

Для коментарів чи іншого зворотного зв'язку заповніть форму:  
[форма зворотного зв'язку щодо цієї версії настанови](#)

Версія цього документу для друку: <http://guidelines.moz.gov.ua/documents/2918?id=ebm01139&format=pdf>

Настанови на засадах доказової медицини.  
Створені DUODECIM Medical Publications, Ltd.

# Настанова 01139. Захворювання волосистої частини шкіри голови

Автор: Alexander Salava  
Редактор оригінального тексту: Jukka Pekka Jousimaa  
Дата останнього оновлення: 2017-05-24

## Основні положення

- При багатьох поширених шкірних захворюваннях також може уражатись волосиста частина шкіри голови.
- Місцеве лікування волосистої частини шкіри голови відрізняється від того, що застосовують для інших ділянок шкіри.
- Важливо виявляти будь-які подразнюючі фактори (фарби для волосся, зачіски тощо)
- Слід оглядати й інші ділянки (інші ділянки шкіри, нігті, вуха), оскільки там можна знайти додаткові діагностичні ознаки.

## Діагностика

- Діагноз зазвичай встановлюють на основі анамнезу захворювання і клінічної картини пацієнта.
- Чи були в пацієнта в анамнезі шкірні захворювання, як-от atopічний дерматит чи псоріаз? Чи були в сімейному анамнезі випадки захворювань шкіри?
- Перевірте інші ділянки (обличчя, вуха, інша ділянки тіла, нігті тощо).
- Чи є в пацієнта діагностована контактна алергія? Чи була колись у пацієнта реакція, наприклад, на косметику для волосся, парфуми, фарби для волосся або інші продукти?

- Чи є якісь подразнюючі фактори? Фарби для волосся, косметика для волосся, зачіски?
- Чи в когось із оточення пацієнта була дерматофітія, імпетиго волосистої частини шкіри голови або воші?

## Найпоширеніші причини

- Себорейний дерматит [настанова L00282 | Seborrhoeic dermatitis i...] (зображення [зображення L01508 | Seborrhoeic eczema in th...] [зображення L00058 | Seborrhoeic dermatitis o...]  
[зображення L00057 | Seborrhoeic dermatitis i...])
  - Чітко визначена дифузна еритема, лущення
  - Часто можна виявити в інших ділянках (наприклад, у ділянці вуха, на обличчі, на верхній частині тулуба)
- Атопічний дерматит [настанова L01121 | Атопічна екзема (атопічн...)]
  - Зазвичай також можна виявити на інших типових ділянках
- Псоріаз [настанова L00288 | Psoriasis] (зображення [зображення L00105 | Psoriasis in the scalp a...]  
[зображення L01015 | Psoriasis on the scalp] [зображення L00098 | Heavy scalp psoriasis])
  - Може уражати тільки волосисту частину шкіри голови, але патологічні зміни, як правило, також виявляють в інших типових ділянках.
- Простий (подразнюючий) контактний дерматит (фарби для волосся, засоби догляду за волоссям) [настанова L00281 | Подразнюючий контактний ...]

## Рідкісні причини

- Фолікуліт [настанова L00273 | Абсцес шкіри та фолікулі...] (зображення [зображення L00901 | Staphylococcal folliculi...])
  - Запалення одиночних волосяних фолікулів, еритематозні папули або пустули
- Нейродерміт (зображення [зображення L01145 | Neurodermatitis on the b...]  
[зображення L00111 | Neurodermatitis nuchae])
  - На волосистій частині шкіри голови і майже завжди на шиї
  - Може бути хронічною формою іншого захворювання шкіри; порочне коло свербіжів і розчухування
  - Можлива контактна алергія
- Дерматофітія [настанова L00267 | Dermatofycoses] (зображення [зображення L01227 | Tinea of the scalp])

- Вираженість клінічної картини може суттєво коливатися - від незначного лущення до глибоких абсцесів.
- Може спричиняти постійне випадіння волосся.
- Більш поширена серед темношкірих осіб, особливо серед дітей
- Імпетиго [настанова 00274] [Impetigo and other pyode...]
  - Зазвичай спочатку має односторонній характер, а потім може поширюватися
  - Чітко визначені ерозивні поверхні, вкриті жовтою кіркою
  - Зазвичай мало симптомів
- Воші [настанова 00270] [Головні й лобкові воші]
  - Часто розвивається вторинна піодермія, що нагадує імпетиго.
  - Інколи також виявляють дерматит шиї і збільшені шийні лімфатичні вузли.
- Алергічний контактний дерматит [настанова 00289] [Алергічний контактний де...]
  - Гострий висип, що свербить
  - Дізнайтеся, чи була діагностована будь-яка контактна алергія. Фарби для волосся або косметика для волосся?
- Рідкісні аутоімунні захворювання можуть викликати симптоми ураження волосистої частини шкіри голови й алопецію з рубцюванням.
  - Плоский червоний лишай [настанова 00289] [Червоний плоский лишай] (зображення [зображення 00084] [Lichen planus on the hai...]  
[зображення 01114] [Lichen planus in the sca...])
  - Дискоїдний червоний вовчак (DLE [настанова 01091] [Дискоїдний червоний вовч...]); зображення [зображення 01373] [Discoid lupus erythemato...])
- Рідкісні форми фолікуліту з рубцюванням (перифолікуліт на голові, декальвуючий фолікуліт, келоїдний фолікуліт та ін.)
  - Часто стійкі до лікування
- Зачіски або маніпуляції з волоссям (також може призвести до випадіння волосся, що називається тяговою алопецією)
- Дизестезія волосистої частини шкіри голови
  - Немає об'єктивних ознак
  - Свербіж, поколювання або печіння

- Може виникати на фоні психічних захворювань або хронічного соматоформного больового розладу
- Трихотілломанія - розлад, пов'язаний із вириванням волосся (зображення [\[01509\]](#) | [Trichotillomania](#) | [\[01510\]](#) | [Trichotillomania: close-...](#))
  - Непереборна потреба виривати власне волосся; обсесивно-компульсивний розлад

## Випадіння волосся

- Див. статтю про випадіння волосся та облісіння [\[настанова 00291\]](#) | [Випадіння волосся](#)].
- Деякі розлади, що спричиняють втрату волосся, також можуть бути причиною розвитку симптомів ураження волосистої частини шкіри голови.
  - Вогнищева алопеція (зображення [\[00933\]](#) | [Diffuse alopecia areata](#))  
[\[01511\]](#) | [Alopecia areata](#) | [\[01513\]](#) | [Widespread alopecia area...](#))
    - Вогнища облісіння
    - захворювання може спричинити свербіж і чутливість, зокрема в активній фазі.
  - Алопеція, що спричиняє рубцювання
    - Вогнища облісіння
    - Спочатку еритема й лущення; може спричинити свербіж і біль

## Окремі ураження

- Коли з'являється нове, незрозуміле ураження або воно перетворюється на виразку чи не реагує на лікування, слід зробити біопсію шкіри для виключення злоякісних новоутворень.
  - Пухлини шкіри, які, як правило, виникають на волосистій частині шкіри голови:
    - Доброякісні пухлини шкіри: атерома, себорейний кератоз, пігментний невус, ліпома, трихоломома, трихоепітеліома, себорейний невус (зображення [\[01512\]](#) | [Sebaceous naevus on the ...](#)), сирінгоцистаденома папіліферум (зображення [\[01224\]](#) | [Syngocystadenoma behin...](#))

- Старечий кератоз і карцинома *in situ* (обмежені плями, що лущаться, зазвичай на волосистій частині шкіри голови чоловіків без волосся, лікування екземи не ефективно)
- Злоякісні пухлини шкіри: базально-клітинна карцинома (базаліома), плоскоклітинна карцинома, меланома

## Обстеження

- За наявності підозри на дерматофітію необхідно взяти зразки для проведення мікроскопії та посіву грибової культури.
- При себорейній екземі під час мікроскопії можна виявити дріжджові гриби *Malassezia*, але грибова культура може бути як і раніше негативною. Діагностика повинна ґрунтуватися на клінічних ознаках.
- Якщо емпірична антибіотикотерапія імпетиго або фолікуліту недостатньо ефективна або підозрюється резистентність до лікування, слід призначити бактеріологічний посів.
- При підозрі на алергічний контактний дерматит можуть бути показані наскірні проби.
- Якщо є підозра на рідкісні захворювання шкіри (наприклад, плоский волоссяний лишай) або злоякісні ураження шкіри, необхідне проведення гістологічного дослідження біоптату шкіри.

## Лікування

- Лікування можна переглянути у спеціальних настановах для кожного окремого захворювання шкіри.
- За можливості слід проводити лікування причини того чи іншого стану (наприклад, рідше фарбувати волосся та проводити інші процедури для шкіри голови пацієнтам з простим контактним дерматитом)
- При себорейній екземі, як правило, допомагає щоденне миття шкіри голови поперемінно кетоконазолом, циклопироксом або шампунем із сульфідом селену та підтримуюче лікування таким миттям двічі на тиждень [настанова 00282] *Seborrhoeic dermatitis i...*.

*Коментар експерта. Лікарський засіб селену сульфід станом на 01.07.2019 в Україні не зареєстрований.*

- Потовщену корку можна пом'якшити й видалити перед миттям за допомогою олії для шкіри, за необхідності показане місцеве лікування саліциловою кислотою.
  - Саліцилову кислоту зазвичай використовують у формі 5-10% екстемпорально приготовленої суміші з кремом, касторовою олією або на основі поліетиленгліколевої мазі.
  - Нанесіть даний засіб на шкіру голови ввечері і змийте його зранку. Обов'язковий період лікування коливається від декількох днів до 2-3 тижнів. Для більшої ефективності слід використовувати капюшон або шапку.
- При дерматитах лікуванням першого вибору є періодичне застосування глюкокортикоїдних розчинів середньої або високої сили дії протягом 2-3 тижнів [Доказ В].
- При atopічному дерматиті може бути ефективним додаткове місцеве лікування з індіферентною маззю. Ввечері нанесіть немедикаментозний крем на водній основі на волосисту частину шкіри голови і вимийте вранці [Настанова 01121 | Atopічна екзема (atopічн...)].
- При псоріазі волосистої частини шкіри голови спочатку використовуйте саліцилову кислоту (див. вище). Крім того, використовуйте, наприклад, глюкокортикоїдні розчини із середньою та високою силою дії періодичними курсами протягом 3-4 тижнів. Також доведена ефективність комбінованих засобів із глюкокортикоїдами та кальципотріолом [Настанова 00288 | Psoriasis].
- При нейродерматиті (як правило, в ділянці шиї) необхідне періодичне лікування глюкокортикоїдними розчинами або мазями середньої та високої сили дії курсами тривалістю 3-4 тижні.
- Системні протигрибкові препарати необхідні для лікування дерматофітії [Настанова 00267 | Dermatomycoses].
- Імпетиго шкіри голови слід лікувати антибактеріальними препаратами [Настанова 00274 | Impetigo and other pyode...].
- При фолікуліті місцевий антибактеріальний (наприклад, кліндаміцин) розчин, глюкокортикоїдний розчин середньої або високої сили дії або комбінований розчин, що містить глюкокортикоїди і кератолітичну речовину, двічі на добу курсом протягом 2-4 тижнів. При обширних і тяжких формах хвороби показана системна антибактеріальна терапія: наприклад, 500 мг цефалексину 3 рази на добу протягом 7-10 днів [Настанова 00273 | Абсцес шкіри та фолікулі...].

## Консультації спеціалістів

- У випадках стійкої до лікування тяжкої екземи шкіри голови слід проконсультуватися з дерматологом.
- При підозрі на алергічний контактний дерматит слід провести нашкірні проби під наглядом дерматолога.

## Джерела інформації

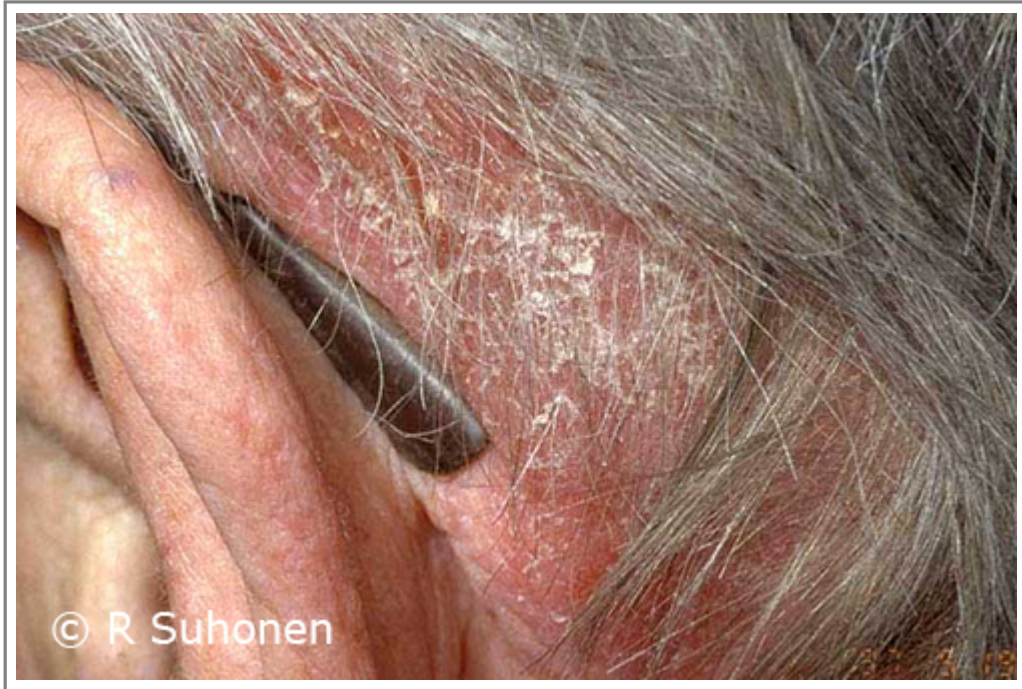- R1. Grimalt R. A practical guide to scalp disorders. J Investig Dermatol Symp Proc 2007;12(2):10-4. [PubMedID|18004290]
- R2. Hillmann K, Blume-Peytavi U. Diagnosis of hair disorders. Semin Cutan Med Surg 2009;28(1):33-8. [PubMedID|19341940]
- R3. Elewski BE. Clinical diagnosis of common scalp disorders. J Investig Dermatol Symp Proc 2005;10(3):190-3. [PubMedID|16382661]
- R4. Naldi L, Diphorn J. Seborrhoeic dermatitis of the scalp. BMJ Clin Evid. 2015 May 27;2015.
- R5. Mason AR, Mason JM, Cork MJ et al. Topical treatments for chronic plaque psoriasis of the scalp: a systematic review. Br J Dermatol 2013;169(3):519-27. [PubMedID|23796133]

## Настанови

- [Настанова 00282](#). Seborrhoeic dermatitis in the adult.
- [Настанова 01121](#). Атопічна екзема (атопічний дерматит) у дорослих.
- [Настанова 00288](#). Psoriasis.
- [Настанова 00281](#). Подразнюючий контактний дерматит.
- [Настанова 00273](#). Абсцес шкіри та фолікуліт.
- [Настанова 00267](#). Dermatomycoses.
- [Настанова 00274](#). Impetigo and other pyoderma.
- [Настанова 00270](#). Головні й лобкові воші.
- [Настанова 00280](#). Алергічний контактний дерматит.
- [Настанова 00289](#). Червоний плоский лишай.
- [Настанова 01091](#). Дискоїдний червоний вовчак.
- [Настанова 00291](#). Випадіння волосся.

## Зображення

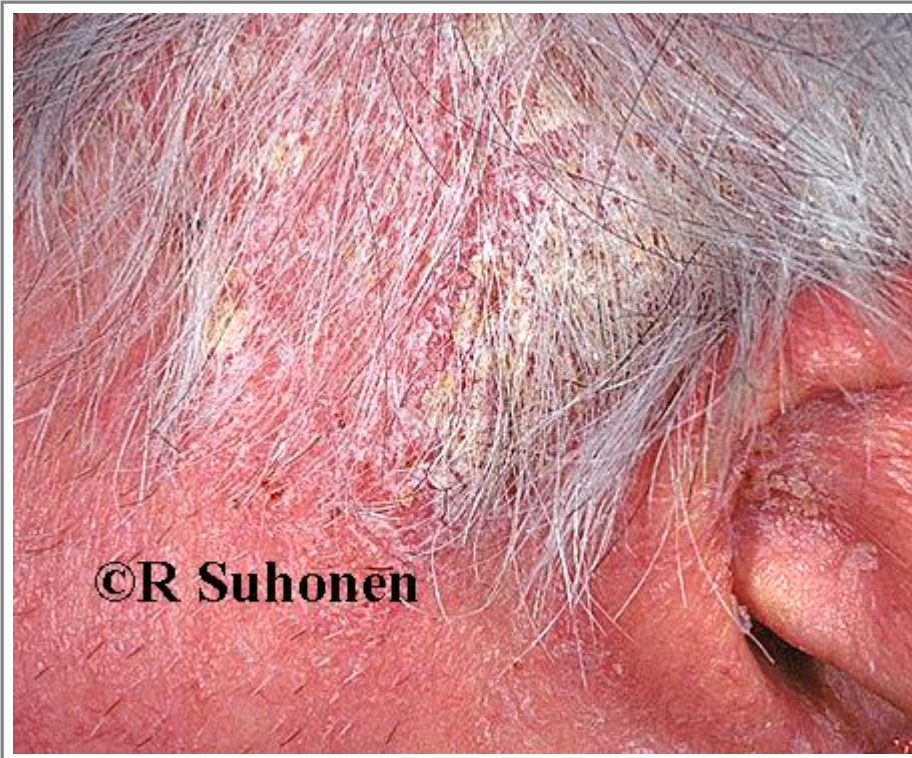
- [Зображення 01508](#). Seborrhoeic eczema in the scalp.



Автори та власники авторських прав: Raimo Suhonen Duodecim Medical Publications Ltd

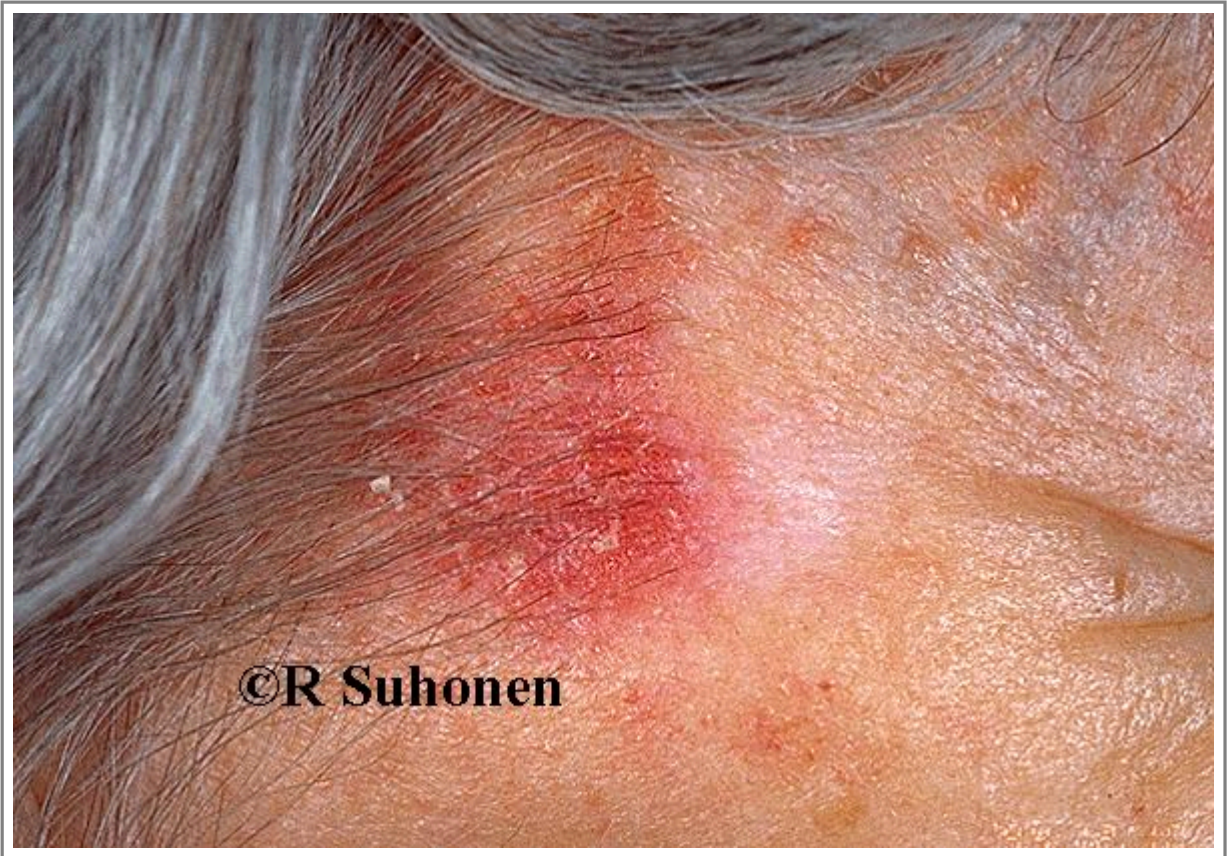

- [Зображення 00058](#). Seborrhoeic dermatitis of the scalp.



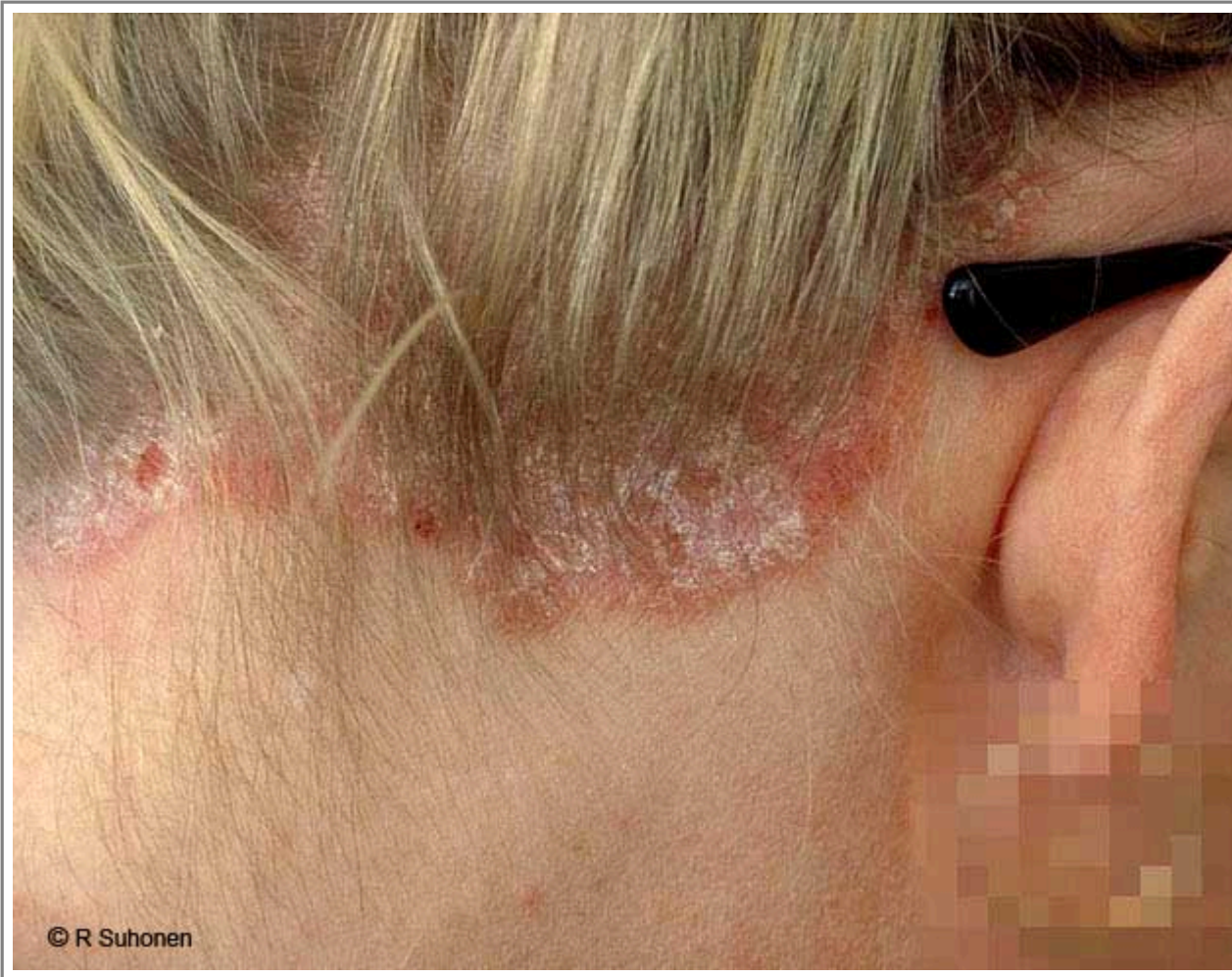Автори та власники авторських прав: Duodecim Medical Publications Ltd Raimo Suhonen

- [Зображення 00057](#). Seborrhoeic dermatitis in hairy scalp.



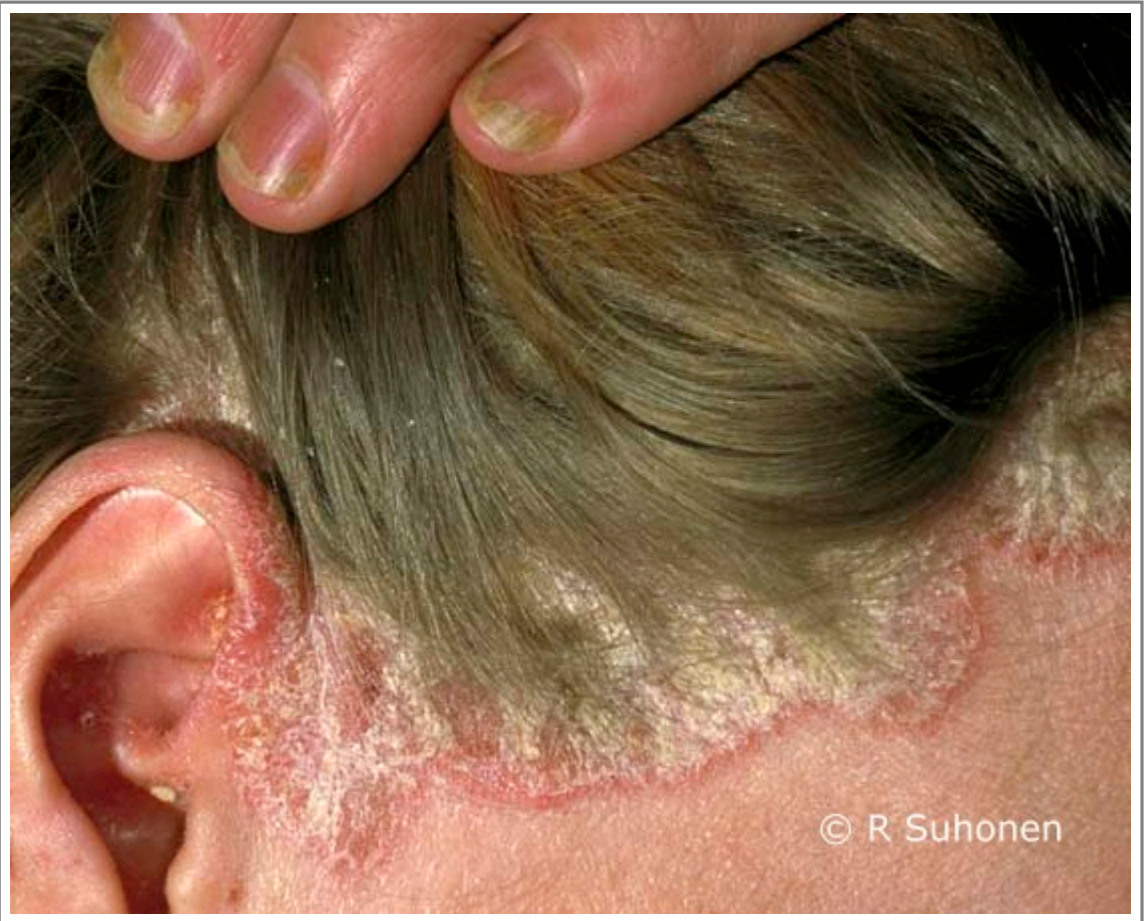Автори та власники авторських прав: Duodecim Medical Publications Ltd Raimo Suhonen

- [Зображення 00105](#). Psoriasis in the scalp area.



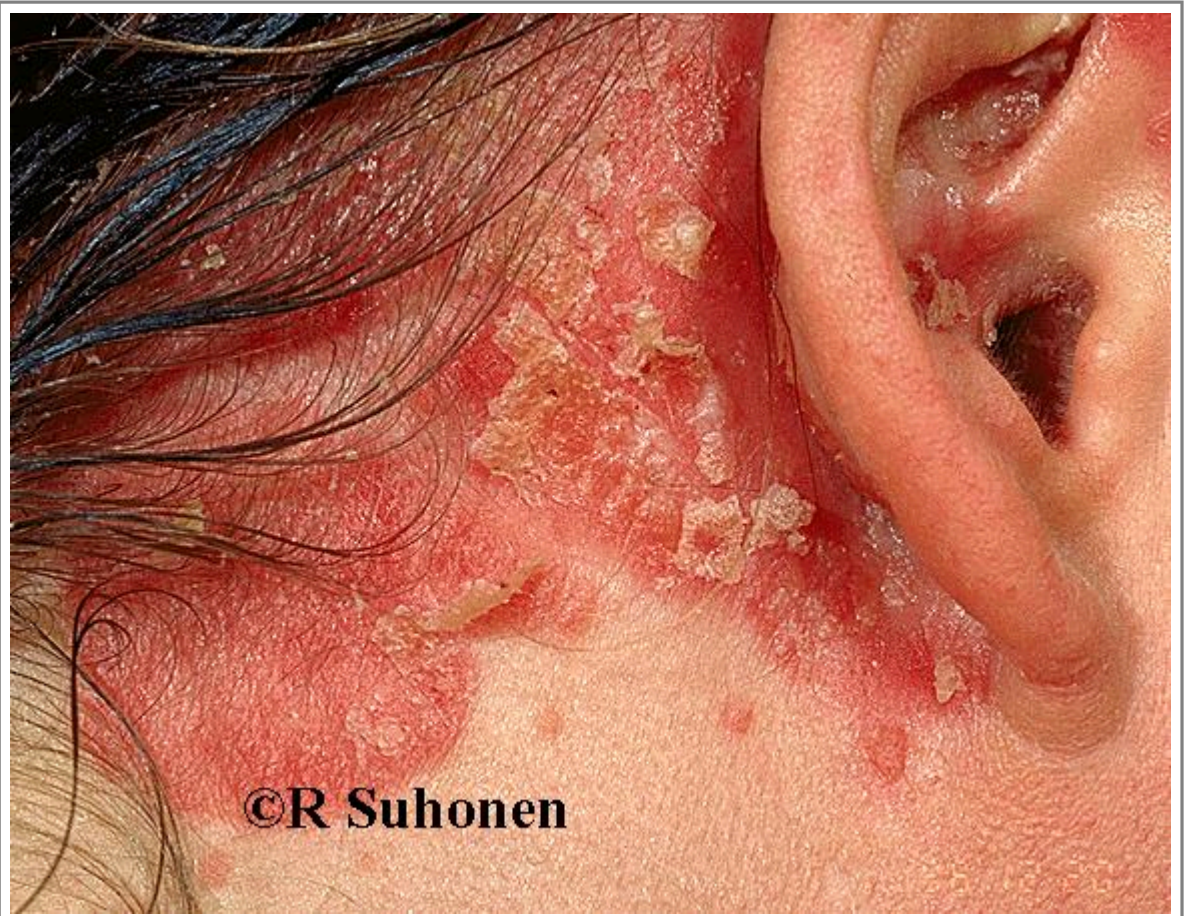Автори та власники авторських прав: Duodecim Medical Publications Ltd Raimo Suhonen

- [Зображення 01015](#). Psoriasis on the scalp.



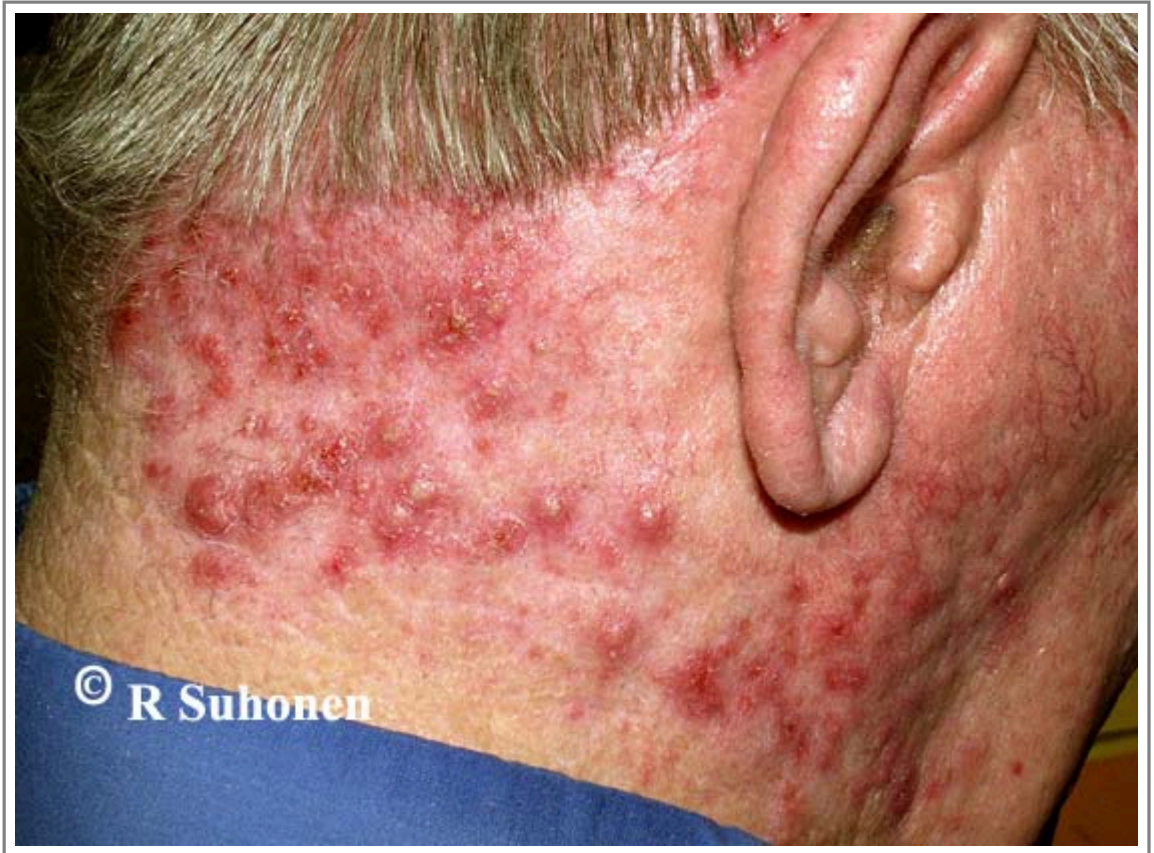Автори та власники авторських прав: Raimo Suhonen

- [Зображення 00098](#). Heavy scalp psoriasis.



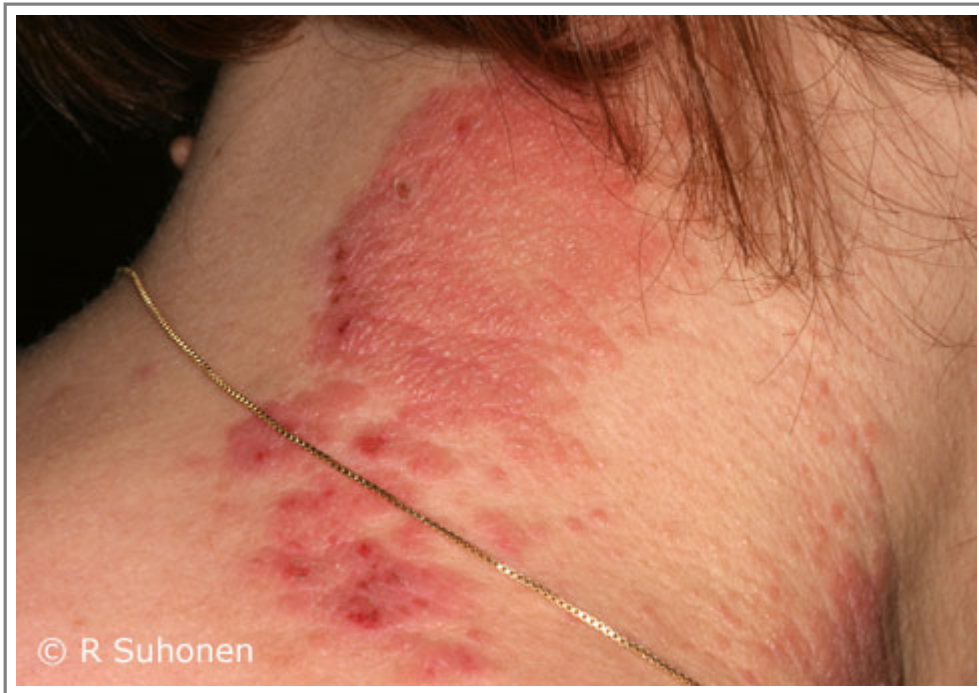Автори та власники авторських прав: Duodecim Medical Publications Ltd Raimo Suhonen

- [Зображення 00901](#). Staphylococcal folliculitis in the hairy neck area.



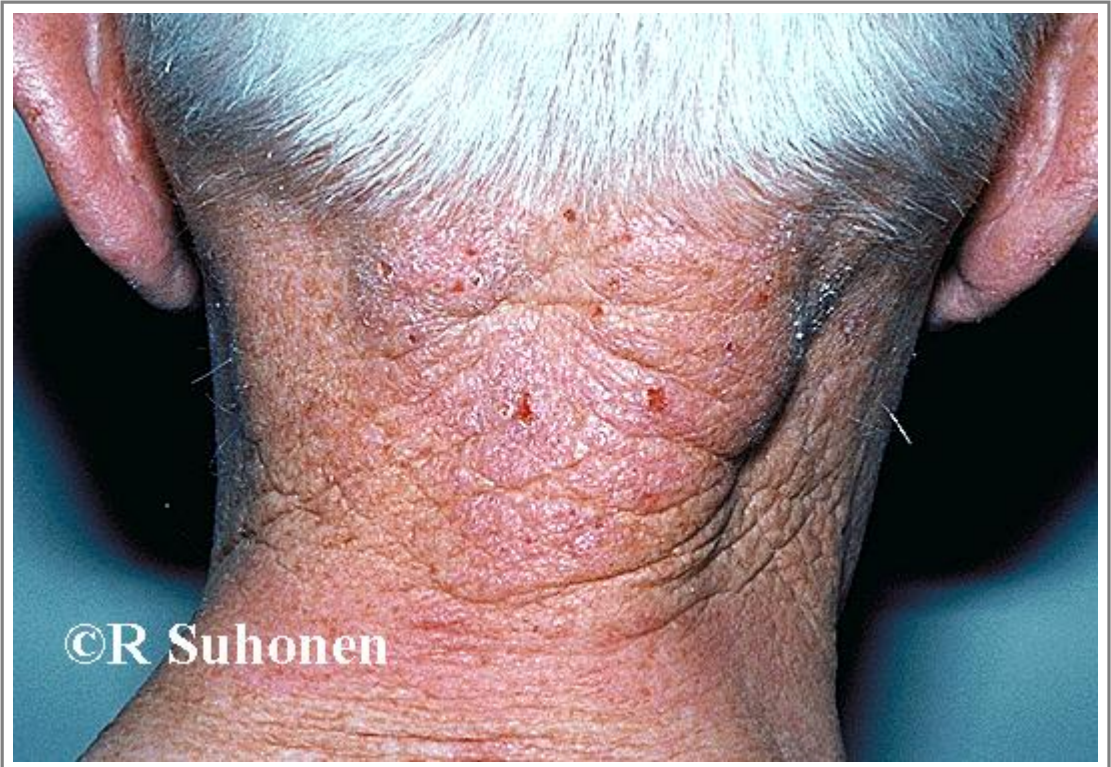Автори та власники авторських прав: Raimo Suhonen

- [Зображення 01145](#). Neurodermatitis on the back of the neck.



Автори та власники авторських прав: Raimo Suhonen Suvi Cajanus  
Duodecim Medical Publications Ltd

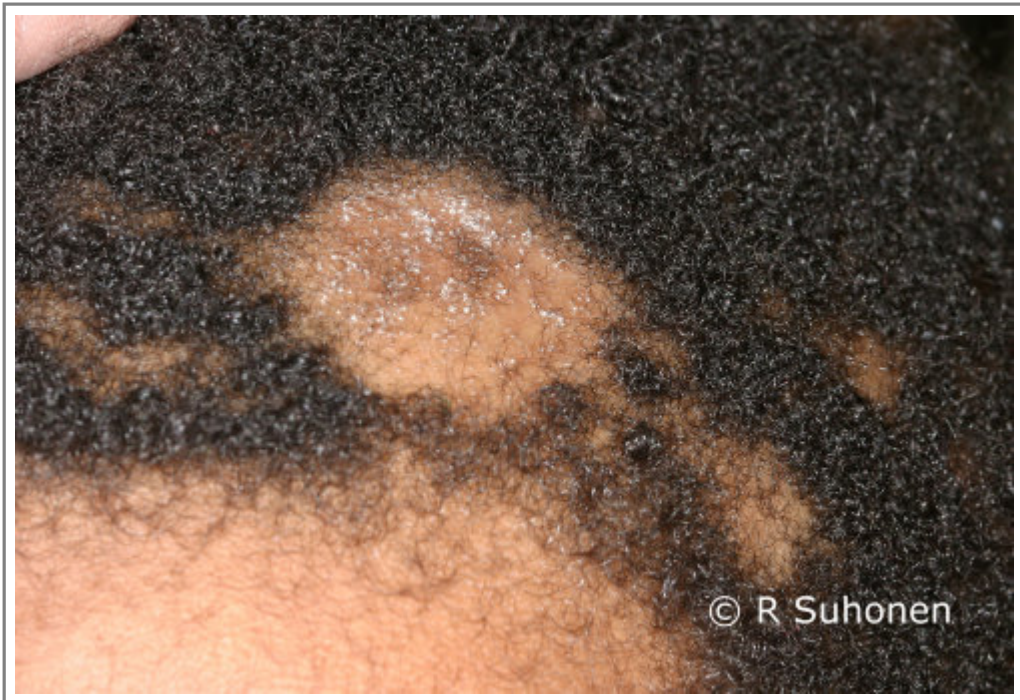- [Зображення 00111](#). Neurodermatitis nuchae.



Автори та власники авторських прав: Duodecim Medical Publications Ltd Raimo Suhonen

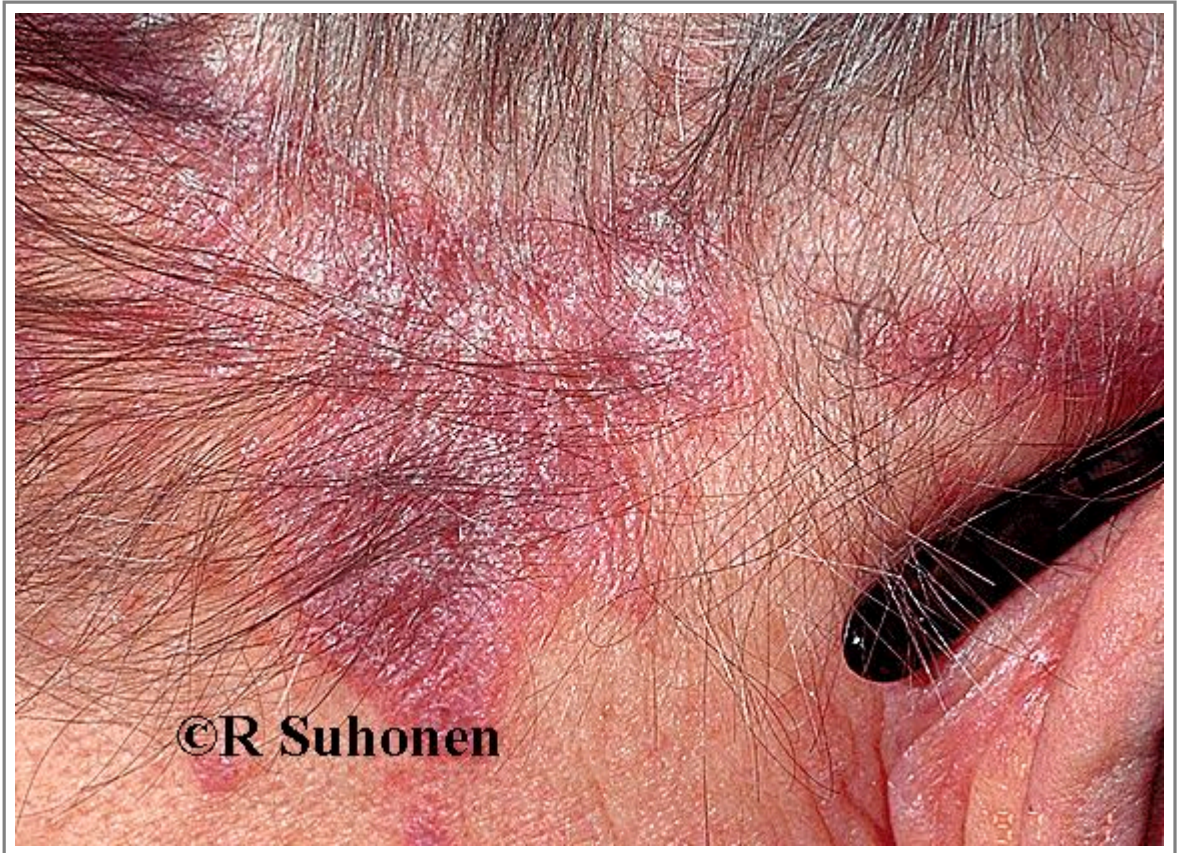

- [Зображення 01227](#). Tinea of the scalp.



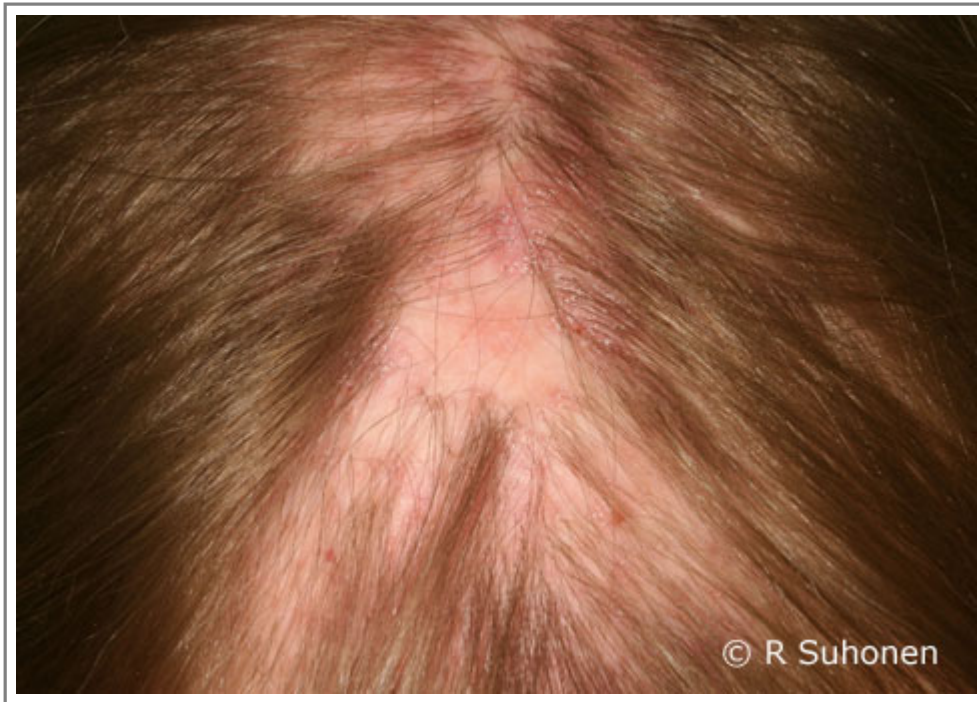Автори та власники авторських прав: Raimo Suhonen Suvi Cajanus  
Duodecim Medical Publications Ltd

- [Зображення 00084](#). Lichen planus on the hairy neck skin.



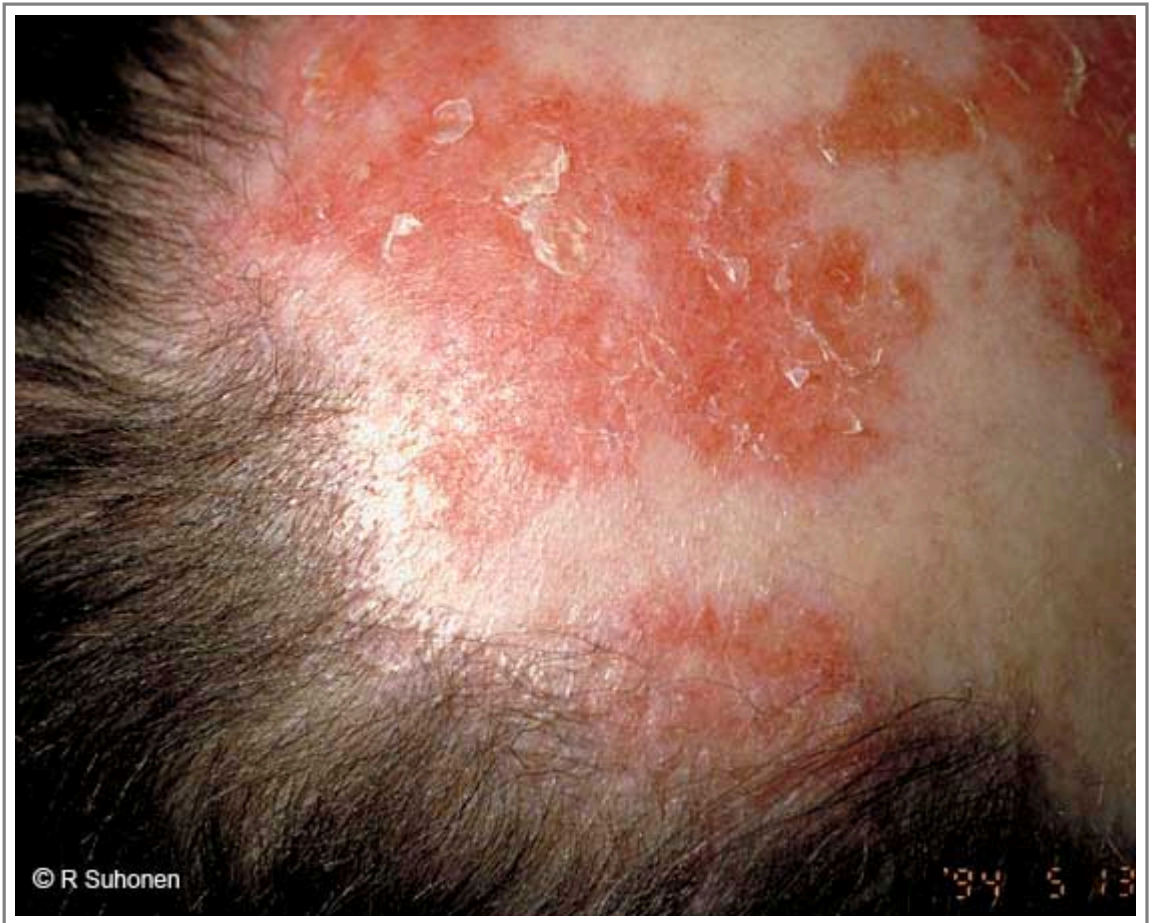Автори та власники авторських прав: Raimo Suhonen Duodecim Medical Publications Ltd

- [Зображення 01114](#). Lichen planus in the scalp.



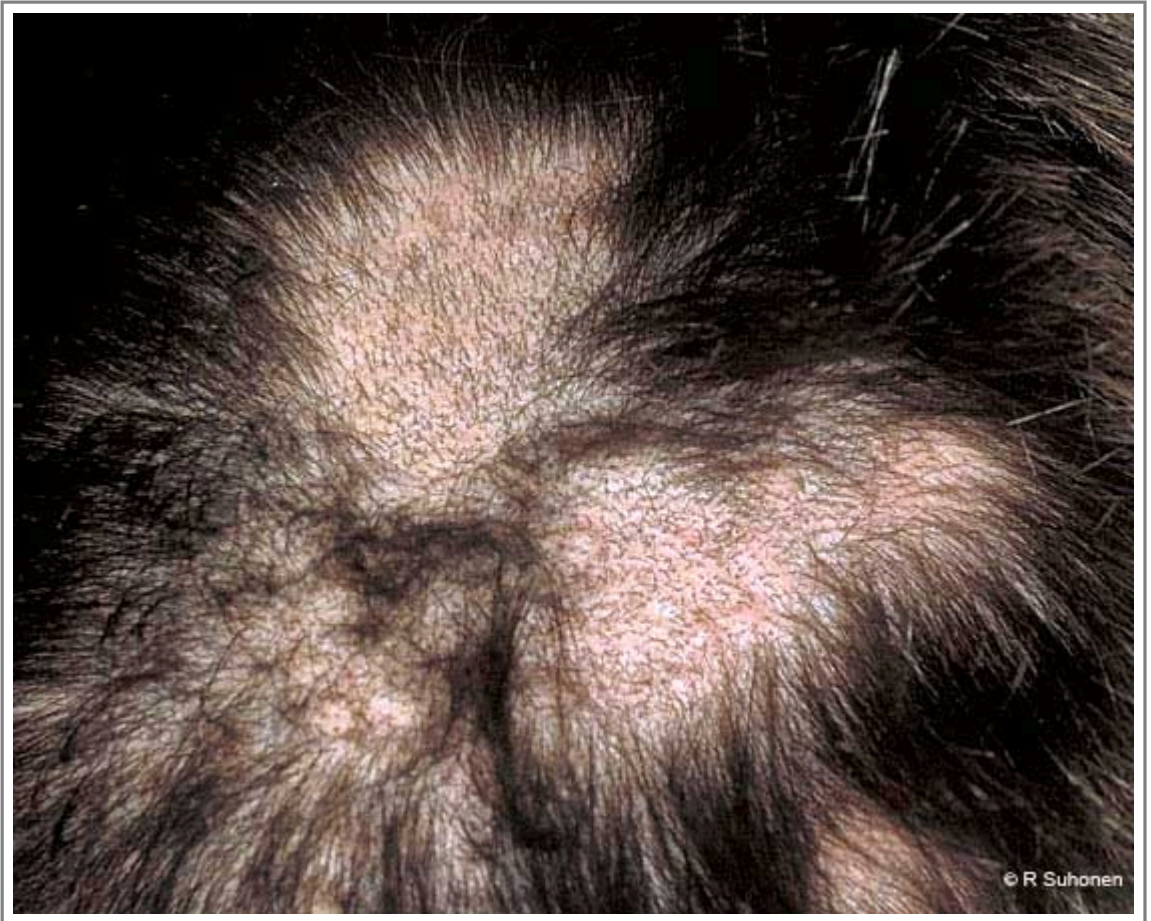Автори та власники авторських прав: Raimo Suhonen Suvi Cajanus  
Duodecim Medical Publications Ltd

- [Зображення 01373](#). Discoid lupus erythematosus in the scalp.



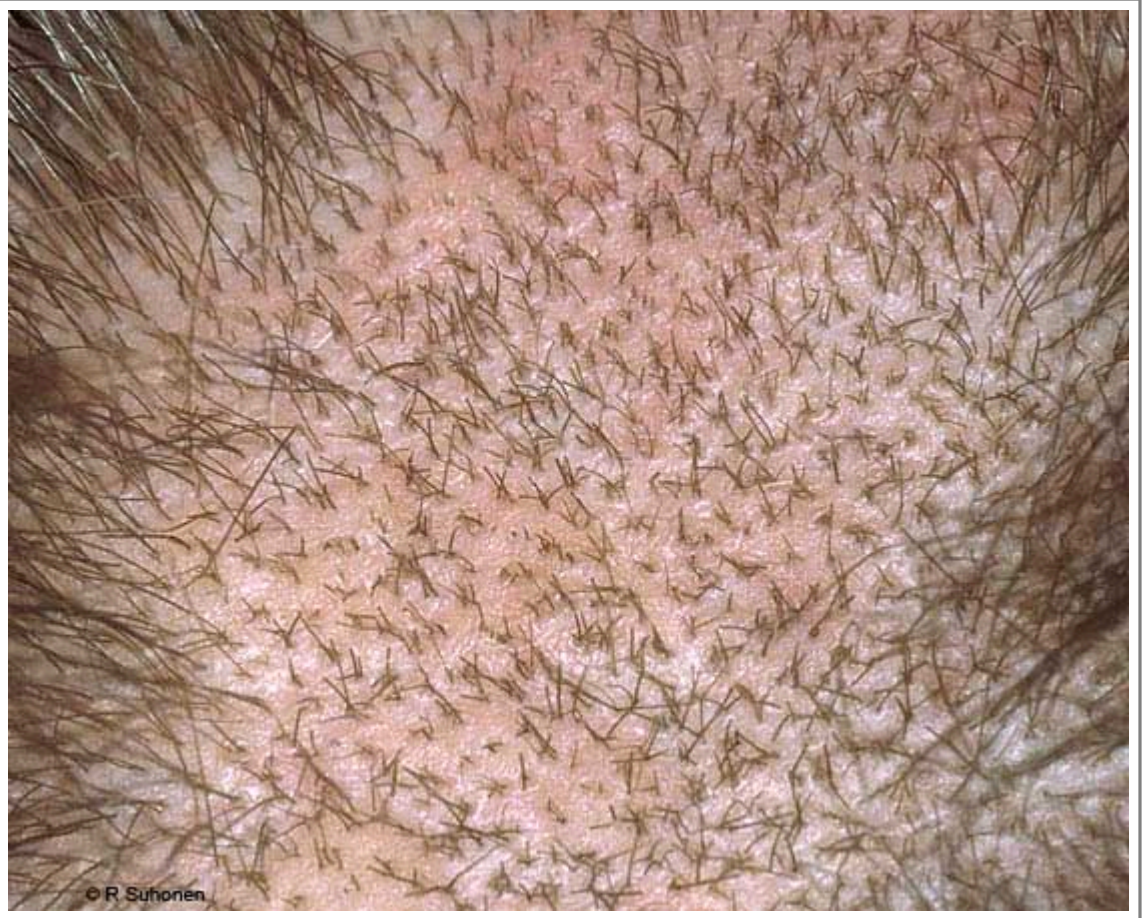Автори та власники авторських прав: Raimo Suhonen Duodecim Medical Publications Ltd

- [Зображення 01509](#). Trichotillomania.



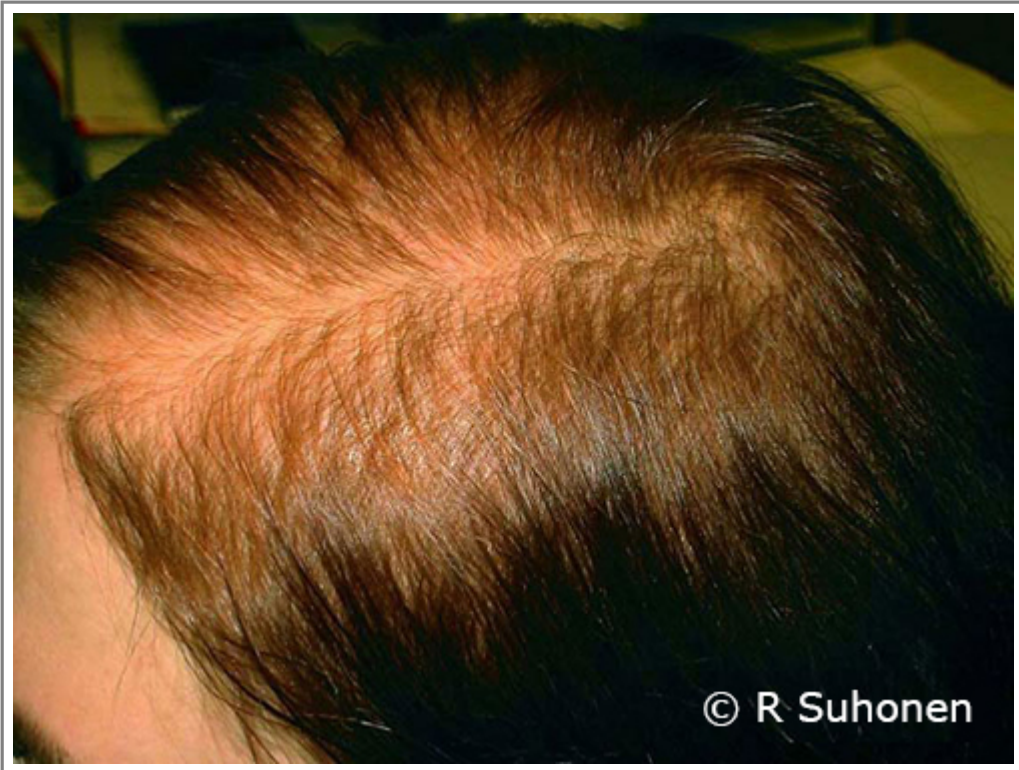Автори та власники авторських прав: Raimo Suhonen Duodecim Medical Publications Ltd

- [Зображення 01510](#). Trichotillomania: close-up.



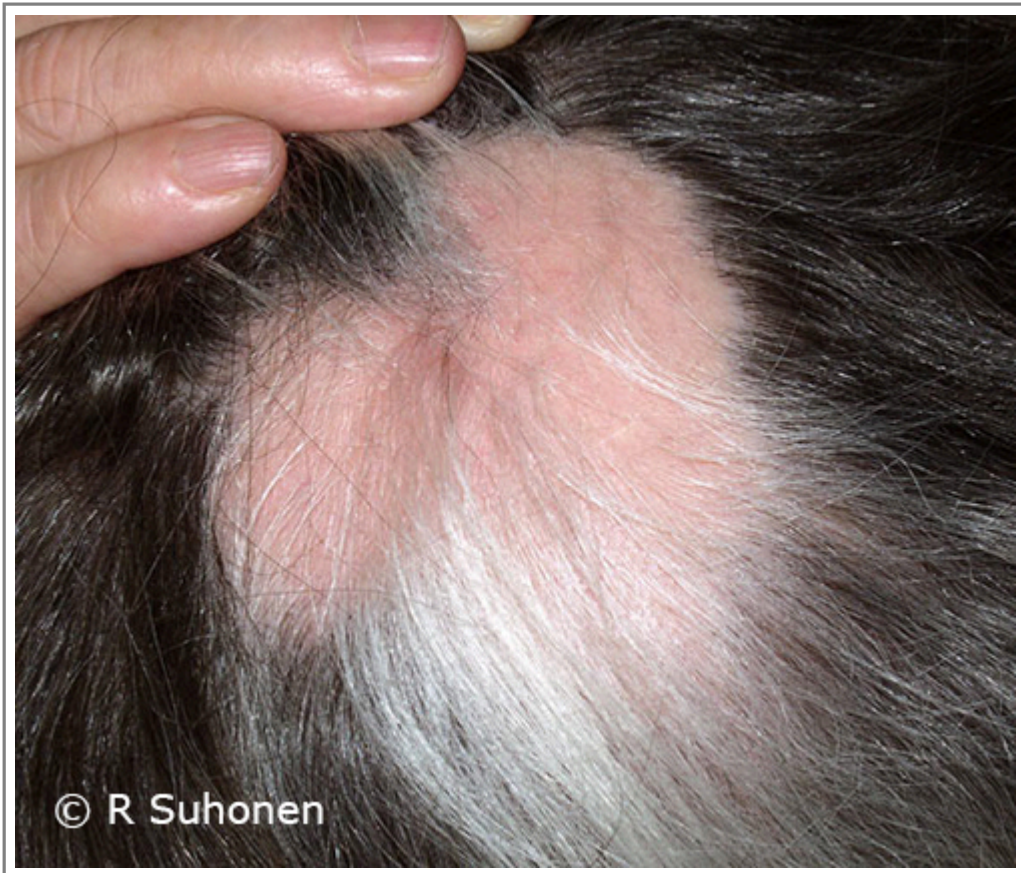Автори та власники авторських прав: Raimo Suhonen Duodecim Medical Publications Ltd

- [Зображення 00933](#). Diffuse alopecia areata.



Автори та власники авторських прав: Raimo Suhonen (picture) Suvi Cajanus (caption)

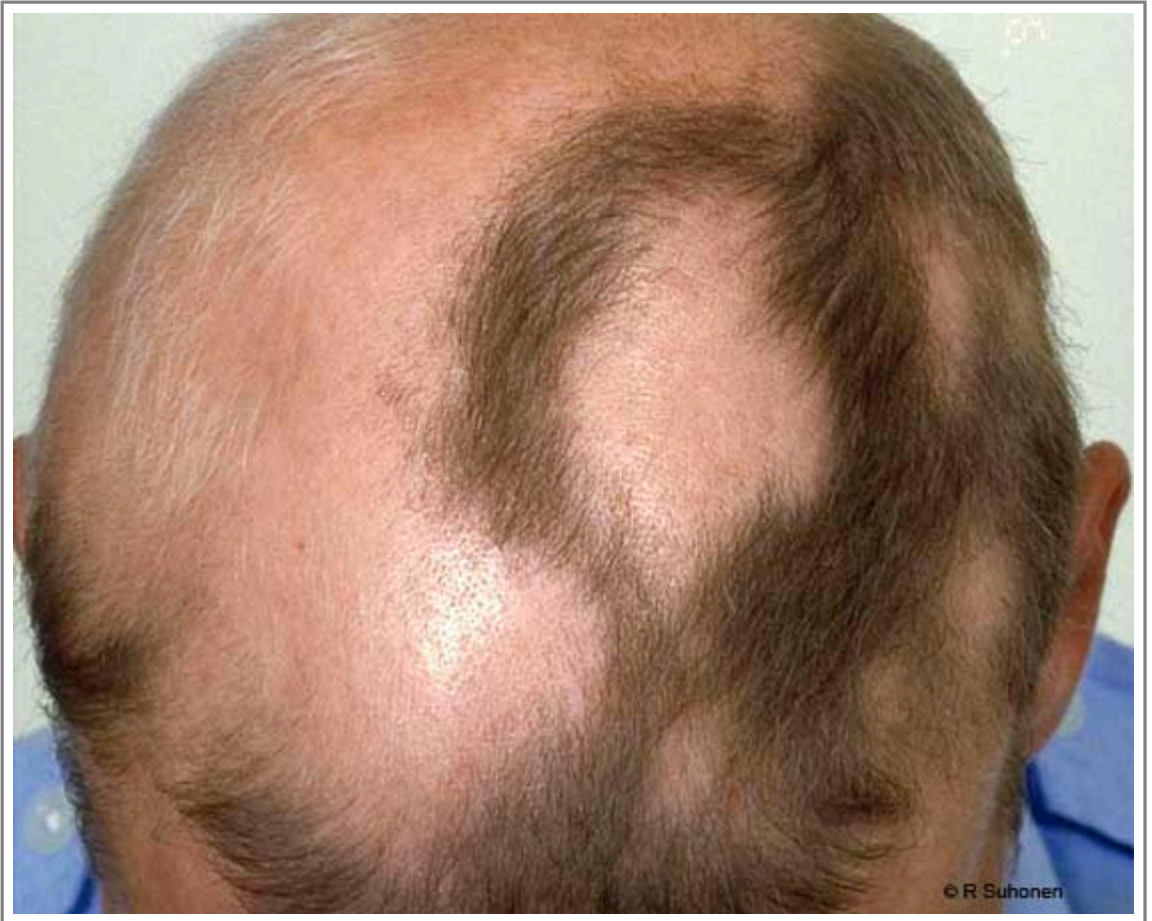
- [Зображення 01511](#). Alopecia areata.



Автори та власники авторських прав: Raimo Suhonen Duodecim Medical Publications Ltd

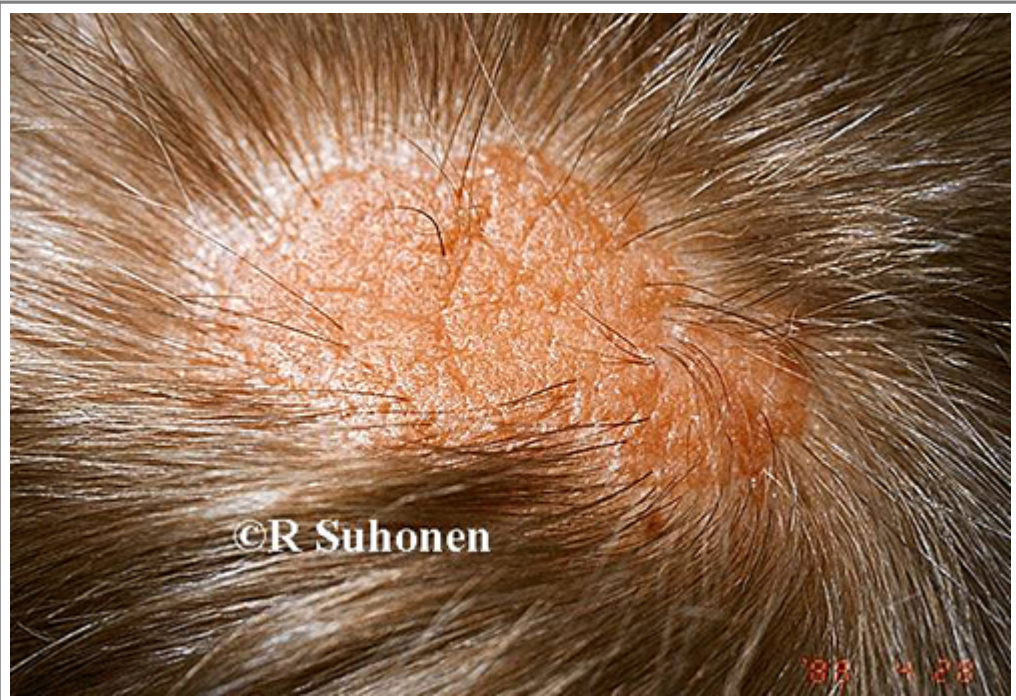

- [Зображення 01513](#). Widespread alopecia areata.



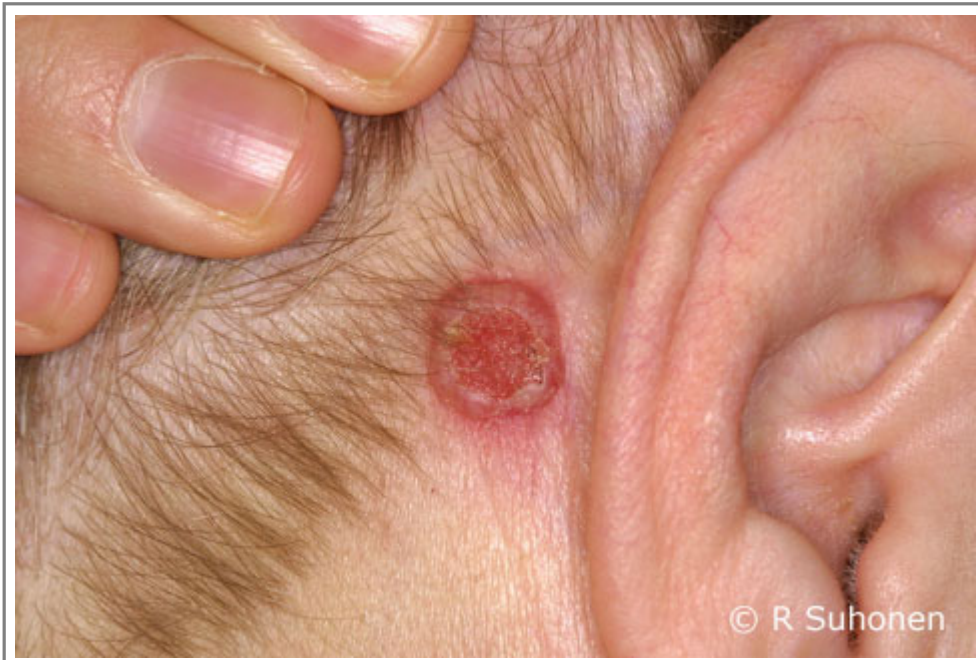Автори та власники авторських прав: Raimo Suhonen Duodecim Medical Publications Ltd

- [Зображення 01512](#). Sebaceous naevus on the scalp.



Автори та власники авторських прав: Raimo Suhonen Duodecim Medical Publications Ltd

- [Зображення 01224](#). Syringocystadenoma behind the ear.



Автори та власники авторських прав: Raimo Suhonen Suvi Cajanus Duodecim Medical Publications Ltd

## Доказові огляди Duodecim

- [Доказовий огляд 07349](#). Topical anti-inflammatory agents for seborrhoeic dermatitis of the face or scalp.

Дата оновлення: 2014-12-30

Рівень доказовості: B

Резюме: Topical steroids appear to be effective for seborrhoeic dermatitis of the face and scalp in adolescents and adults, with no differences between mild and strong steroids in the short-term. Treatment with azoles may be as effective as steroids concerning short-term total clearance, but steroid treatment is associated with less erythema or scaling.

Авторські права на оригінальні тексти належать Duodecim Medical Publications, Ltd.

Авторські права на додані коментарі експертів належать МОЗ України.

Published by arrangement with Duodecim Medical Publications Ltd., an imprint of Duodecim Medical Publications Ltd., Kaivokatu 10A, 00100 Helsinki, Finland.

---

Ідентифікатор: [ebm01139](#)    Ключ сортування: [013.061](#)    Тип: [EBM Guidelines](#)

---

Дата оновлення англomовного оригіналу: [2017-05-24](#)

---

Автор(и): [Alexander Salava](#)    Редактор(и): [Jukkapekka Jousimaa](#)    [Pauliina Nuutinen](#)  
Лінгвіст(и)-консультант(и) англomовної версії: [Hilkka Salmén](#)    Видавець: [Duodecim Medical Publications Ltd](#)  
Власник авторських прав: [Duodecim Medical Publications Ltd](#)

---

Навігаційні категорії  
[EBM Guidelines](#)    [Dermatology](#)

---

Ключові слова індексу  
speciality: [Dermatology](#)    [Hair](#)    [Scalp](#)    [Hairy scalp](#)    [Head](#)    [Seborrhoeic eczema](#)    [Atopic eczema](#)    [Psoriasis](#)  
[Irritant dermatitis](#)    [Folliculitis](#)    [Neurodermatitis](#)    [Tinea](#)    [Dermatophytosis](#)    [Impetigo](#)    [Lice](#)    [Allergic contact dermatitis](#)  
[Contact dermatitis](#)    [Lichen ruber planus](#)    [Lichen planus](#)    [Lupus erythematosus](#)    [LED](#)    [Discoid lupus](#)    [DLE](#)  
[Trichotillomania](#)    [Hair loss](#)    [icd-10: L20](#)    [icd-10: L21](#)    [icd-10: L25](#)    [icd-10: L28](#)