

Для коментарів чи іншого зворотного зв'язку заповніть форму:
[форма зворотного зв'язку щодо цієї версії настанови](#)

Версія цього документу для друку: <http://guidelines.moz.gov.ua/documents/2918?id=ebm01123&format=pdf>

Настанови на засадах доказової медицини.
 Створені DUODECIM Medical Publications, Ltd.

Настанова 01123. Дерматози обличчя

Автор: Alexander Salava
 Редактор оригінального тексту: Jukka Pekka Jousimaa
 Дата останнього оновлення: 2017-05-30

Основні положення

- Важливо розрізняти екзематозні й акнеформні дерматози.
- Слід пам'ятати про ймовірність алергічного контактного дерматиту (косметика, засоби для догляду за шкірою тощо)
- Інші ділянки (шкіру волосистої частини голови, інші ділянки шкіри, нігті, вуха) також повинні бути досліджені, оскільки діагностичні ознаки часто можуть виявлятися не лише на обличчі.

Причини

Найпоширеніші причини

- Найпоширеніші причини дерматозів обличчя наведені в таблиці [\[табл. T1\]](#).

Таблиця T1. Найпоширеніші причини дерматозів обличчя

Причина	Локалізація	Діагностичні критерії
Атопічний дерматит [настанова 01121] Атопічна екзема (атопічн...]	Повіки, обличчя, шия, верхні кінцівки (зобр. [зображення 00954] [Atopic eczema on the eye...] [зображення 00041] [Atopic dermatitis on the...] [зображення 00786] [Angular cheilitis] [зображення 00845] [Infantile atopic dermati...] [зображення 00031] [Atopic dermatitis in the...]	

Причина	Локалізація	Діагностичні критерії
	<p>[зображення L00034] Atopic dermatitis around...]</p> <p>[зображення L00032] Angular cheilitis in a c...]</p> <p>[зображення L00427] Atopic dermatitis around...])</p>	
<p>Себорейний дерматит</p> <p>[настанова 00282] [Себорейний дерматит]</p>	<p>Ділянки брів, бороди, носогубних складок, лобна ділянка, лінія росту волосся, вушна ділянка, грудна клітка (зобр.</p> <p>[зображення L0102] [Sebopsoriasis of the ear...]</p> <p>[зображення L01481] [Sebopsoriasis behind the...]</p> <p>[зображення L00997] [Seborrhoeic eczema in th...]</p> <p>[зображення L00057] [Seborrhoeic dermatitis i...])</p>	
<p>Акне [настанова 00285] [Акне]</p>	<p>Щоки, лоб, підборіддя (зобр.</p> <p>[зображення L00305] [Acne vulgaris]</p> <p>[зображення L00308] [Cystic acne]</p> <p>[зображення L00303] [Cystic acne on the front...]</p> <p>[зображення L01375] [Papulopustular acne on t...]</p> <p>[зображення L00964] [Comedones in acne]</p> <p>[зображення L01376] [Cystic acne in a young m...]</p> <p>[зображення L00932] [Papulopustular acne on t...])</p>	<ol style="list-style-type: none"> 1. Комедони (вугрі) й папулопустули 2. Анамнез 3. Типовий вік
<p>Розацеа [настанова 00286] [Розацеа]</p>	<p>Центральна частина обличчя (зобр.</p> <p>[зображення L00152] [Rosacea on the nose]</p> <p>[зображення L00122] [Rosacea]</p> <p>[зображення L00907] [Rosacea on the central f...]</p> <p>[зображення L01205] [Fulminant rosacea]</p> <p>[зображення L01204] [Rosacea] [зображення 01202] [Rosacea]</p> <p>[зображення L01151] [Rosacea in the upper lip]</p> <p>[зображення L01203] [Ocular symptoms of rosac...])</p>	<ol style="list-style-type: none"> 1. Гіперемія обличчя 2. Папулопустули 3. Анамнез
<p>Периоральний дерматит</p> <p>[настанова 00287] [Периоральний дерматит]</p>	<p>Навколо рота та/або навколо очей (зобр.</p> <p>[зображення L00425] [Perioral dermatitis]</p> <p>[зображення L00073] [Perioral dermatitis]</p> <p>[зображення L00072] [Perioral dermatitis]</p> <p>[зображення L01161] [Perioral dermatitis unde...]</p> <p>[зображення L01162] [Perioral dermatitis at t...]</p> <p>[настанова 00287] [Периоральний дерматит])</p>	<ol style="list-style-type: none"> 1. Типовий вік
<p>Алергічний контактний дерматит</p> <p>[настанова 00280] [Алергічний контактний де...]</p>		<ol style="list-style-type: none"> 1. Гостре висипання 2. Діагностована контактна алергія? 3. Косметика чи продукція для догляду за шкірою?

Причина	Локалізація	Діагностичні критерії
Псоріаз [настанова 00288] [Psoriasis]	Може виникати на обличчі, проте симптоми зазвичай також з'являються на інших ділянках шкіри (зобр. [зображення 00094] [Psoriasis on the face of...] [зображення 01177] [Psoriasis on the forehea...])	

Інфекції шкіри обличчя

- Імпетиго [\[настанова 00274\]](#) [Impetigo and other pyode...] (зобр. [\[зображення 00236\]](#) [Impetigo contagiosa in the...] [\[зображення 00238\]](#) [Impetigo contagiosa arou...] [\[зображення 01482\]](#) [Impetigo at the corner o...])
 - Зазвичай небагато симптомів
 - Чітко відмежовані еритематозні плями з жовтими корками, пухирями чи ерозіями
 - Пацієнт завжди заражається від інфікованої особи зі свого найближчого оточення.
- Оперізуючий герпес [\[настанова 00017\]](#) [Оперізуючий герпес] (зобр. [\[зображення 00254\]](#) [Facial Herpes zoster in ...])
 - Розпочинається з болю.
 - Однобічний
 - Болісність при дотиках до еритематозної шкіри.
 - Групи пухирців у межах одного дерматома
- Бешиха [\[настанова 00275\]](#) [Бешиха і целюліт] (зобр. [\[зображення 00380\]](#) [Extensive congenital nev...] [\[зображення 01206\]](#) [Erysipelas of the auricl...])
 - Гарячка й загальні симптоми
 - Гостра, гаряча, плямиста еритема, зазвичай зі схожим на бляшку набряком
- Герпес [\[настанова 00151\]](#) [Вірусні інфекції слизово...] (зобр. [\[зображення 01002\]](#) [Recurrent Herpes simplex...] [\[зображення 01188\]](#) [Labial herpes] [\[зображення 01041\]](#) [Herpes simplex around th...] [\[зображення 00769\]](#) [Herpes vesicle on the no...])
 - Розпочинається з болю або відчуттям поколювання.
 - Елементи висипу виникають повторно в одному й тому ж місці.
 - Плямиста еритема зі згрупованими пухирцями
- Герпетиформна екзема (варіоліформний пустульоз Капоші; зобр. [\[зображення 00767\]](#) [Eczema herpeticum or Eru...] [\[зображення 00252\]](#) [Eczema herpeticum])
 - Виникає у пацієнтів з atopічним дерматитом, можливий розповсюджений герпес ділянки обличчя.

- Гострий висип з пухирцями й ерозіями, що розповсюджується
- Трихофітія (дерматофітія) [настанова|00267|Dermatomycoses]
 - Зазвичай в ділянці росту бороди, на шиї
 - Елементи висипу чітко відмежовані, з лущенням по краях, часто — папуло-пустули
 - Не забувайте запитати в пацієнта про будь-які контакти з тваринами.

Інші причини патології шкіри обличчя

- Вітіліго [настанова|01081|Вітіліго] (зобр. [зображення|01363|Vitiligo at the back of ...])
 - Особливо виражене навколо очей і рота
 - Безсимптомні, чітко виражені симетричні плями депігментації
- Після одужання від atopічного дерматиту може залишатися плямиста гіпопігментація (білий пітіріаз).
- Ангіоневротичний набряк [настанова|00300|Спадковий ангіоневротичн...] (зобр. [зображення|00131|Angio-oedema] [зображення|01428|Swelling around the eye ...])
 - Біль, відчуття поколювання, набрякання губ або повік
- Пароксизмальна еритема, епізодичні напади гіперемії [настанова|01090|Епізодичні напади почерв...]
 - Еритема з гострим початком, відчуття жару
 - Може виникати підвищене потовиділення.
- Мелазма (зобр. [зображення|00169|Melasma])
 - Хронічні, чітко відмежовані плями гіперпігментації, зазвичай на щоках або скронях
 - Часто з'являються після початку прийому оральних контрацептивів або під час вагітності
- Фотодерматит та інші порушення з боку шкіри, пов'язані з фотосенсибілізацією [настанова|00884|Фотодерматити] (зобр. [зображення|01483|Chronic photosensitivity...])
 - Наприклад, поліморфний фотодерматоз або фототоксичні реакції
 - Інсоляція в анамнезі
 - Свербіж і відчуття поколювання в ділянках, які зазнали впливу ультрафіолетового випромінювання

- Червоний вовчак [настанова 00446] [Системний червоний вовчак...] (зобр. [зображення 01199] Butterfly rash)
 - Типи, при яких уражається виключно шкіра; наприклад, дискоїдний червоний вовчак (ДЧВ)
 - Щоки, ніс, лоб
 - Хронічні бляшки, після яких залишаються рубці
 - Перебіг погіршується при сонячному опроміненні.

Обстеження

Анамнез

- Ця проблема гостра чи хронічна? Чи має місце погіршення перебігу вже наявного порушення з боку шкіри?
- Чи є дані анамнезу щодо порушень з боку шкіри? Чи є в сімейному анамнезі, наприклад, atopічний дерматит?
- Чи є в пацієнта діагностована контактна алергія? Чи виникали в пацієнта алергічні реакції, наприклад, на косметику чи засоби для догляду за шкірою?
- Чи сверблять елементи висипу (атопічний дерматит, алергічний контактний дерматит)?
- Чи спостерігаються в пацієнта біль або загальні симптоми (інфекції)?

Клінічне обстеження

- Висипання на шкірі слід оглянути, як при загальному огляді, так і на близькій відстані. Потрібно звернути увагу на:
 - Локалізацію (симетричні, однобічні, периоральні тощо)
 - Чи лущаться елементи висипу (вказує на екзематозні дерматози), чи наявні папули або пустули (вказує на акнеформні дерматози)?
 - Елементи висипу відмежовані чітко?
 - Чи спостерігається плямиста еритема, пухирі й виразки (імпетиго?), комедони чи папуло-пустули (акнеформні дерматози)?
- Варто перевірити також інші ділянки (волосисту частину шкіри голови, інші ділянки шкіри, нігті, вуха тощо).

Лабораторні дослідження

- При atopічному дерматиті може підвищуватися рівень IgE сироватки, однак нормальний рівень не дозволяє виключити захворювання. При atopічному дерматиті у дорослих немає прямого зв'язку з IgE-опосередкованою алергією, тому проведення шкірних скарифікаційних проб не виправдане. У деяких пацієнтів можуть виникати IgE-опосередковані загострення дерматиту (наприклад, харчові продукти, тварини, пилок), в такому випадку може бути рекомендований шкірний прик-тест.
- За підозри на трихофітію потрібно взяти матеріал для мікроскопії й грибової культури.
- При себорейному дерматиті при мікроскопії можна виявити гриби роду *Malassezia*, при цьому грибова культура може залишатися негативною. Діагноз потрібно встановлювати на основі клінічних ознак.
- Підозра на алергічний контактний дерматит є показанням до нашкірних тестів.
- Біопсія шкіри (наприклад, для виключення злоякісності чи актинічного кератозу) доцільна лише при новоутвореннях шкіри чи у разі відокремлених, еритематозних, вкритих лусочками елементах висипу.
 - Біопсія шкіри не проводиться при екзематозних і акнеформних дерматозах, шкірних інфекціях (немає специфічної гістології).
- При червоному вовчаку може підвищуватися рівень антинуклеарних антитіл сироватки. Негативні результати досліджень не дозволяють виключити захворювання, при якому уражається виключно шкіра настанова 01091 [Дискоїдний червоний вовч...].
 - При підозрі на дискоїдний червоний вовчак потрібно провести біопсію шкіри й реакції імунофлуоресценції.

Лікування

- За можливості етіотропне лікування
 - При алергічному контактному дерматиті, наприклад, потрібно уникати провокуючих факторів

- Атопічний дерматит обличчя може загострюватися при контакті з аероалергенами (загострення протягом сезону цвітіння, при контакті з тваринами тощо). В таких випадках рекомендовано уникати контакту з алергенами.
- Акнеформні дерматози можуть загострюватися чи провокуватися при застосуванні місцевих чи системних глюкокортикоїдів або інших гормонів, а також деяких інших системних медикаментів.
- При екзематозних захворюваннях лікуванням першого вибору може бути, наприклад, переривчасте застосування слабких топічних глюкокортикоїдів (I клас) від 1 до 2 тижнів. У тяжких випадках можливе короткочасне (наприклад, від 5 до 7 днів) застосування препаратів з помірною активністю (II клас).
 - Ділянка обличчя особливо чутлива до побічної дії мазей з топічними глюкокортикоїдами (телеангіектазії, атрофія, зміни пігментації). Сильні чи надсильні топічні глюкокортикоїди не слід застосовувати в ділянці обличчя.
- Топічні інгібітори кальциневрину [Доказ
L07428] B] (мазі з такролімусом і пімекролімусом) також ефективні при лікуванні атопічного дерматиту, а часто і при інших типах дерматитів та псоріазу на обличчі.
- Крім того, є докази ефективності топічних протигрибкових препаратів, мазей або гелів з азелаїною кислотою, мазей або гелів з метронідазолом при лікуванні себорейного дерматиту [Доказ
L07349] B] [Настанова
L00282] [Seborrhoeic dermatitis i...].
- Лікування акнеформних дерматозів суттєво відрізняється від того, яке проводиться при екзематозних [Настанова
L00286] [Розацеа] [Настанова
L00285] [Акне] [Настанова
L00287] [Періоральний дерматит]. Для лікування трихофітії обличчя потрібно застосовувати топічні протигрибкові препарати. При грибкових інфекціях, локалізованих глибоко у волосяному фолікулі, що важко піддаються лікуванню (пустули, абсцеси), до лікування потрібно додати системні протигрибкові препарати від 1 до 4 тижнів [Доказ
L04495] B].

Консультація фахівця вузької спеціалізації

- При підозрі на алергічний контактний дерматит потрібно провести шкірні тести.
- При тяжких, стійких до лікування висипаннях на обличчі, потрібна консультація дерматолога.

- Важке акне слід лікувати ізотретиноїном під наглядом дерматолога.

Пов'язані ресурси

- Література [\[пов'язані 01156 Facial dermatoses – Rela...\]](#)

Джерела інформації

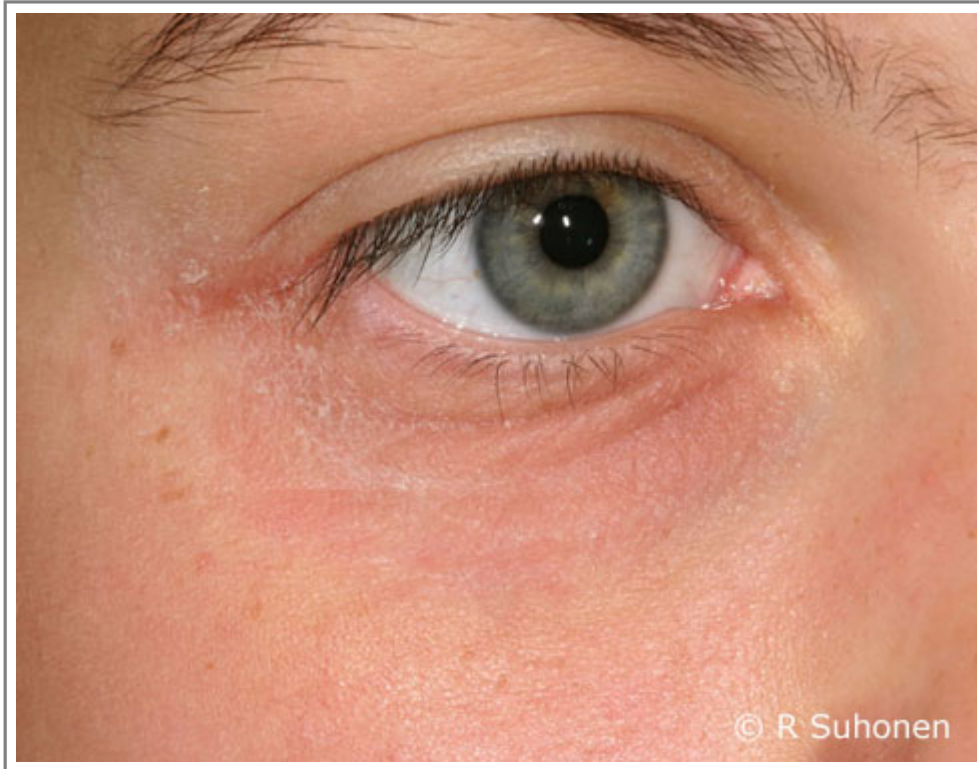R1. Gamble R, Dunn J, Dawson A et al. Topical antimicrobial treatment of acne vulgaris: an evidence-based review. Am J Clin Dermatol 2012;13(3):141-52. [\[PubMedID|22268388\]](#)

Настанови

- [Настанова 01121](#). Атопічна екзема (атопічний дерматит) у дорослих.
- [Настанова 00282](#). Seborrhoeic dermatitis in the adult.
- [Настанова 00285](#). Акне.
- [Настанова 00286](#). Розацеа.
- [Настанова 00287](#). Періоральний дерматит.
- [Настанова 00280](#). Алергічний контактний дерматит.
- [Настанова 00288](#). Psoriasis.
- [Настанова 00274](#). Impetigo and other pyoderma.
- [Настанова 00017](#). Оперізуючий герпес.
- [Настанова 00275](#). Бешиха і целюліт.
- [Настанова 00151](#). Вірусні інфекції слизової оболонки ротової порожнини.
- [Настанова 00267](#). Dermatomycoses.
- [Настанова 01081](#). Вітиліго.
- [Настанова 00300](#). Спадковий ангіоневротичний набряк (САН) та ангіоневротичний набряк, індукований інгібіторами АПФ.
- [Настанова 01090](#). Епізодичні напади почервоніння щік.
- [Настанова 00884](#). Фотодерматити.
- [Настанова 00446](#). Системний червоний вовчак (СЧВ).
- [Настанова 01091](#). Дискоїдний червоний вовчак.

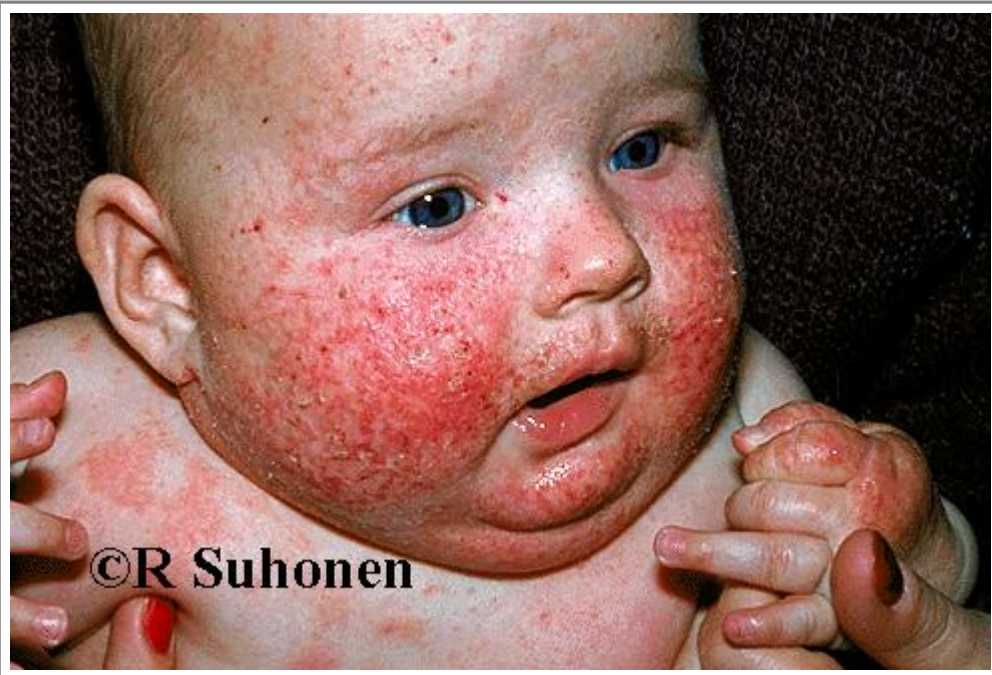Зображення

- [Зображення 00954](#). Atopic eczema on the eyelids.



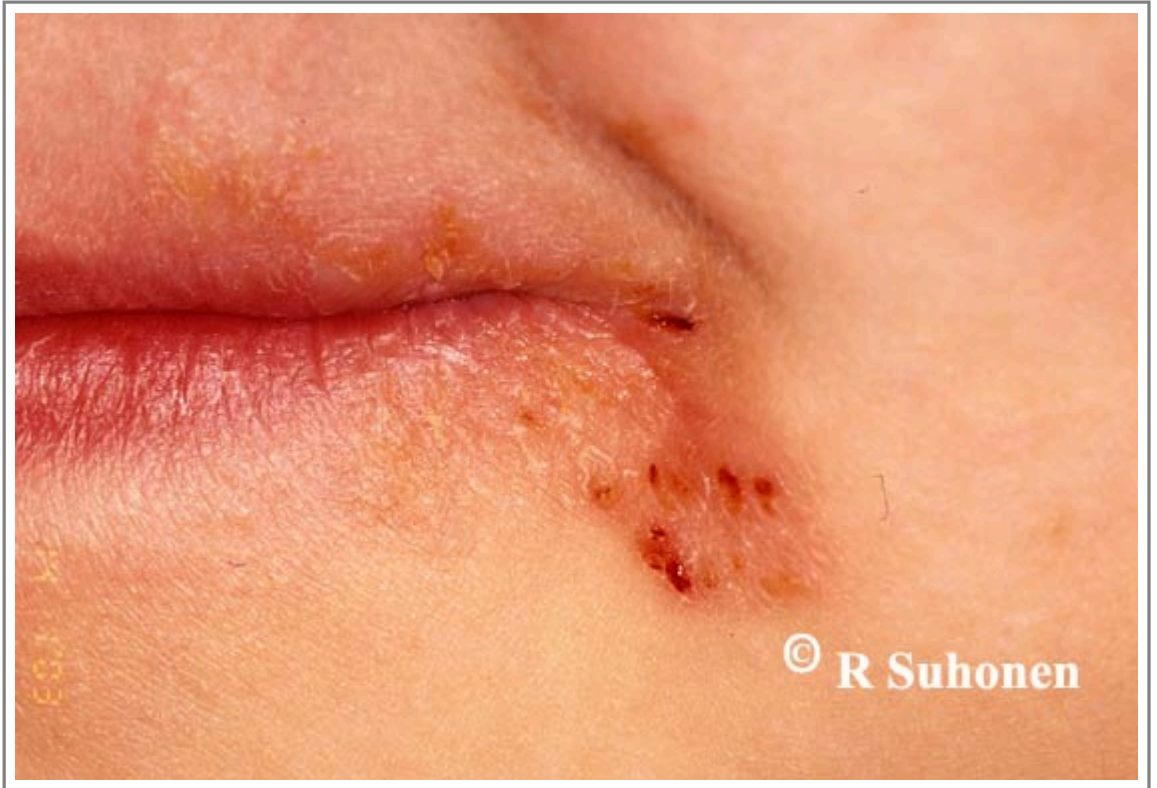Автори та власники авторських прав: Raimo Suhonen Suvi Cajanus
Duodecim Medical Publications Ltd

- [Зображення 00041](#). Atopic dermatitis on the facial skin of an infant.



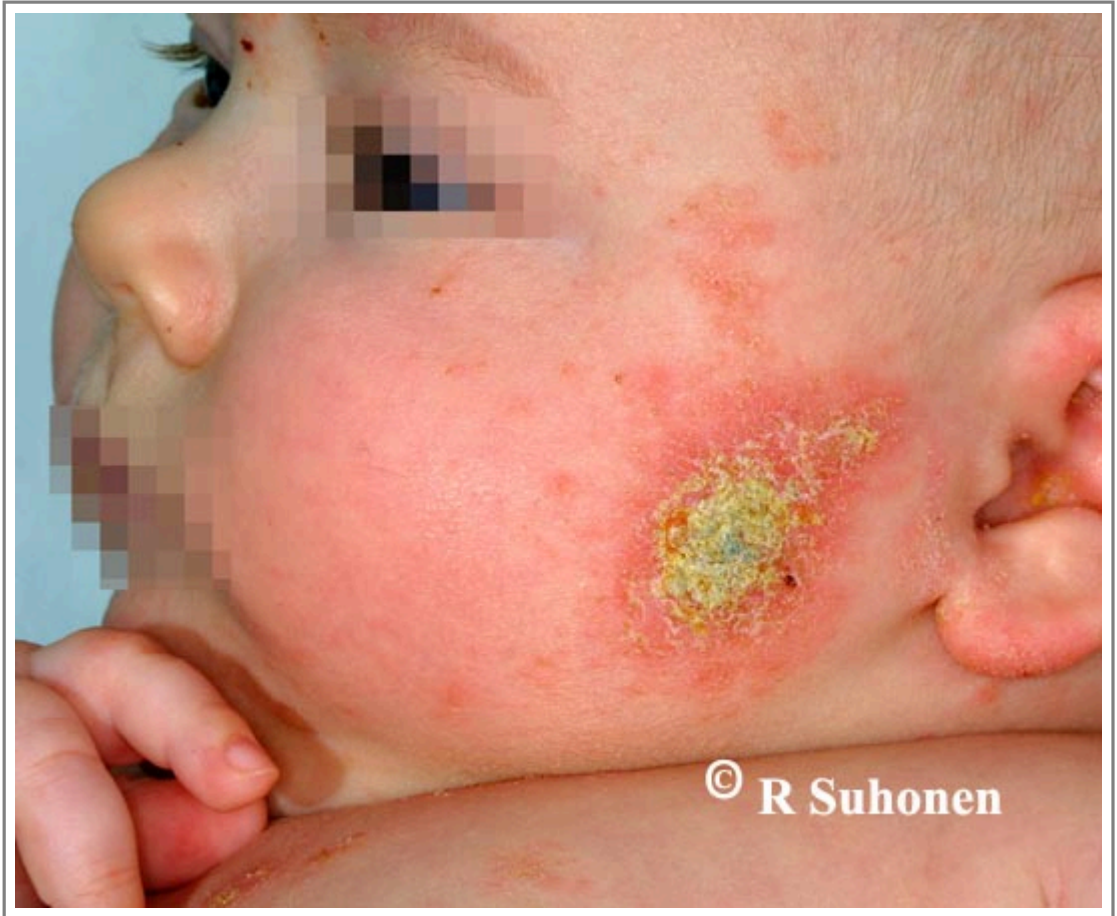Автори та власники авторських прав: Duodecim Medical Publications Ltd Raimo Suhonen

- Зображення 00786. Angular cheilitis.



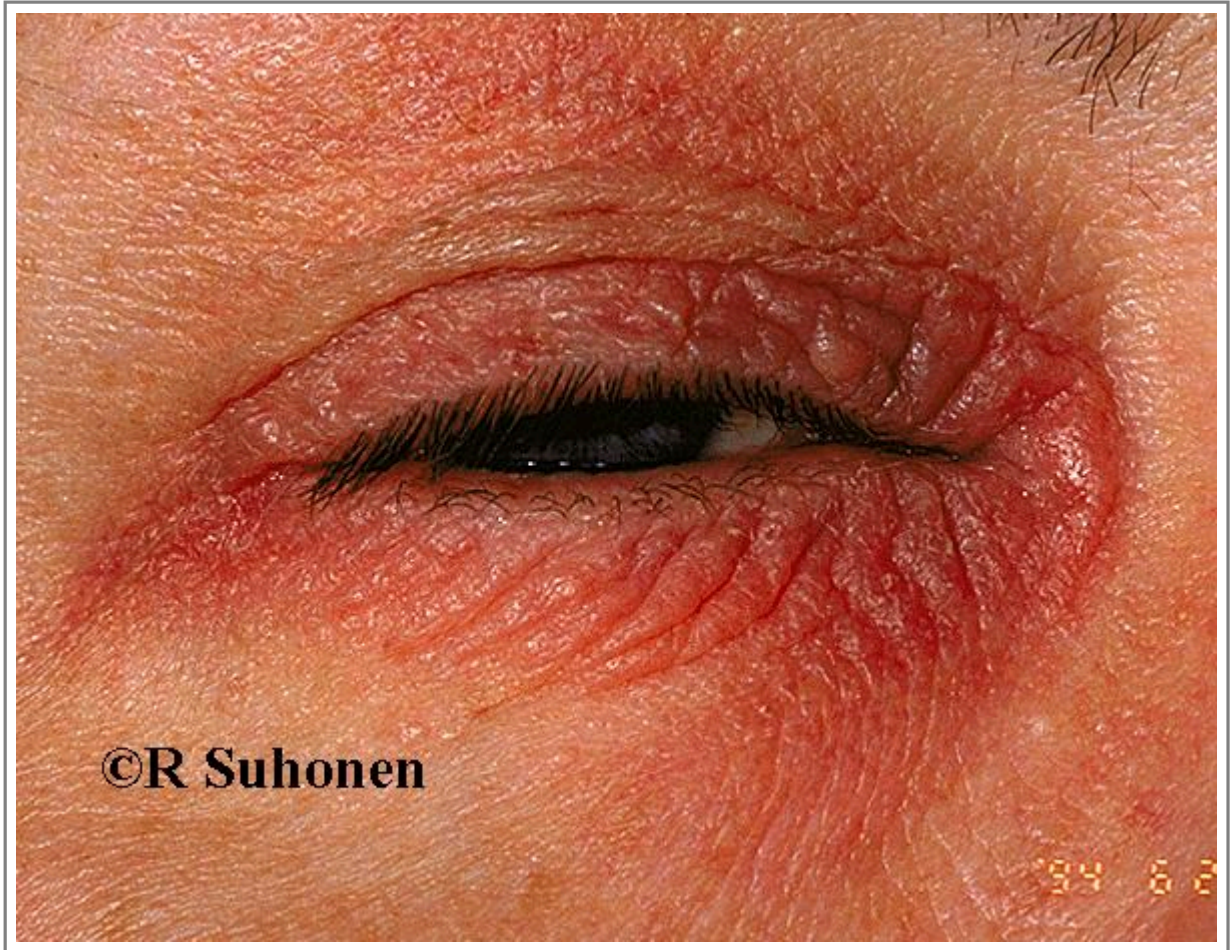Автори та власники авторських прав: Raimo Suhonen

- [Зображення 00845](#). Infantile atopic dermatitis.



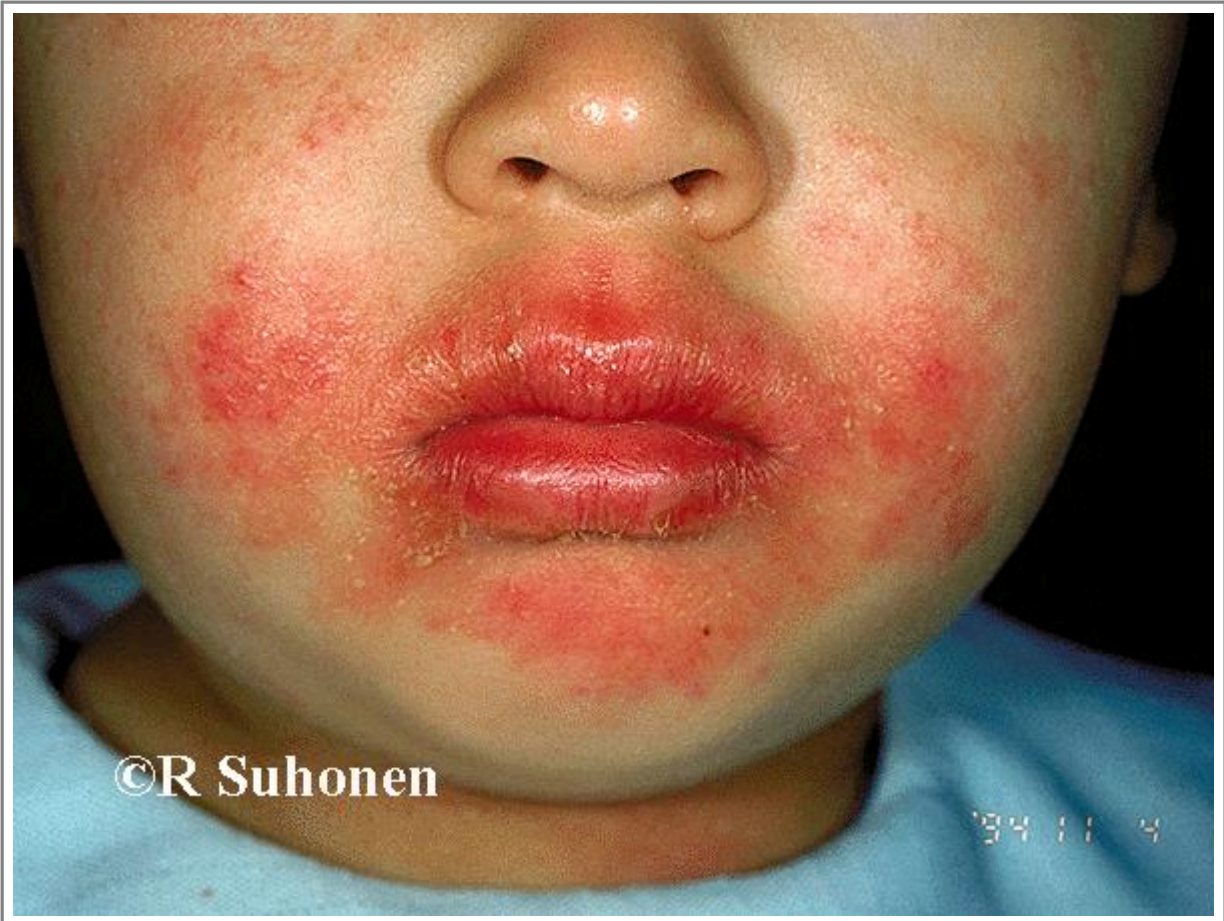Автори та власники авторських прав: Raimo Suhonen Duodecim Medical Publications Ltd

- [Зображення 00031](#). Atopic dermatitis in the eyelid region.



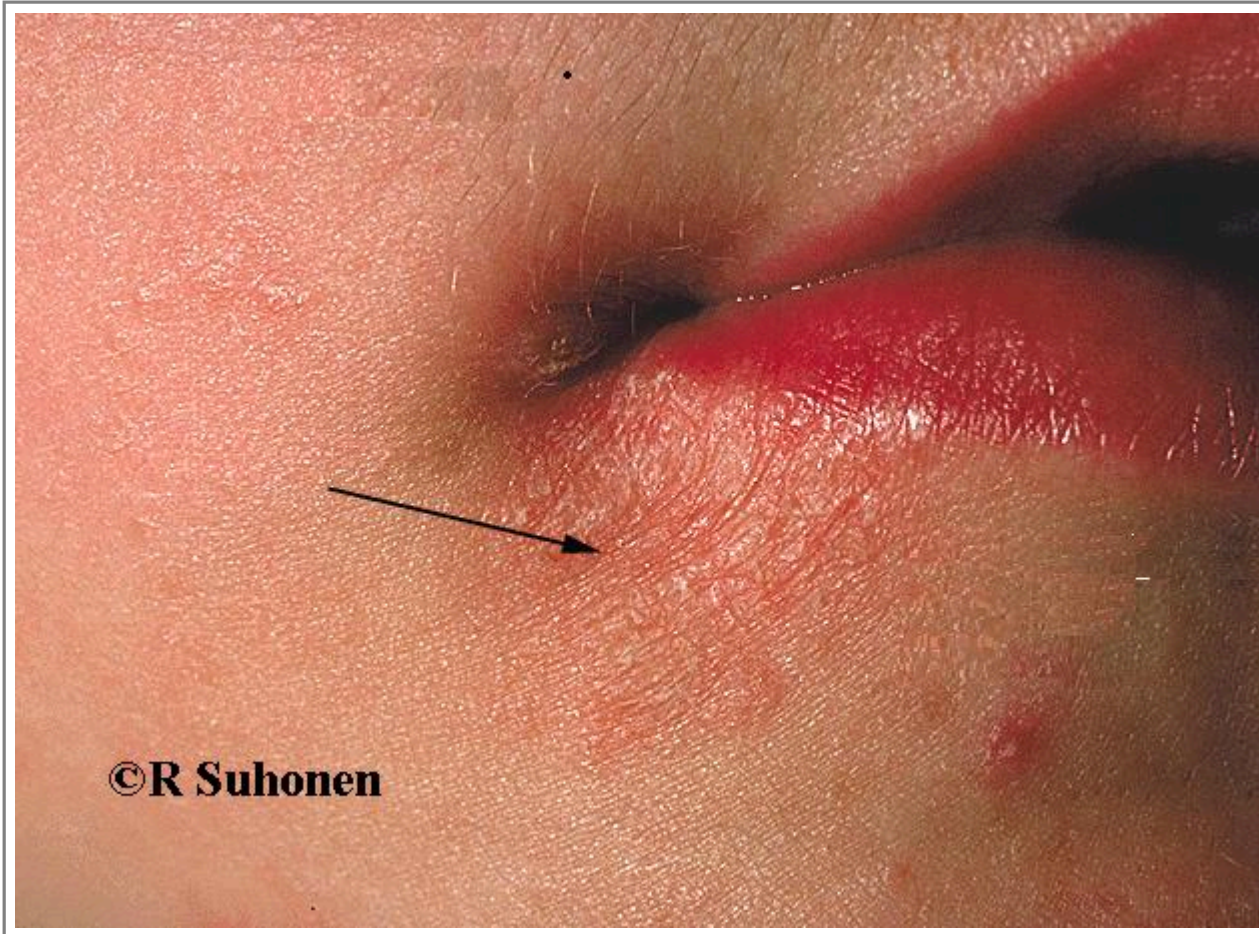Автори та власники авторських прав: Raimo Suhonen Duodecim Medical Publications Ltd

- [Зображення 00034](#). Atopic dermatitis around the mouth.



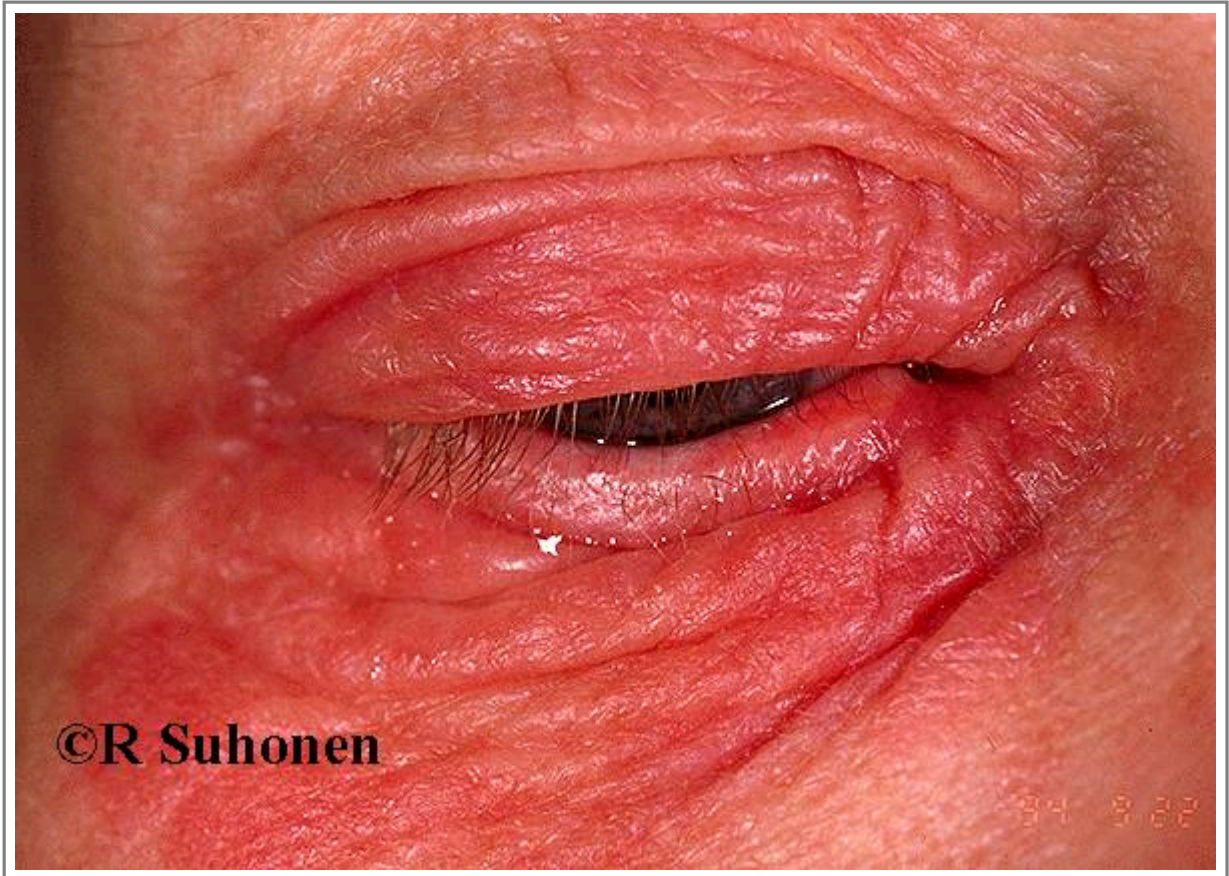Автори та власники авторських прав: Duodecim Medical Publications Ltd Raimo Suhonen

- [Зображення 00032](#). Angular cheilitis in a child.



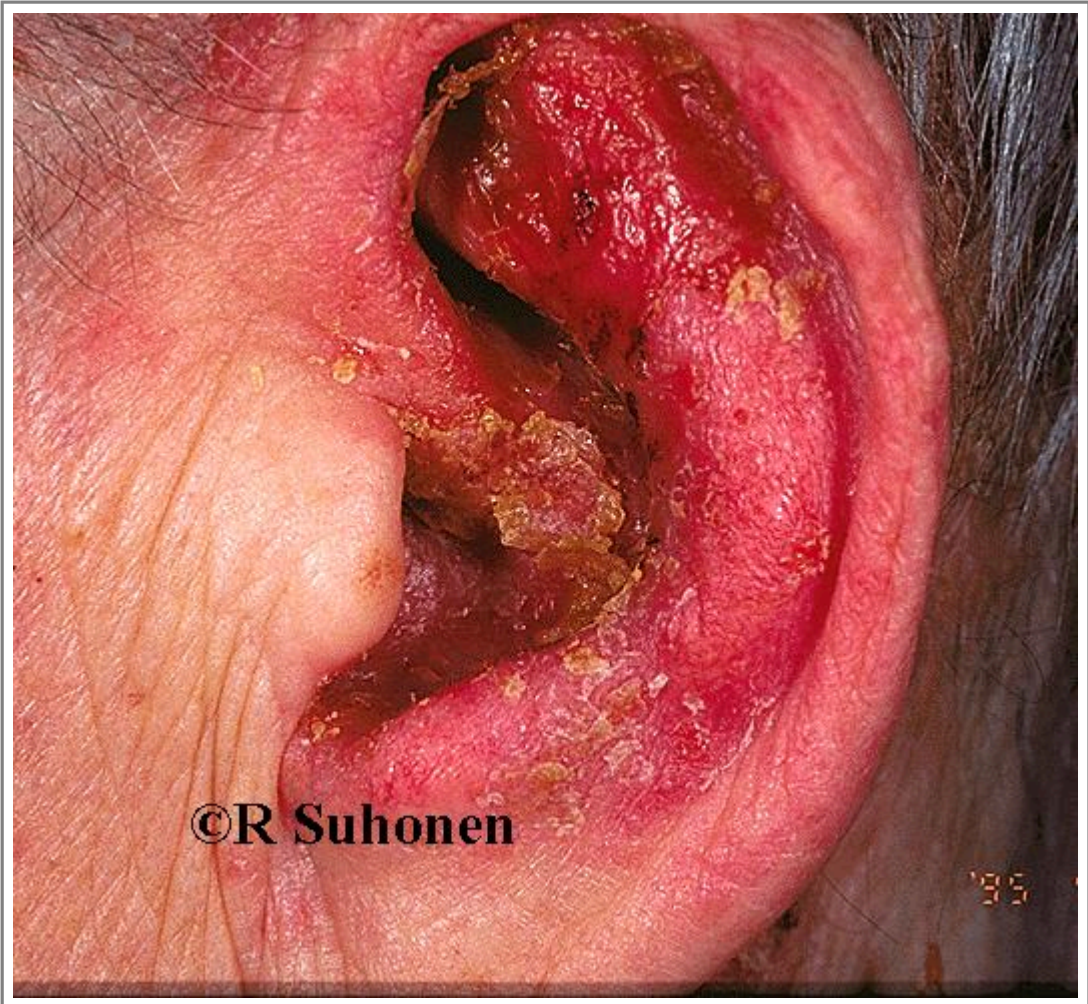Автори та власники авторських прав: Duodecim Medical Publications Ltd Raimo Suhonen

- [Зображення 00427](#). Atopic dermatitis around the eye.



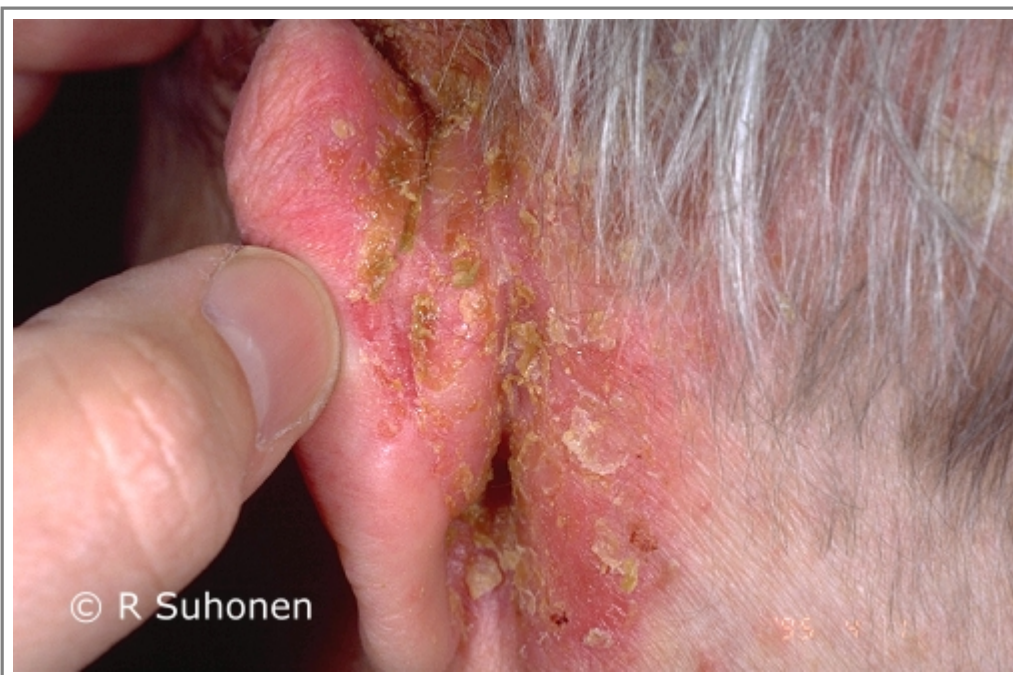Автори та власники авторських прав: Duodecim Medical Publications
Ltd Raimo Suhonen

- [Зображення 00102](#). Sebopsoriasis of the earlobe.



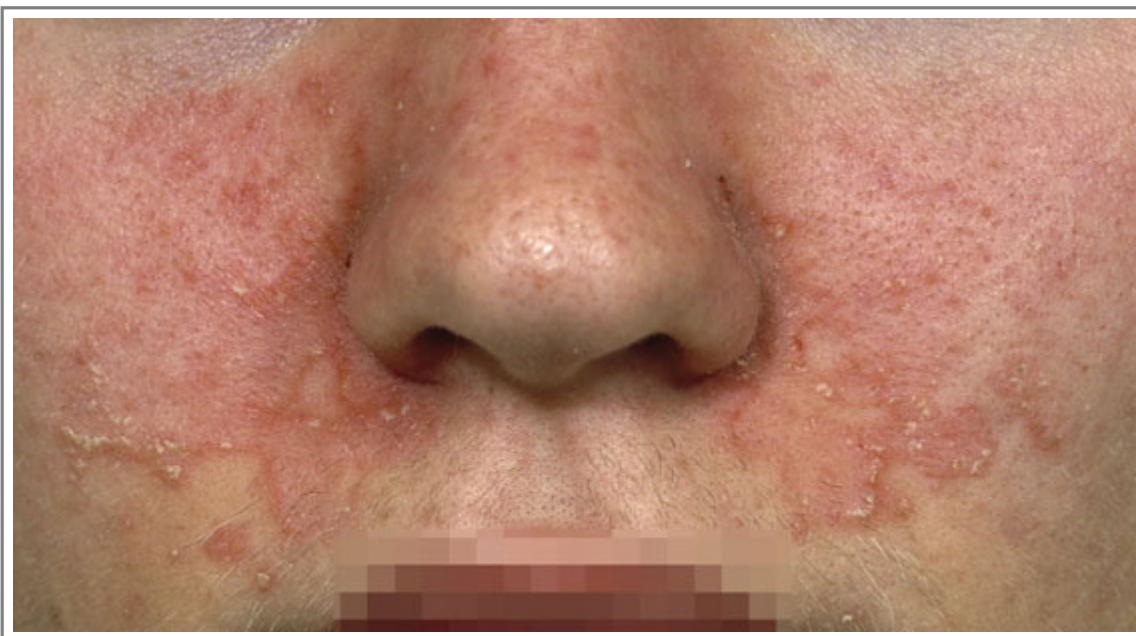Автори та власники авторських прав: Duodecim Medical Publications Ltd Raimo Suhonen

- [Зображення 01481](#). Sebopsoriasis behind the ear.



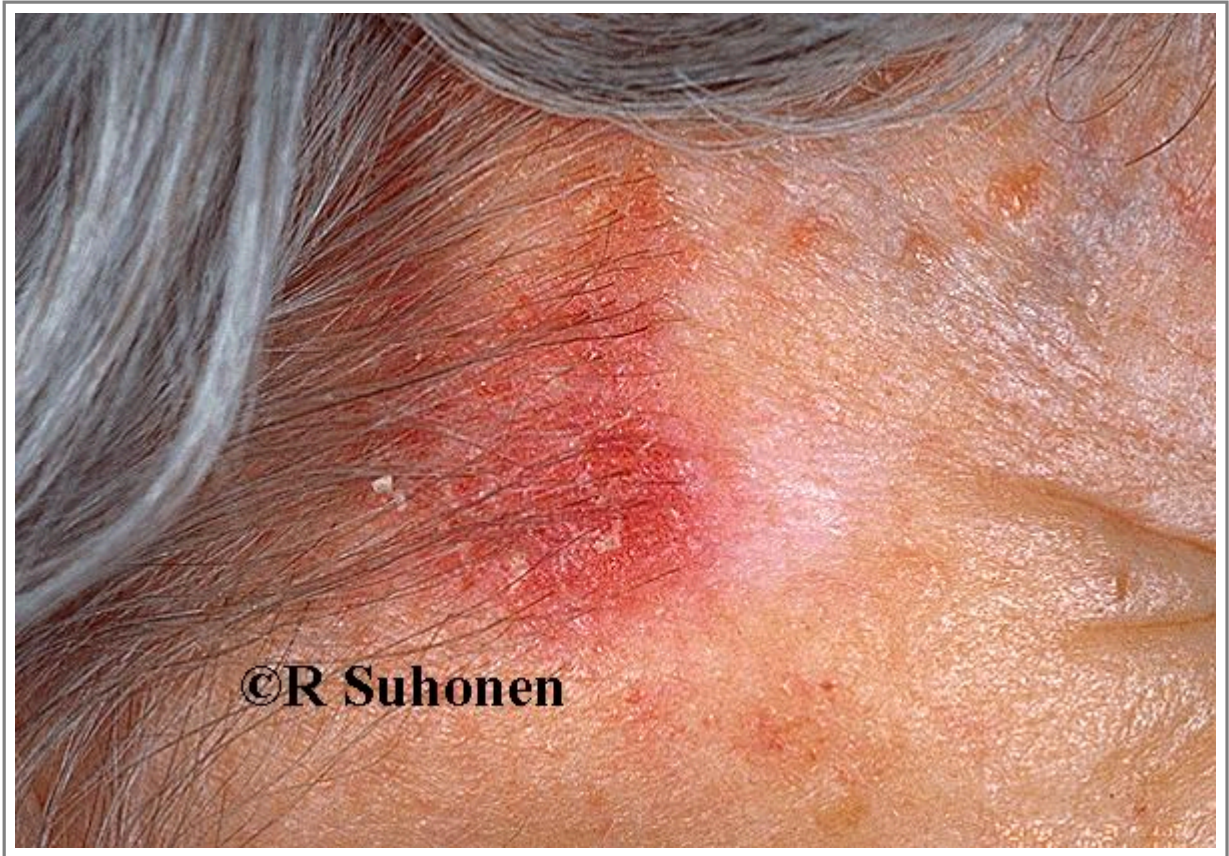Автори та власники авторських прав: Raimo Suhonen Duodecim Medical Publications Ltd

- [Зображення 00997](#). Seborrhoeic eczema in the face.



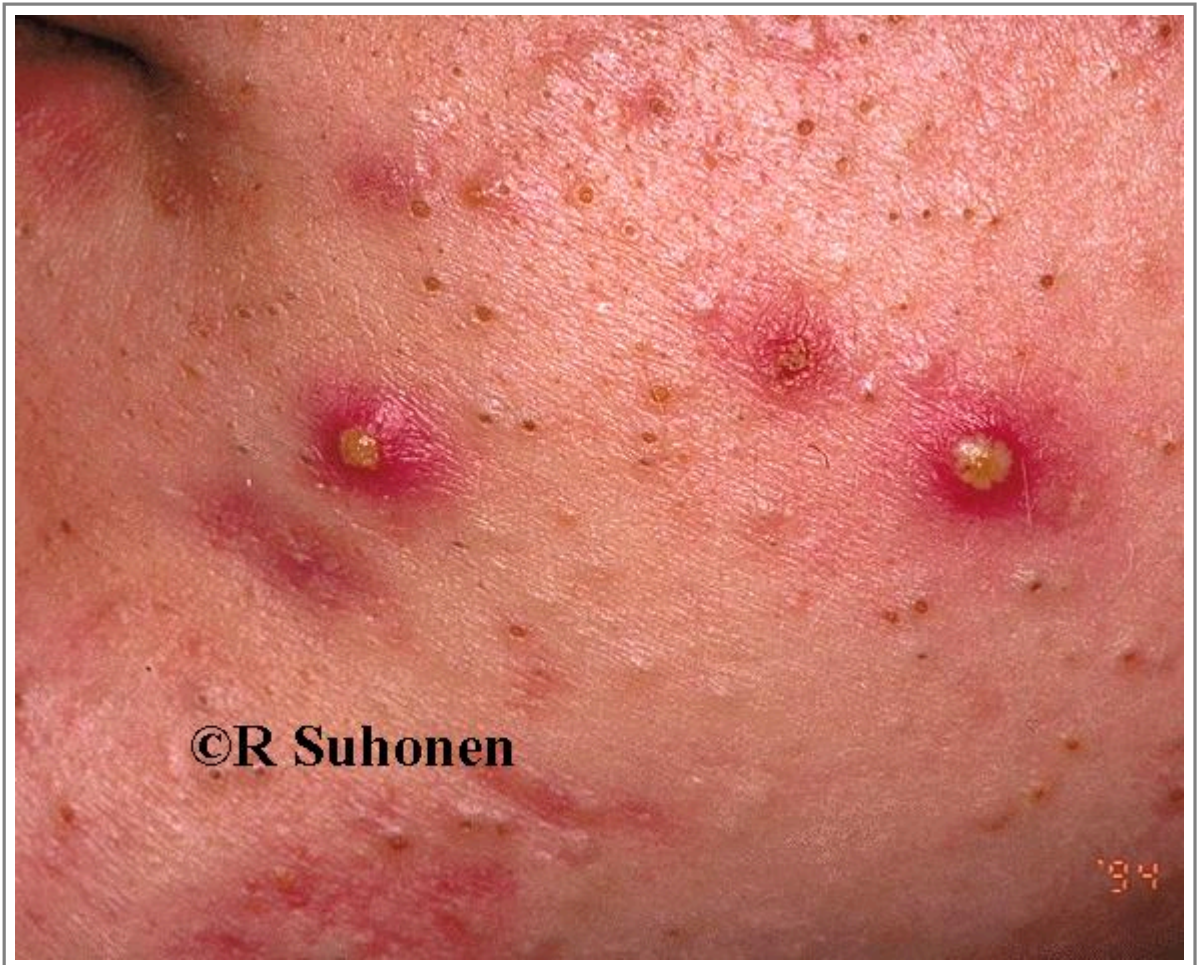Автори та власники авторських прав: Raimo Suhonen

- [Зображення 00057](#). Seborrhoeic dermatitis in hairy scalp.



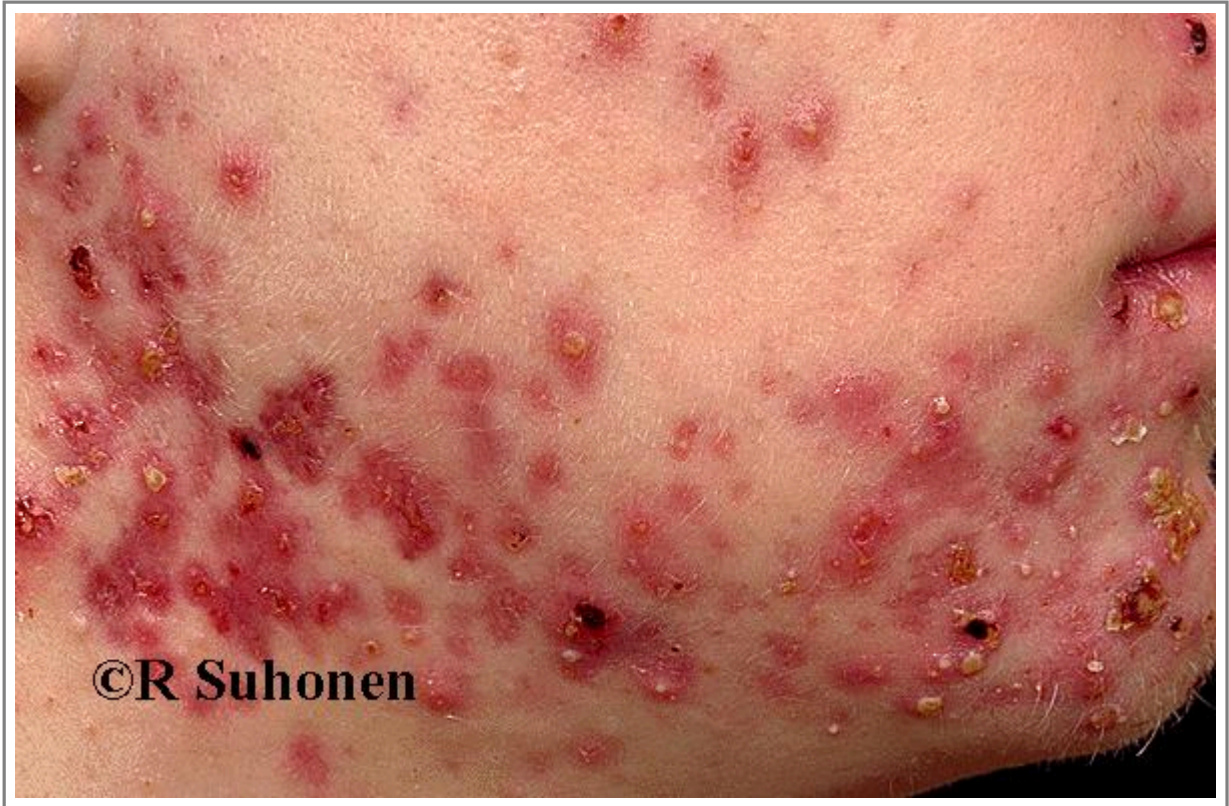Автори та власники авторських прав: Duodecim Medical Publications Ltd Raimo Suhonen

- Зображення 00305. Acne vulgaris.



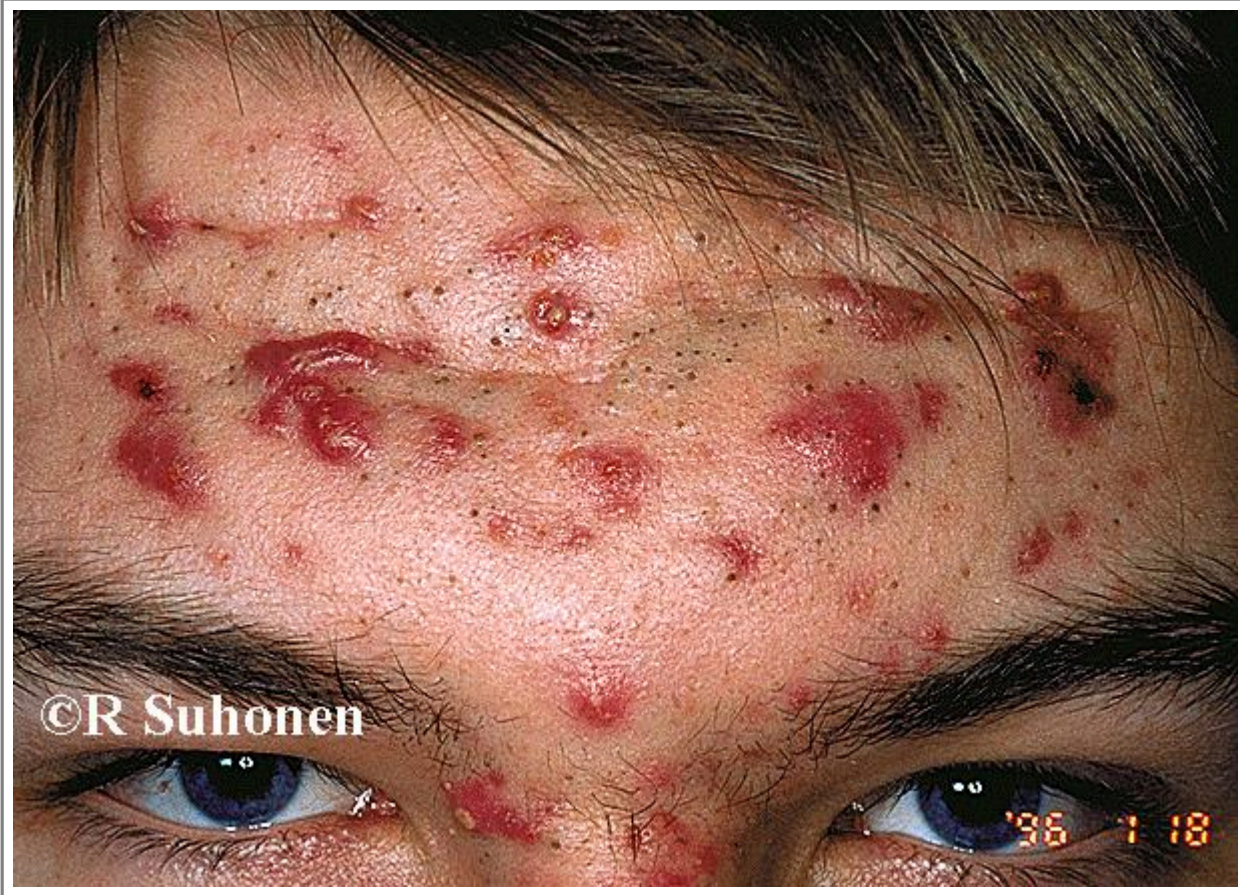Автори та власники авторських прав: Duodecim Medical Publications Ltd Raimo Suhonen

- [Зображення 00308](#). Cystic acne.



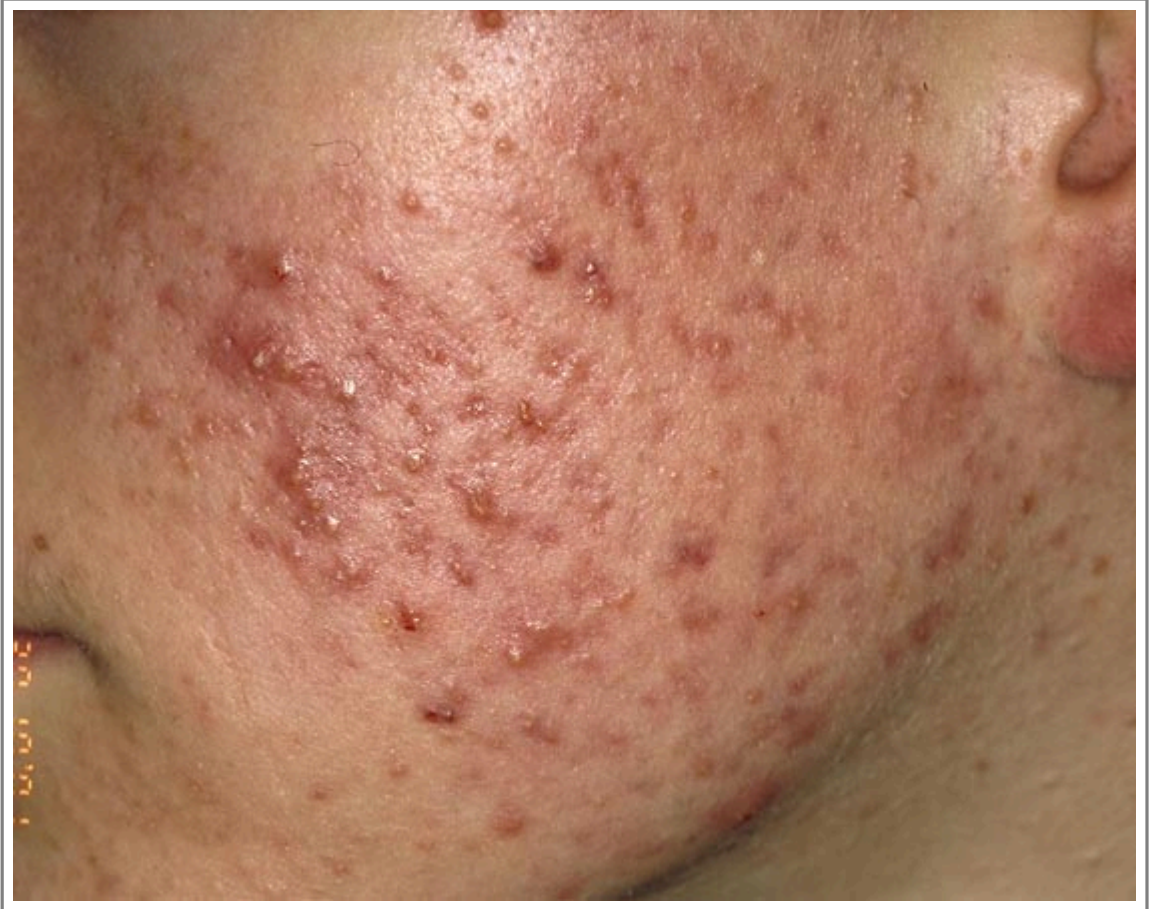Автори та власники авторських прав: Duodecim Medical Publications Ltd Raimo Suhonen

- [Зображення 00303](#). Cystic acne on the frontal skin.



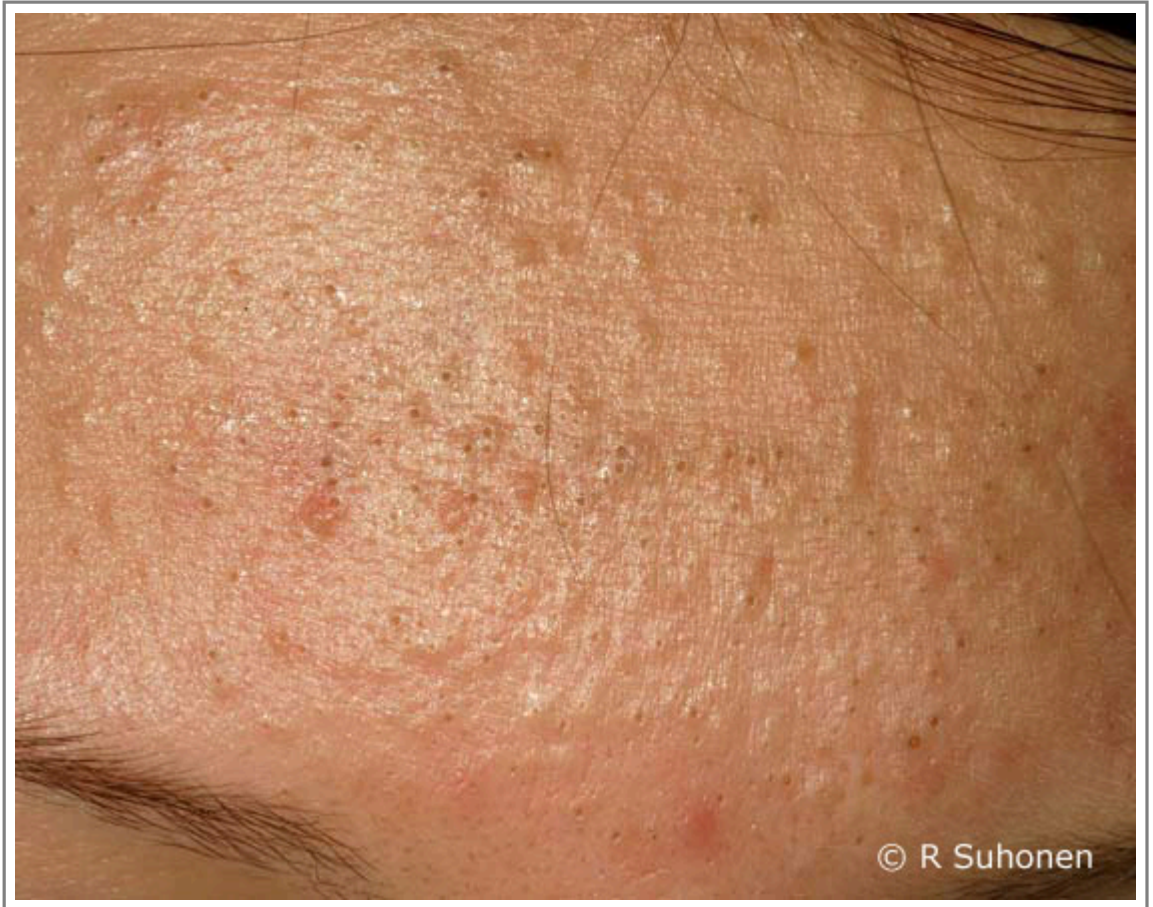Автори та власники авторських прав: Duodecim Medical Publications Ltd Raimo Suhonen

- [Зображення 01375](#). Papulopustular acne on the face.



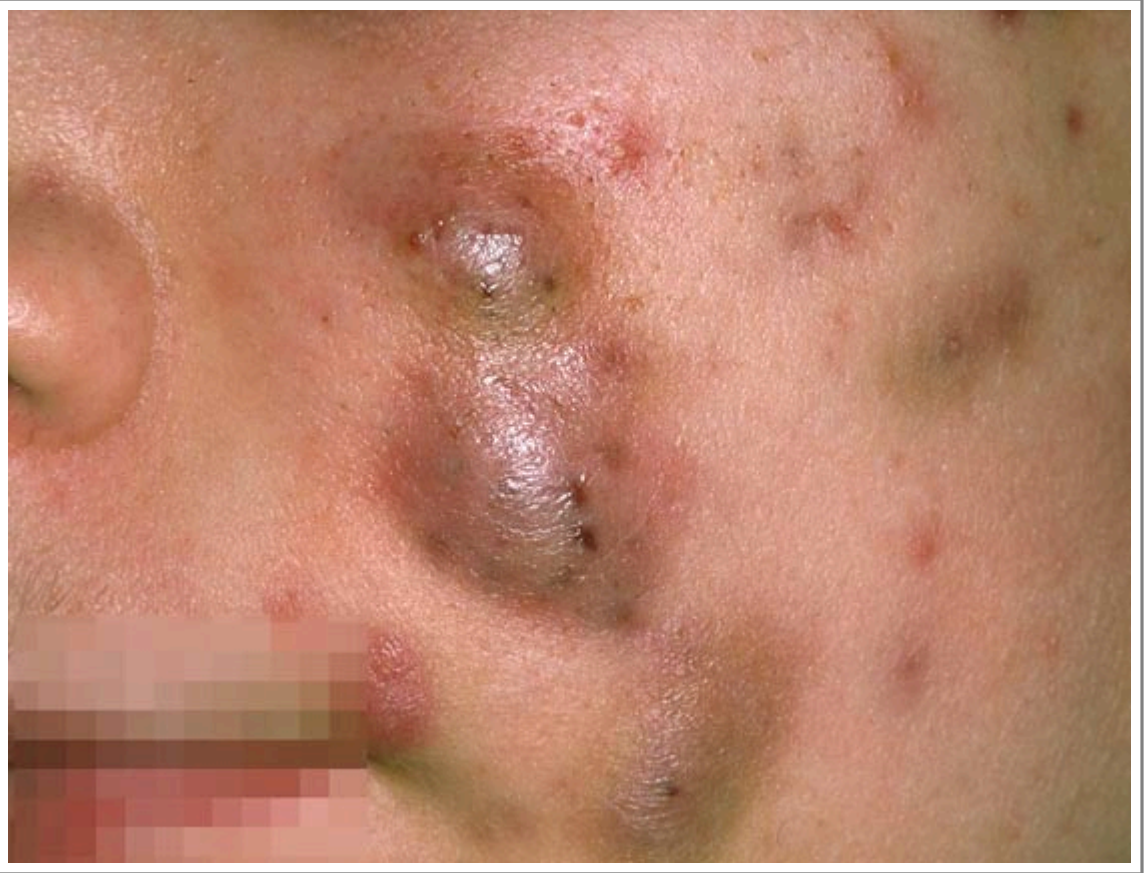Автори та власники авторських прав: Raimo Suhonen Duodecim Medical Publications Ltd

- [Зображення 00964](#). Comedones in acne.



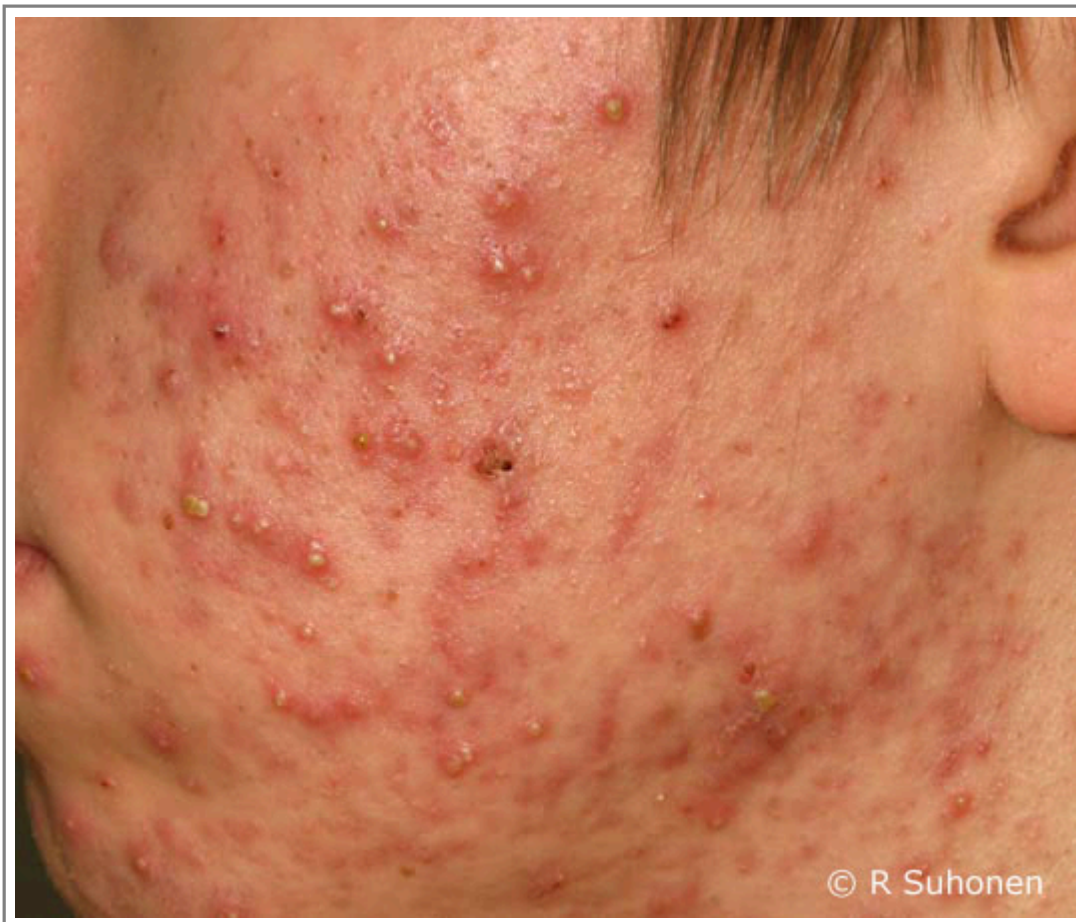Автори та власники авторських прав: Raimo Suhonen Suvi Cajanus
Duodecim Medical Publications Ltd

- [Зображення 01376](#). Cystic acne in a young man.



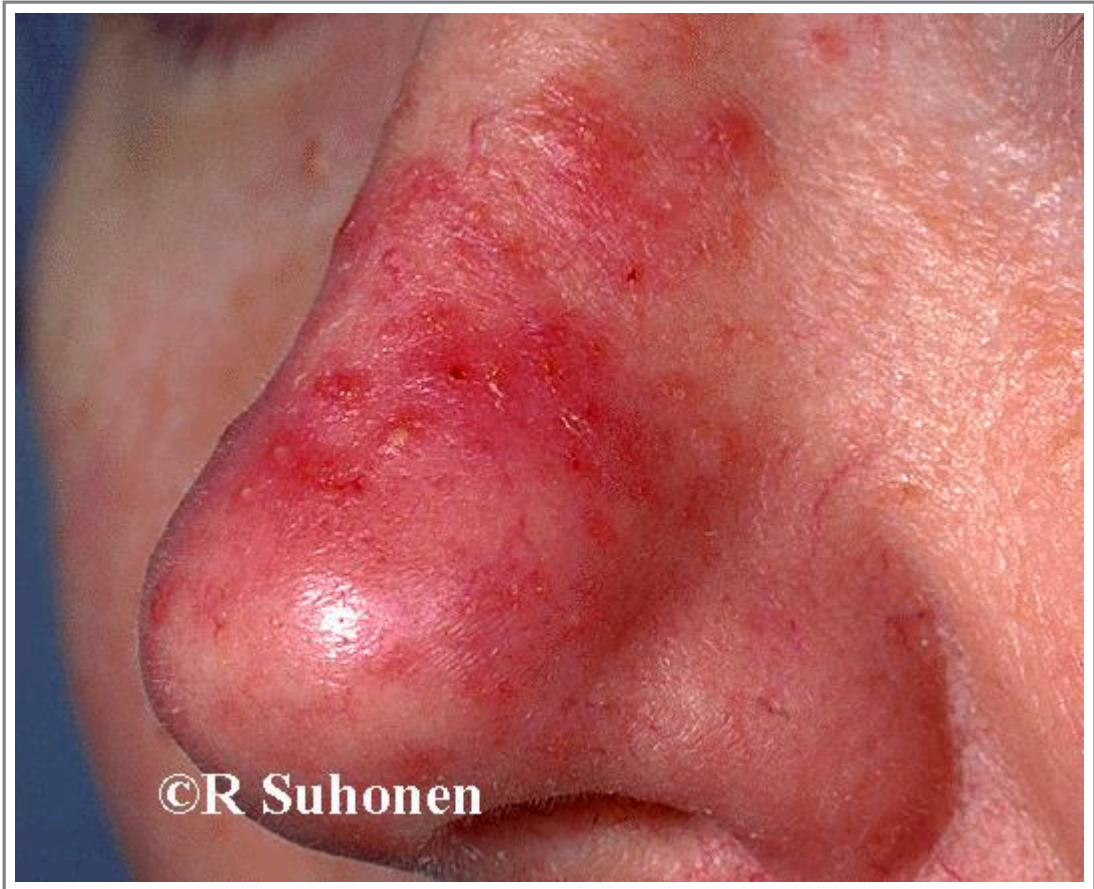Автори та власники авторських прав: Raimo Suhonen Duodecim Medical Publications Ltd

- [Зображення 00932](#). Papulopustular acne on the face.



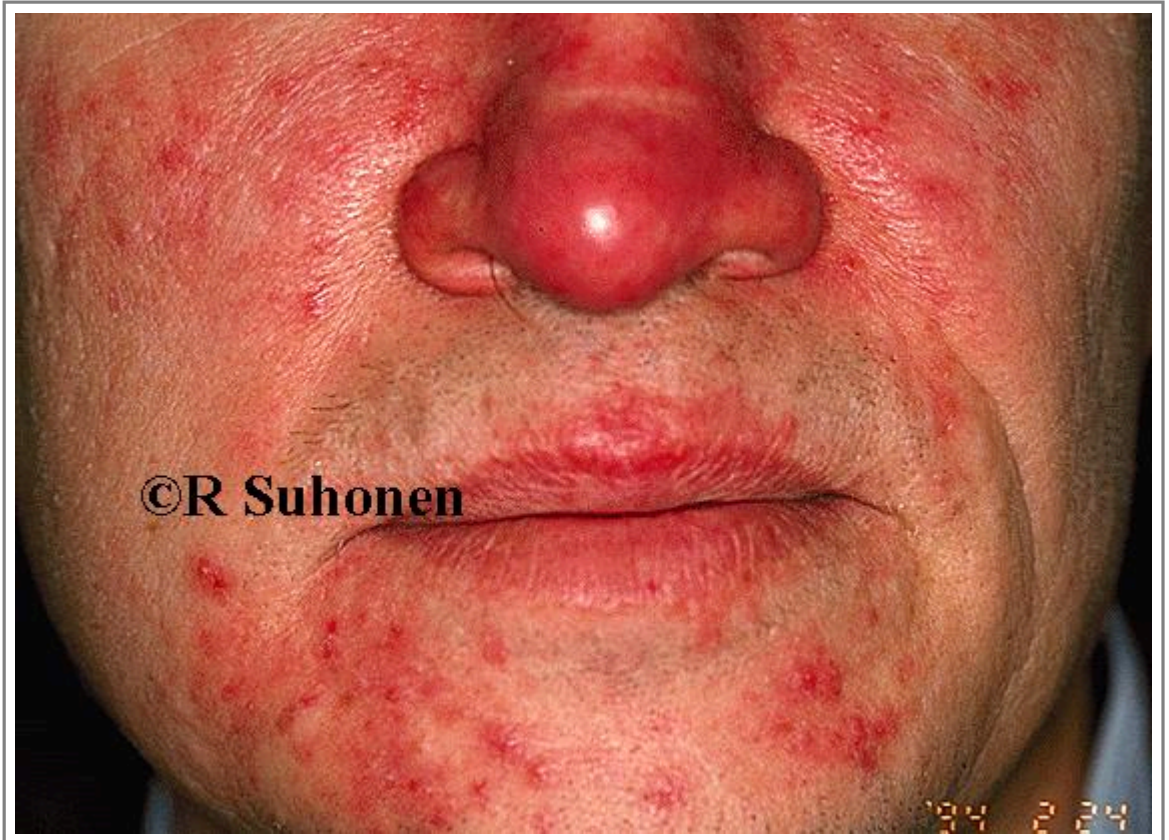
Автори та власники авторських прав: Raimo Suhonen Suvi Cajanus
Duodecim Medical Publications Ltd

- [Зображення 00152](#). Rosacea on the nose.



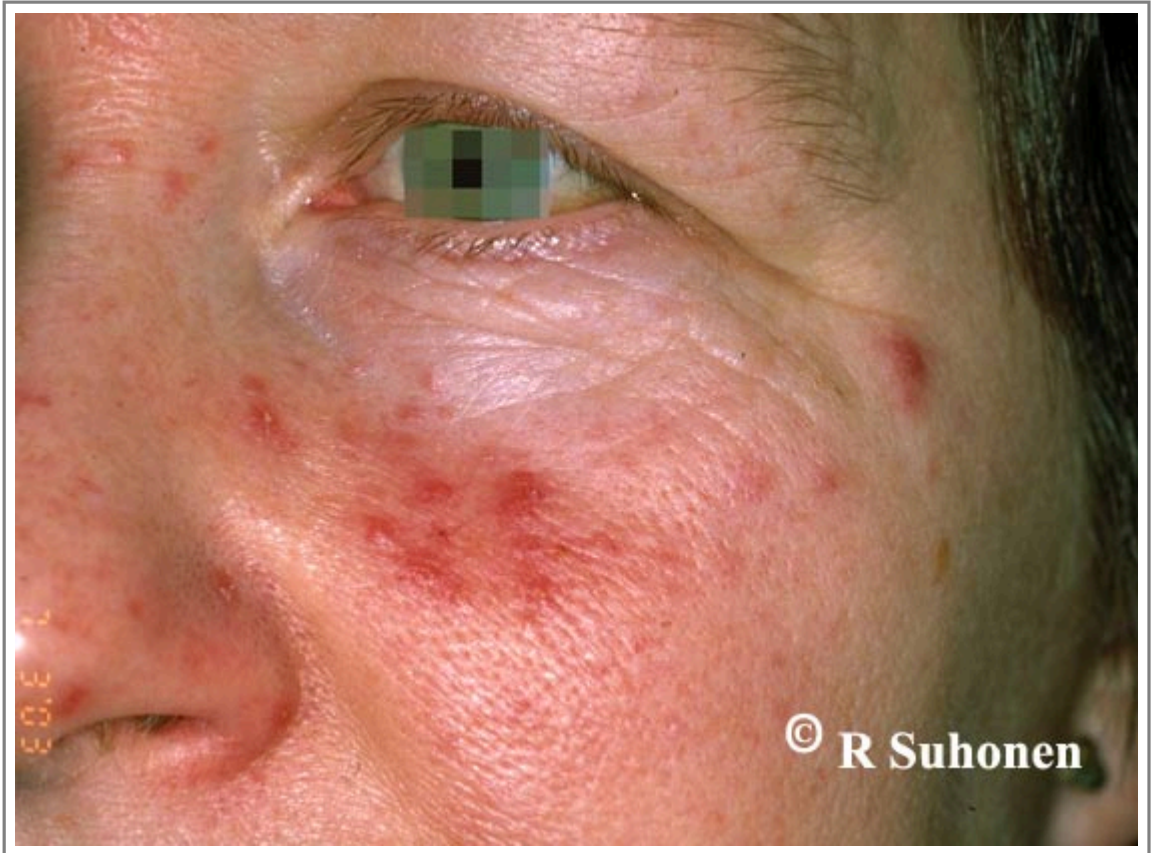Автори та власники авторських прав: Raimo Suhonen Duodecim Medical Publications Ltd

- Зображення 00122. Rosacea.



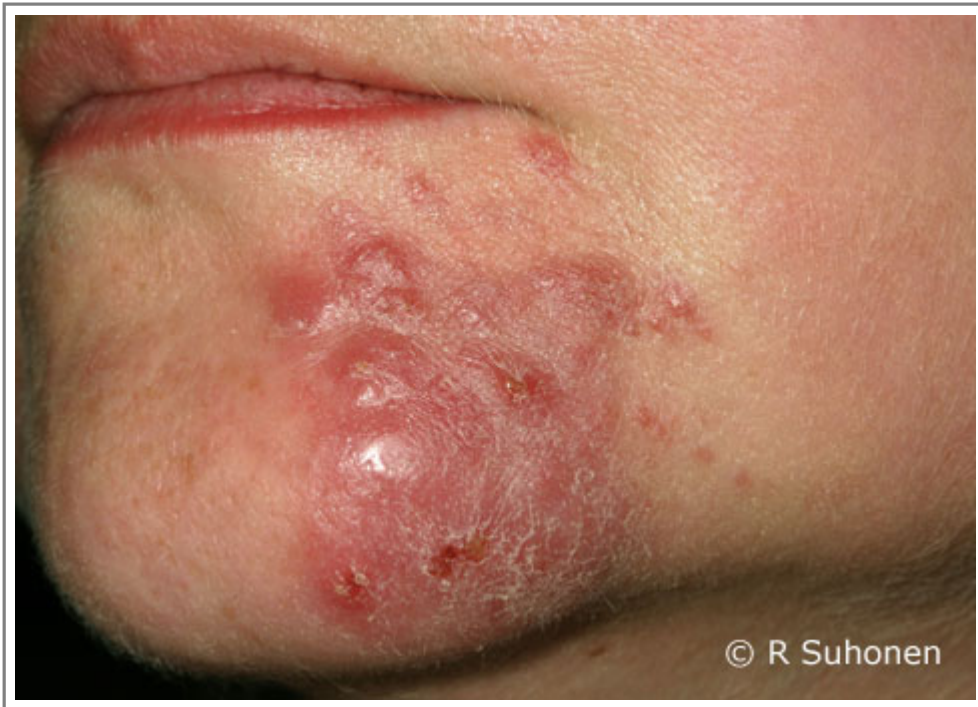Автори та власники авторських прав: Duodecim Medical Publications Ltd Raimo Suhonen

- [Зображення 00907](#). Rosacea on the central facial area.



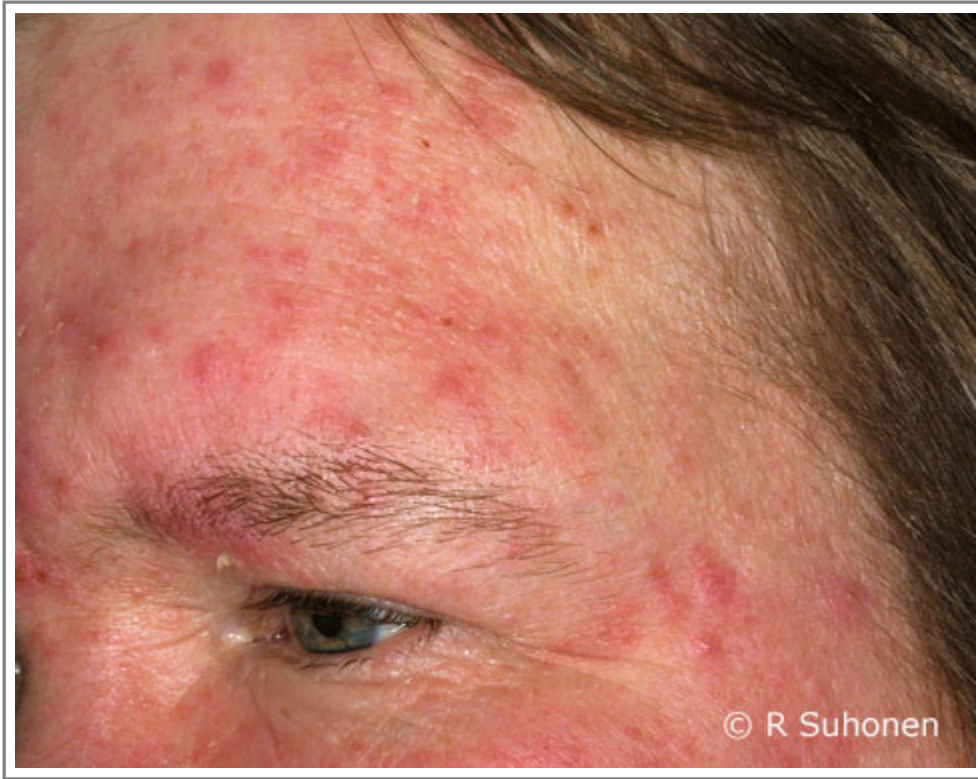Автори та власники авторських прав: Raimo Suhonen

- [Зображення 01205](#). Fulminant rosacea.



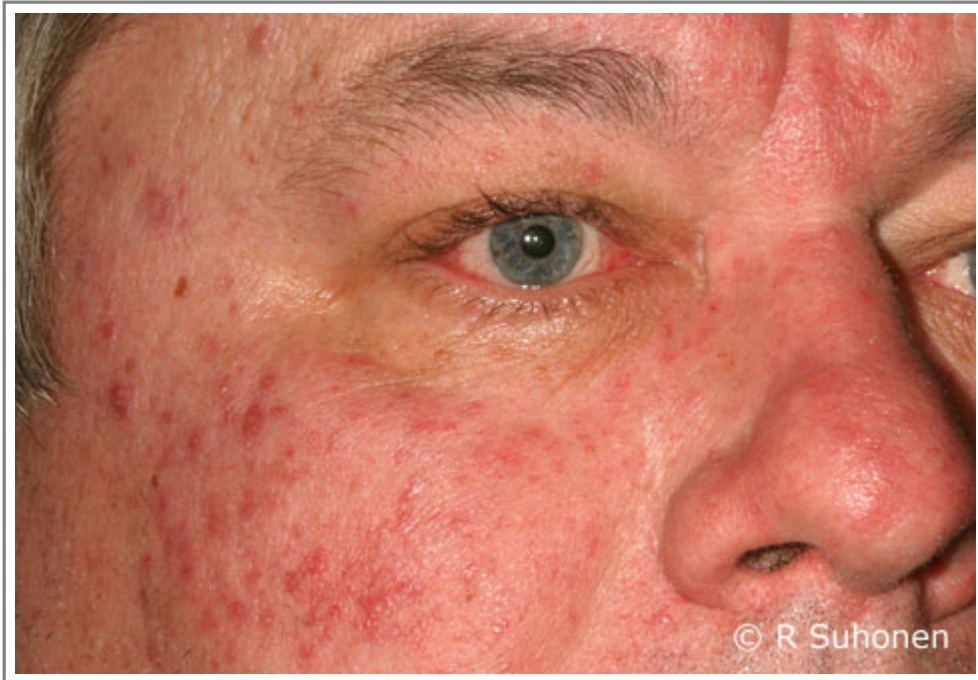Автори та власники авторських прав: Raimo Suhonen Suvi Cajanus
Duodecim Medical Publications Ltd

- [Зображення 01204](#). Rosacea.



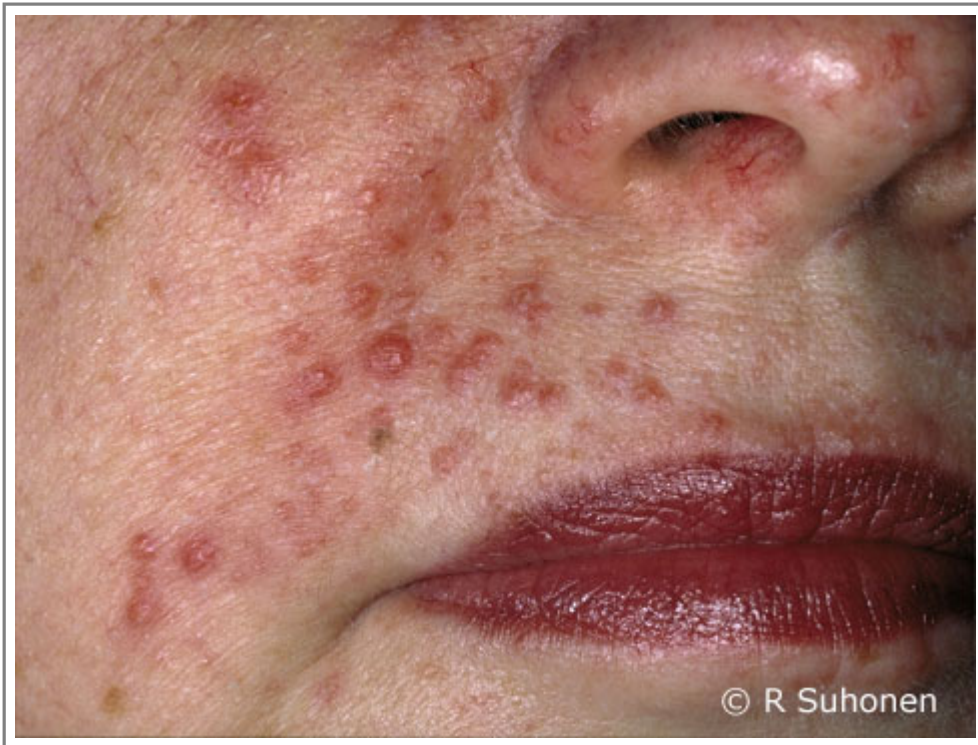Автори та власники авторських прав: Raimo Suhonen Suvi Cajanus
Duodecim Medical Publications Ltd

- [Зображення 01202](#). Rosacea.



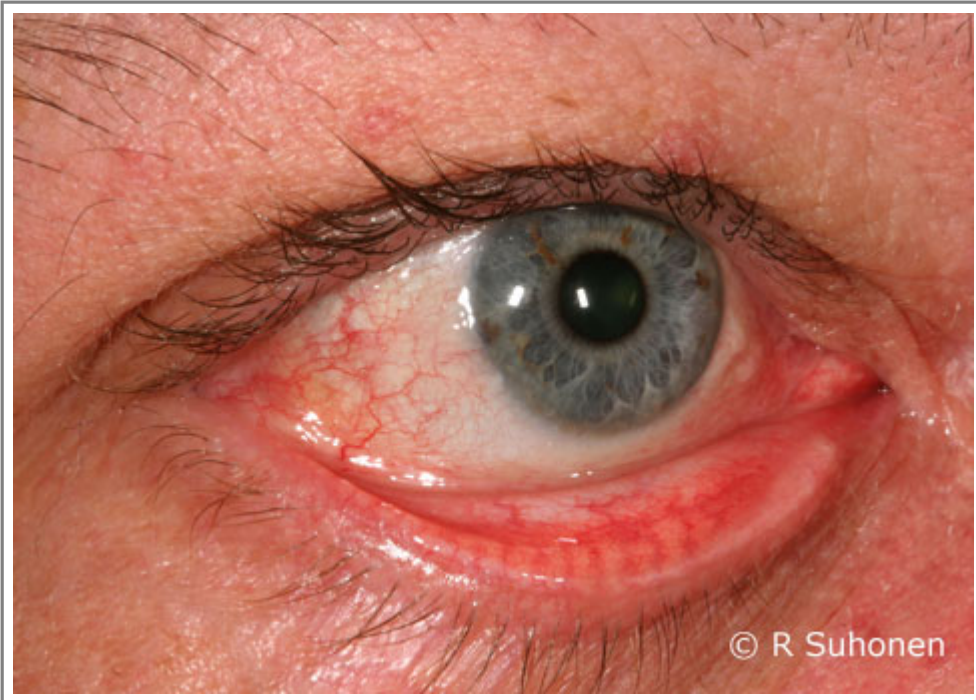Автори та власники авторських прав: Raimo Suhonen Suvi Cajanus
Duodecim Medical Publications Ltd

- [Зображення 01151](#). Rosacea in the upper lip.



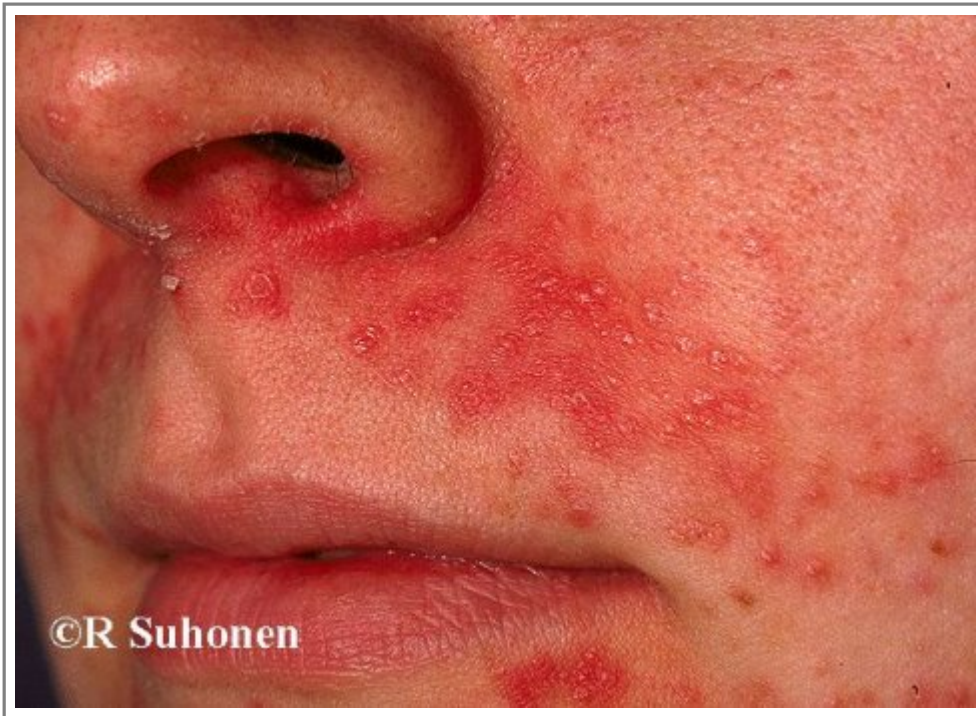Автори та власники авторських прав: Raimo Suhonen Suvi Cajanus
Duodecim Medical Publications Ltd

- [Зображення 01203](#). Ocular symptoms of rosacea.



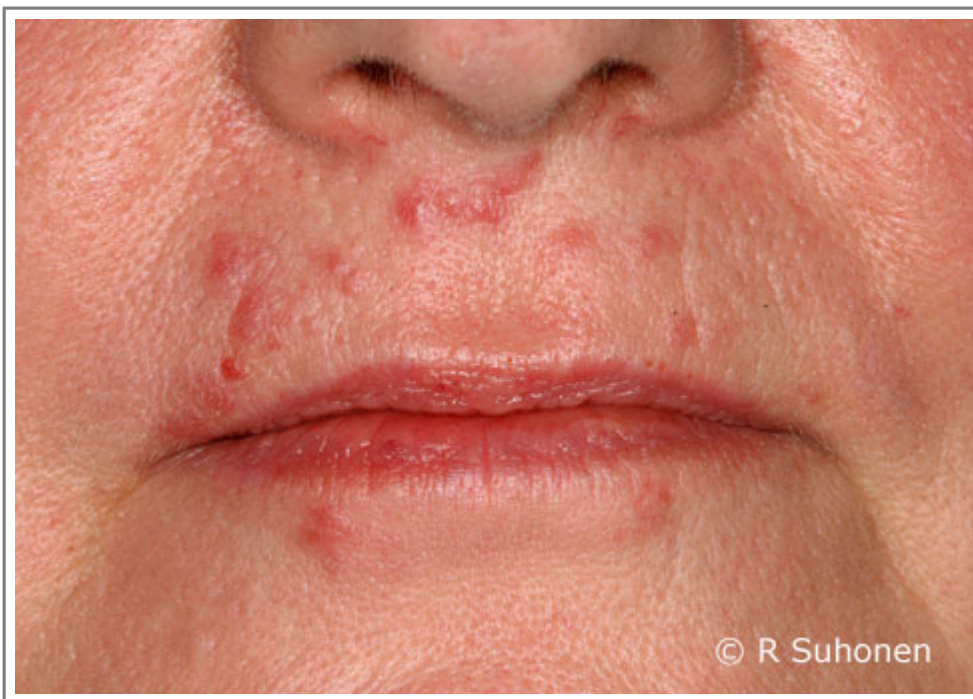Автори та власники авторських прав: Raimo Suhonen Suvi Cajanus
Duodecim Medical Publications Ltd

- [Зображення 00425](#). Perioral dermatitis.



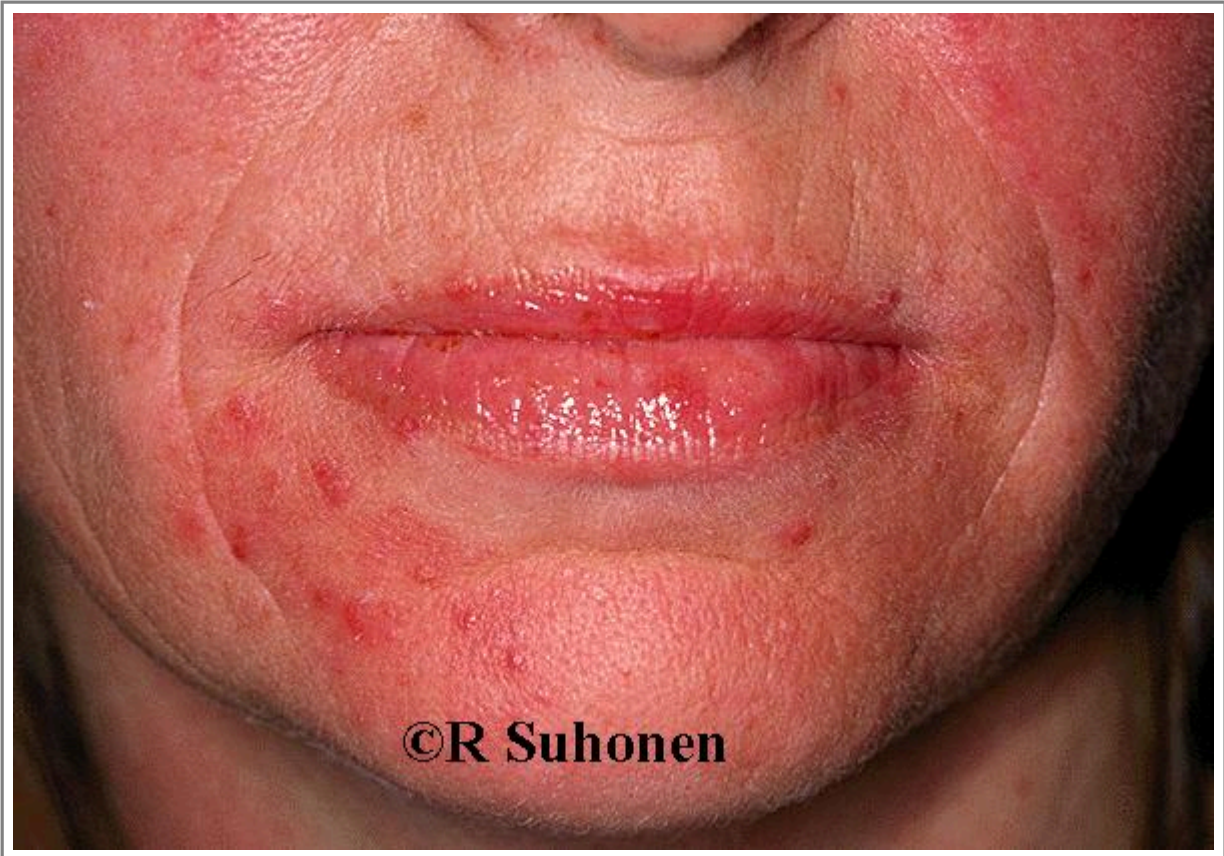
Автори та власники авторських прав: Raimo Suhonen Duodecim Medical Publications Ltd

- [Зображення 00073](#). Perioral dermatitis.



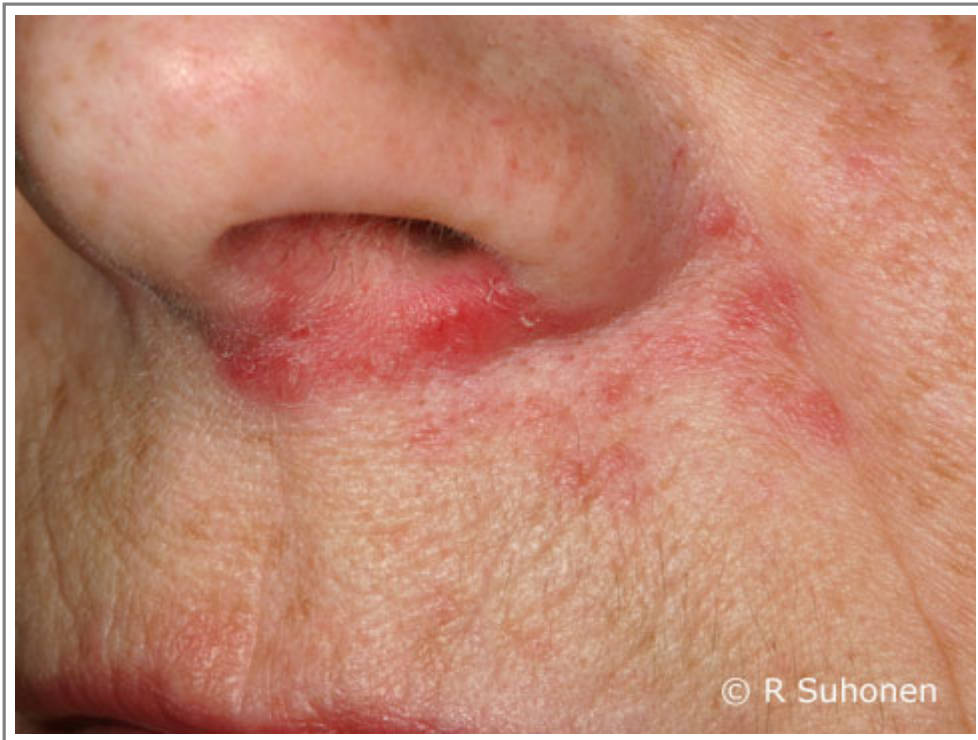Автори та власники авторських прав: Duodecim Medical Publications Ltd Raimo Suhonen

- [Зображення 00072](#). Perioral dermatitis.



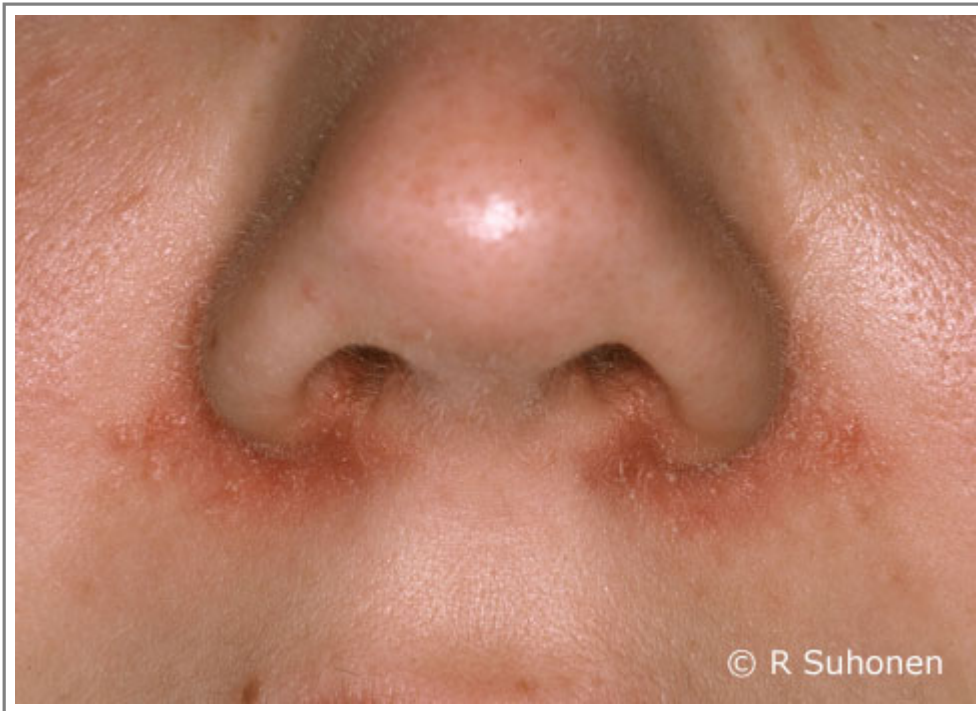Автори та власники авторських прав: Duodecim Medical Publications Ltd Raimo Suhonen

- [Зображення 01161](#). Perioral dermatitis under the nose.



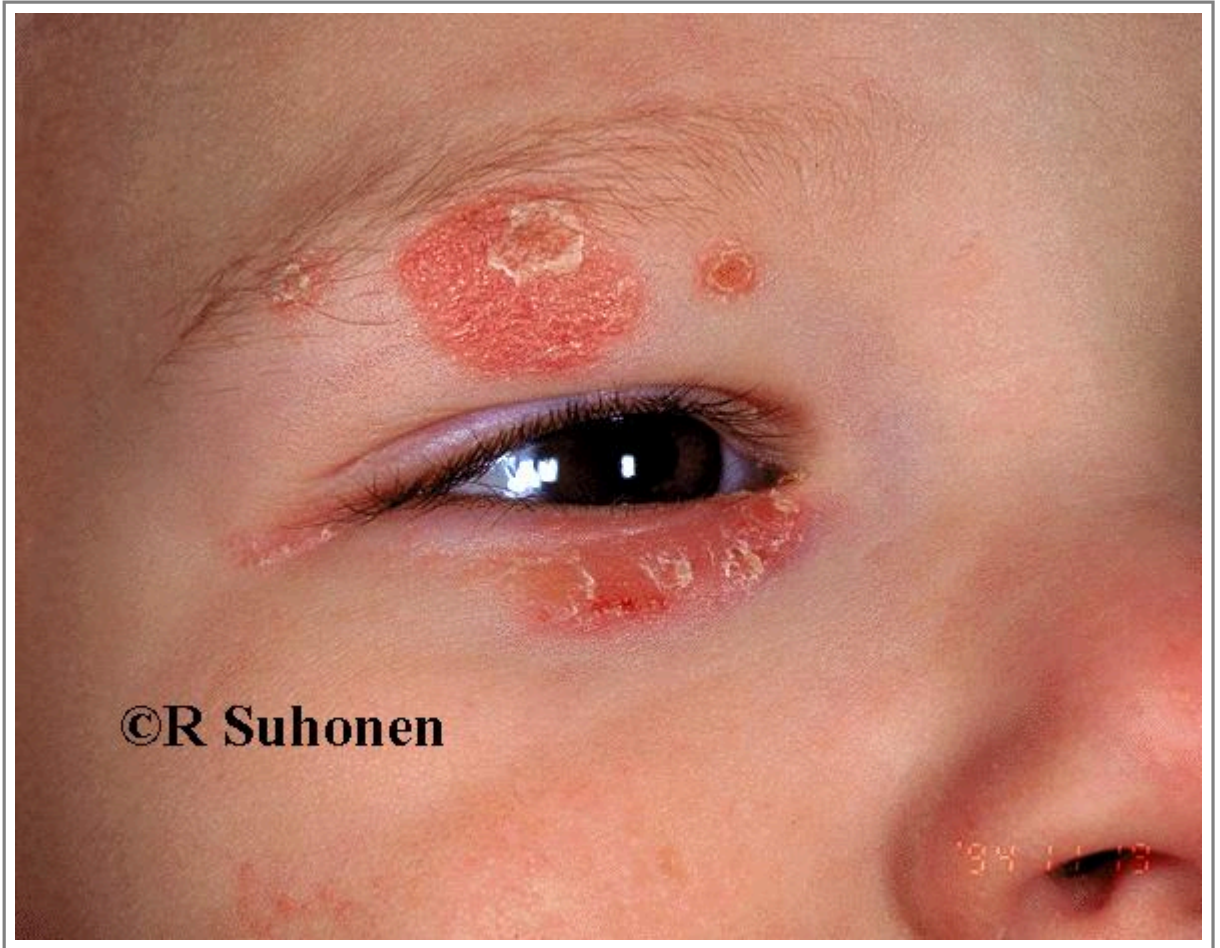Автори та власники авторських прав: Raimo Suhonen Suvi Cajanus
Duodecim Medical Publications Ltd

- [Зображення 01162](#). Perioral dermatitis at the nose wings.



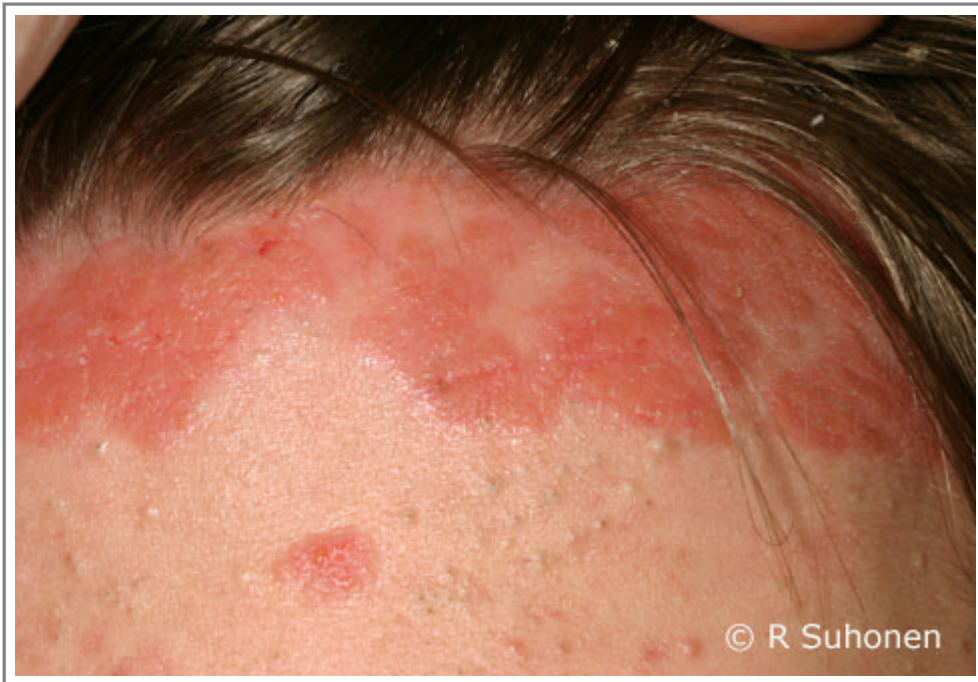Автори та власники авторських прав: Raimo Suhonen Suvi Cajanus
Duodecim Medical Publications Ltd

- [Зображення 00094](#). Psoriasis on the face of a young child.



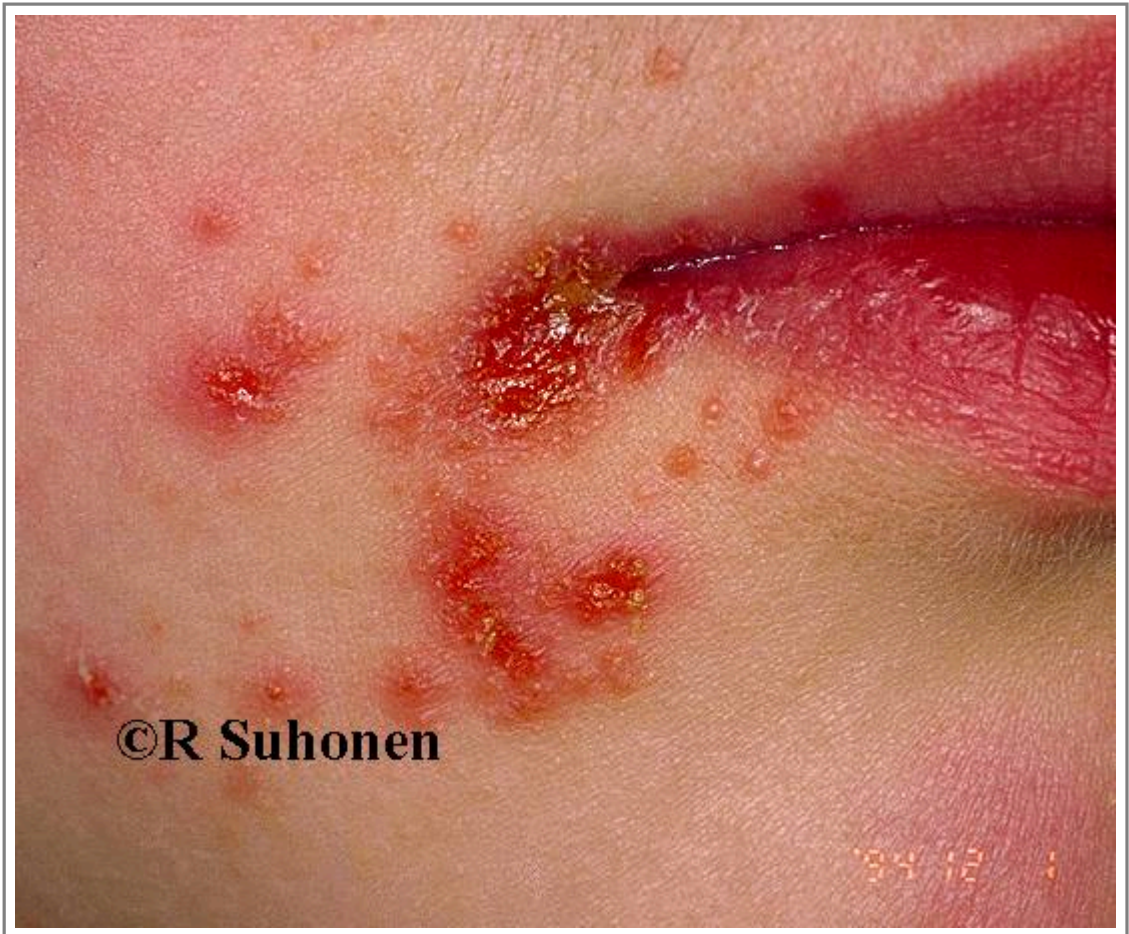Автори та власники авторських прав: Duodecim Medical Publications Ltd Raimo Suhonen

- [Зображення 01177](#). Psoriasis on the forehead.



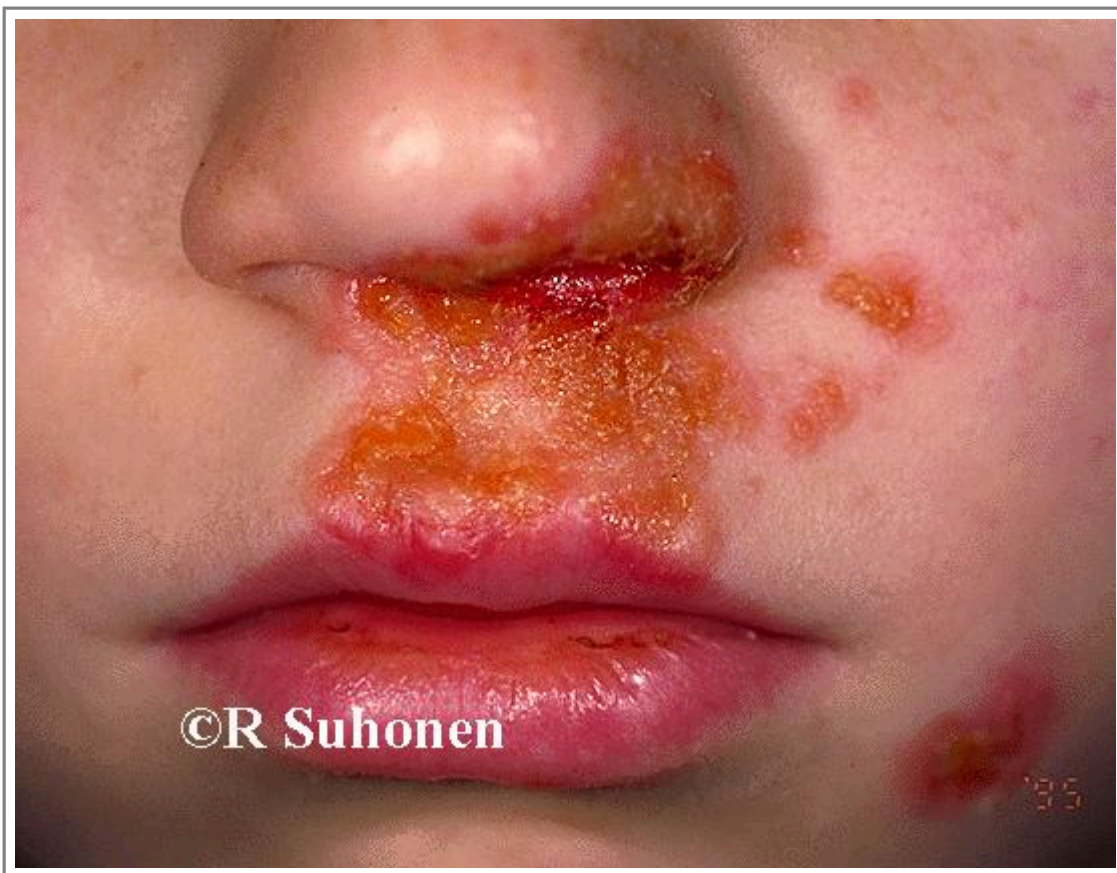Автори та власники авторських прав: Raimo Suhonen Suvi Cajanus
Duodecim Medical Publications Ltd

- [Зображення 00236](#). Impetigo contagiosa in the angle of the mouth.



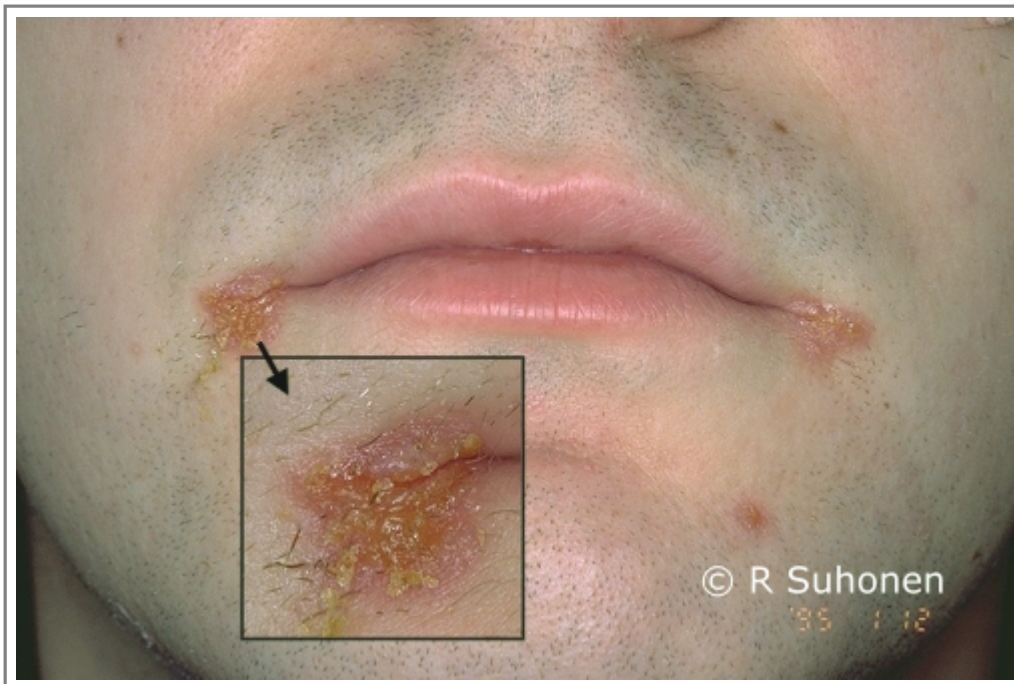Автори та власники авторських прав: Duodecim Medical Publications
Ltd Raimo Suhonen

- [Зображення 00238](#). Impetigo contagiosa around the nose and mouth.



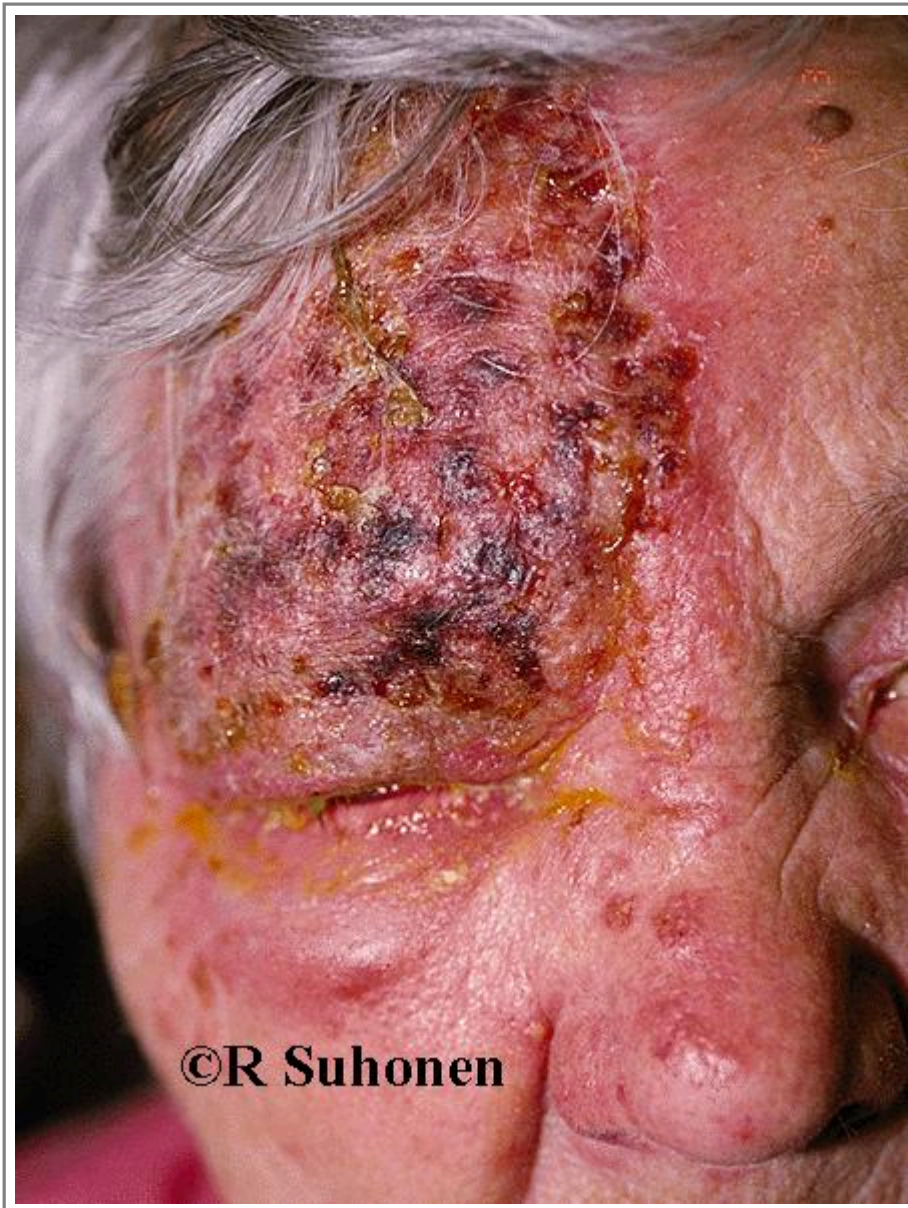Автори та власники авторських прав: Raimo Suhonen Duodecim
Medical Publications Ltd

- [Зображення 01482](#). Impetigo at the corner of the mouth.



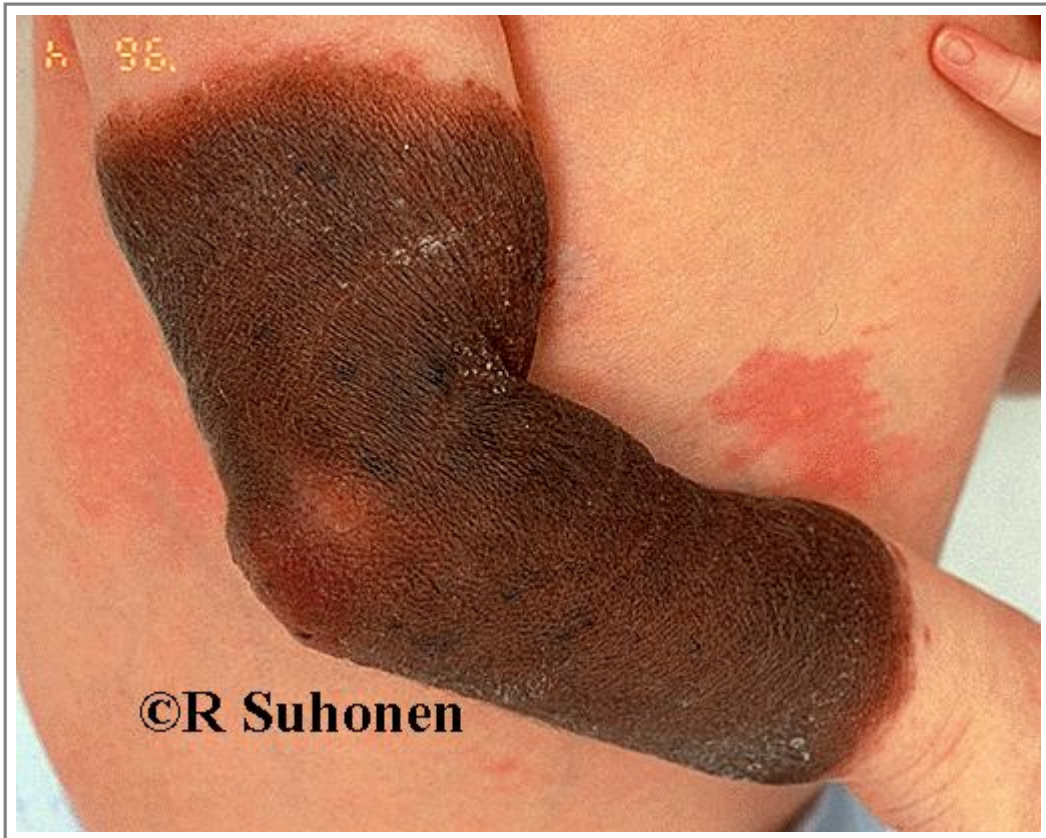Автори та власники авторських прав: Raimo Suhonen Duodecim Medical Publications Ltd

- [Зображення 00254](#). Facial Herpes zoster in an elderly woman.



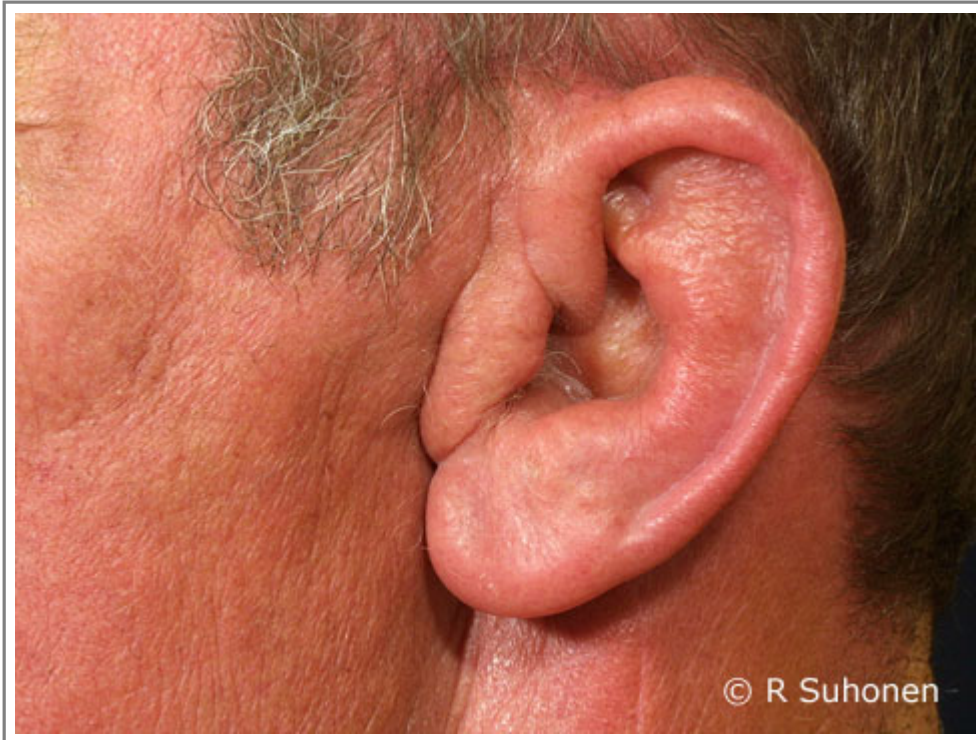Автори та власники авторських прав: Duodecim Medical Publications Ltd Raimo Suhonen

- [Зображення 00380](#). Extensive congenital nevus in the arm.



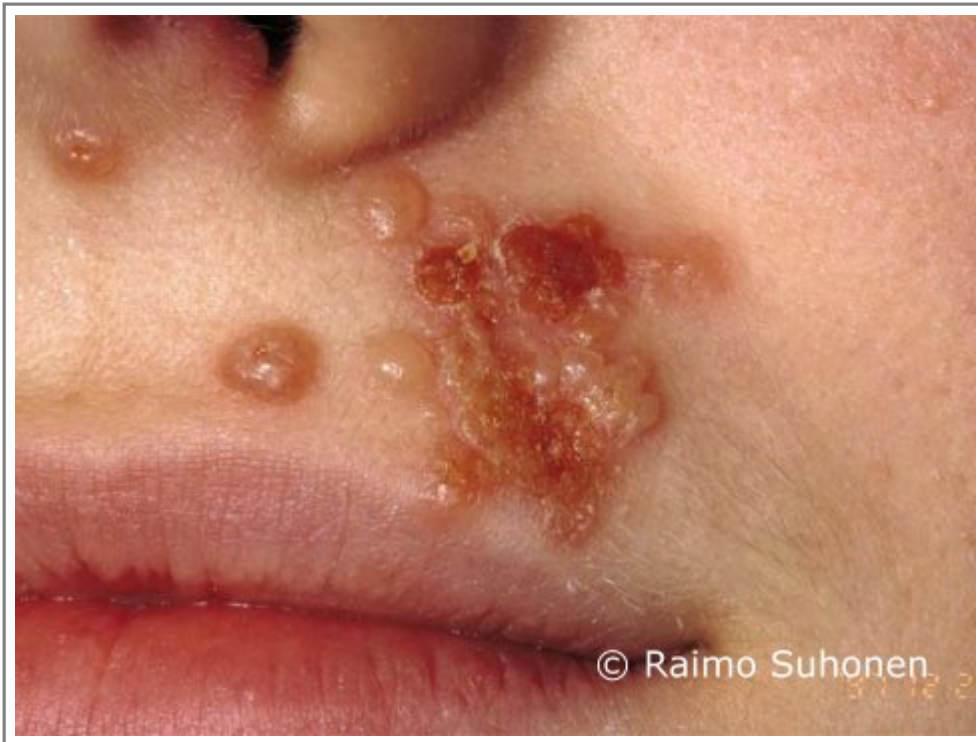Автори та власники авторських прав: Raimo Suhonen Duodecim Medical Publications Ltd

- [Зображення 01206](#). Erysipelas of the auricle.



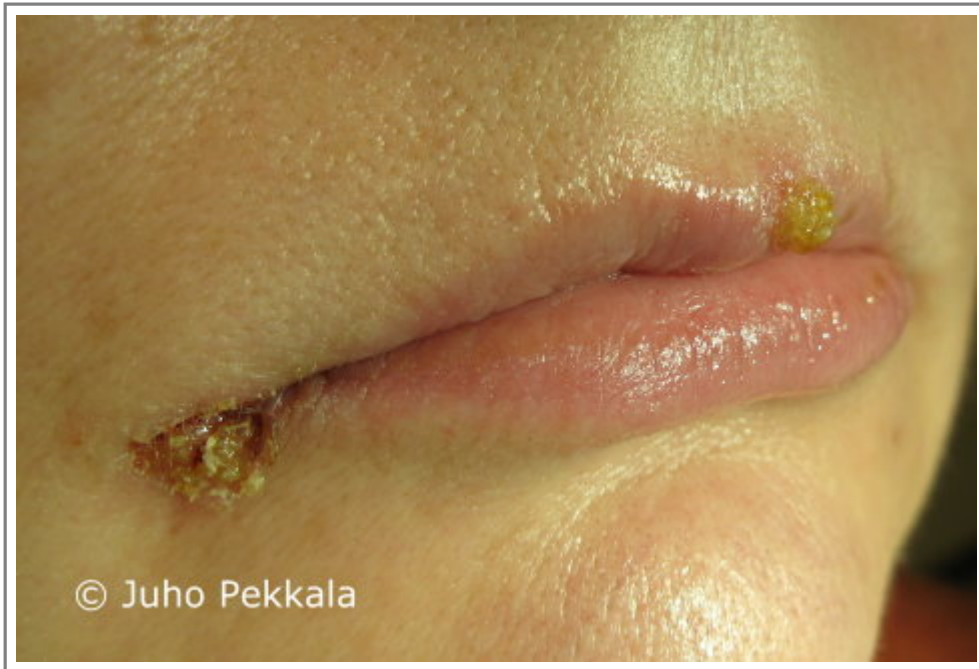Автори та власники авторських прав: Raimo Suhonen Suvi Cajanus
Duodecim Medical Publications Ltd

- [Зображення 01002](#). Recurrent Herpes simplex in the face.



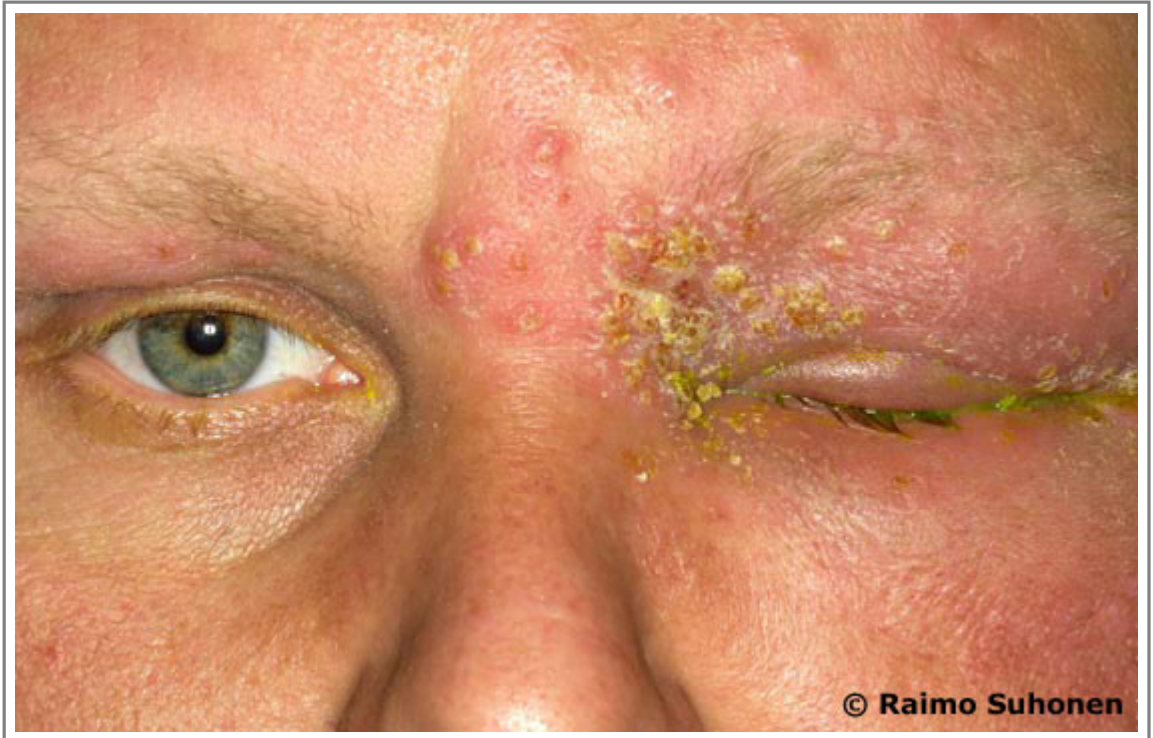Автори та власники авторських прав: Raimo Suhonen Duodecim Medical Publications Ltd

- [Зображення 01188](#). Labial herpes.



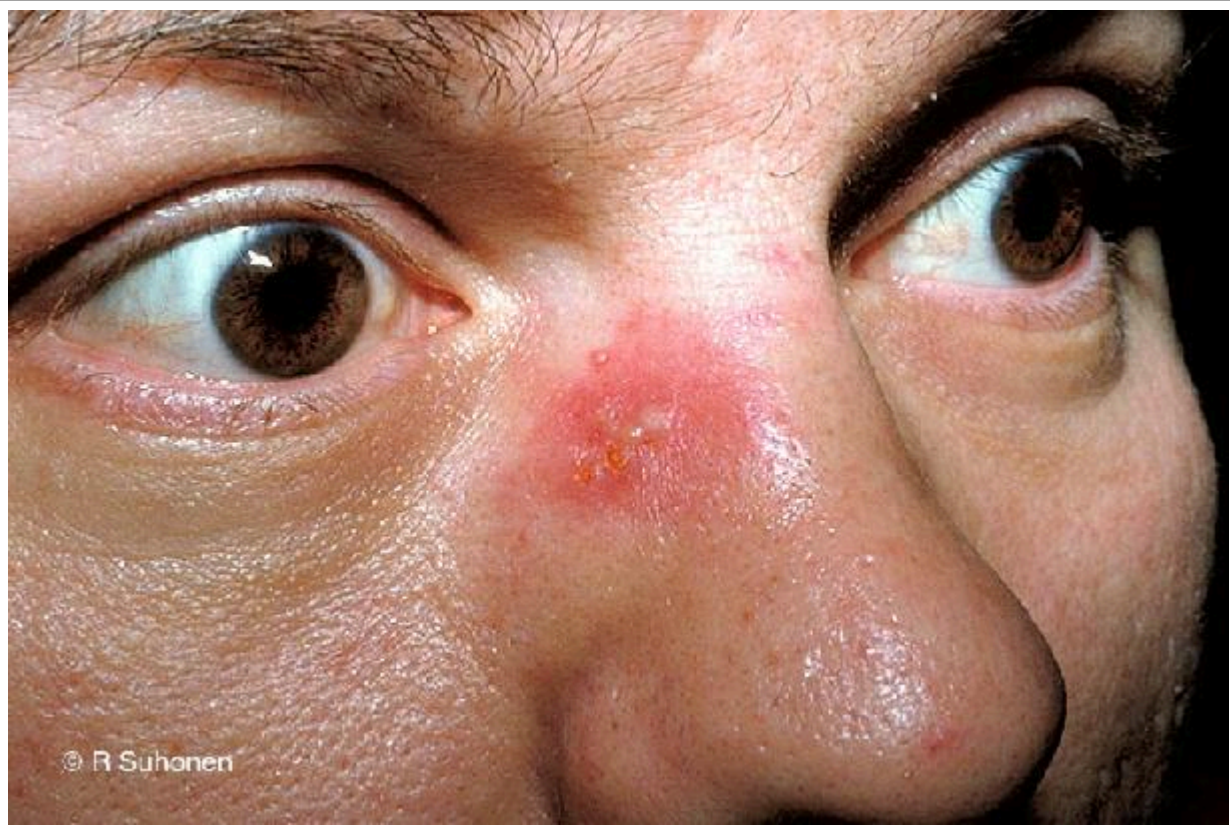Автори та власники авторських прав: Juho Pekkala Duodecim Medical Publications Ltd

- [Зображення 01041](#). Herpes simplex around the eye.



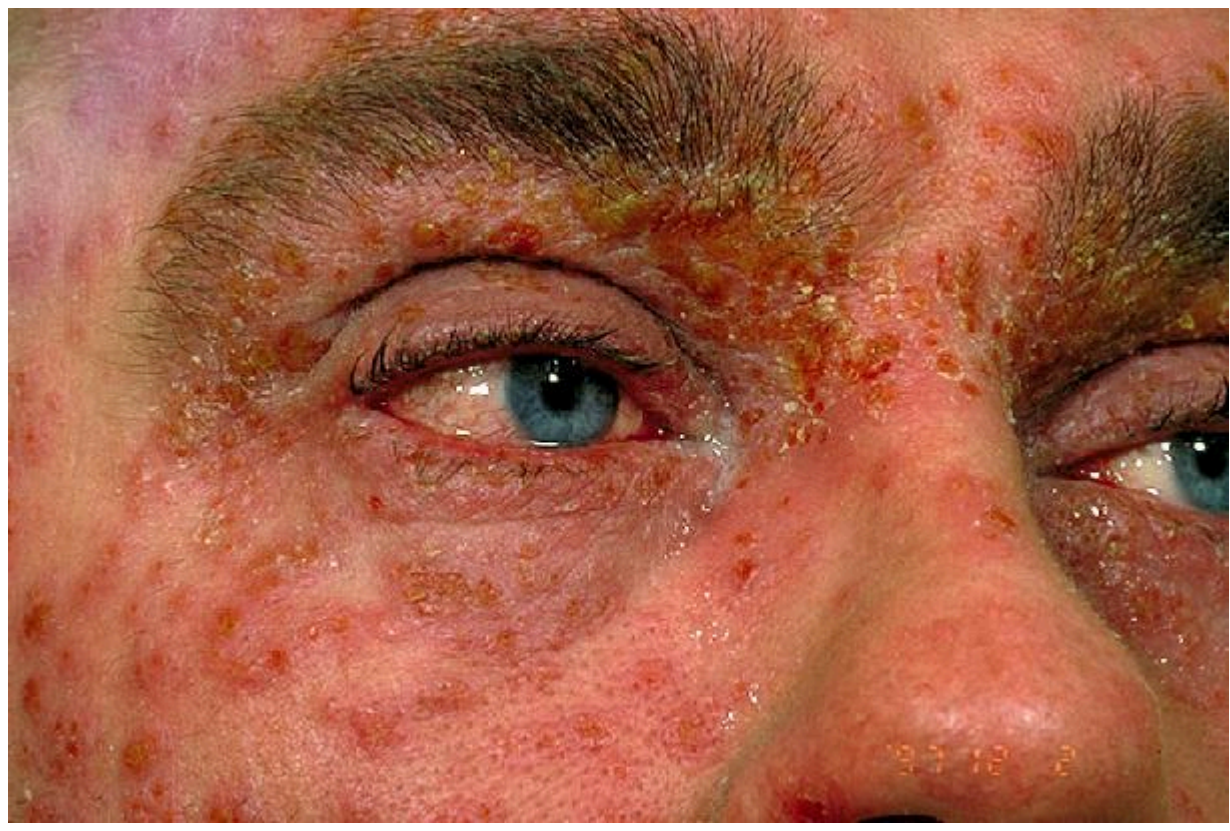Автори та власники авторських прав: Raimo Suhonen Suvi Cajanus
Duodecim Medical Publications Ltd

- [Зображення 00769](#). Herpes vesicle on the nose.



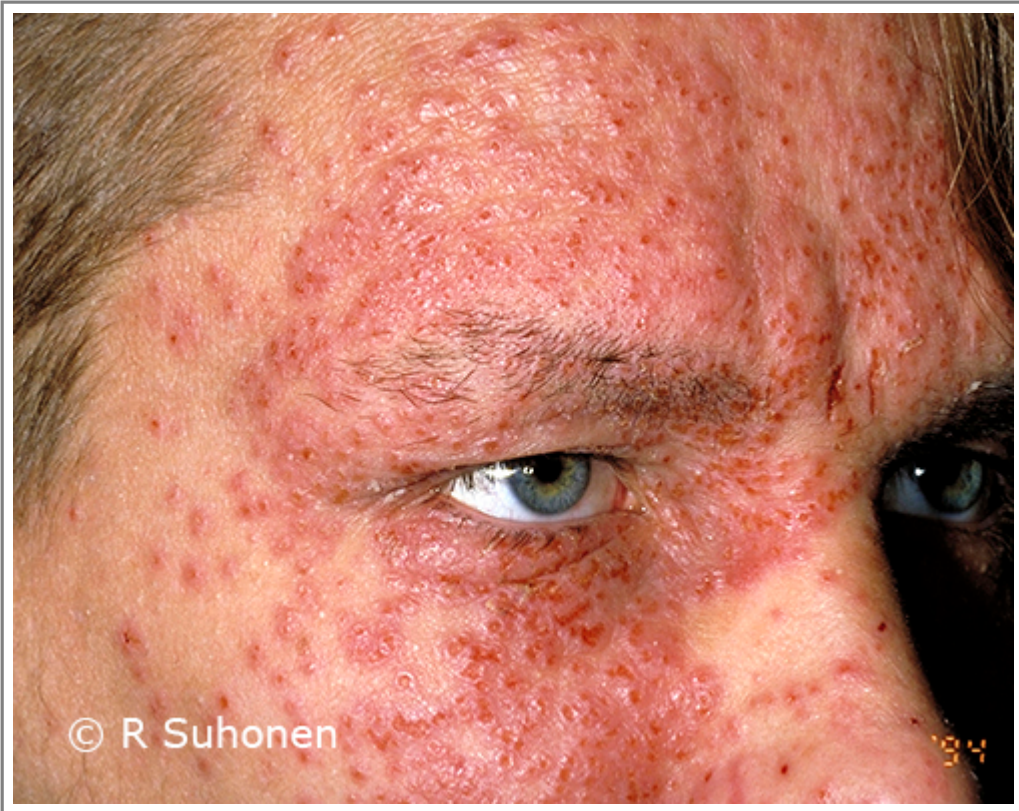Автори та власники авторських прав: Raimo Suhonen

- [Зображення 00767](#). Eczema herpeticum or Eruptio varicelliformis Kaposi.



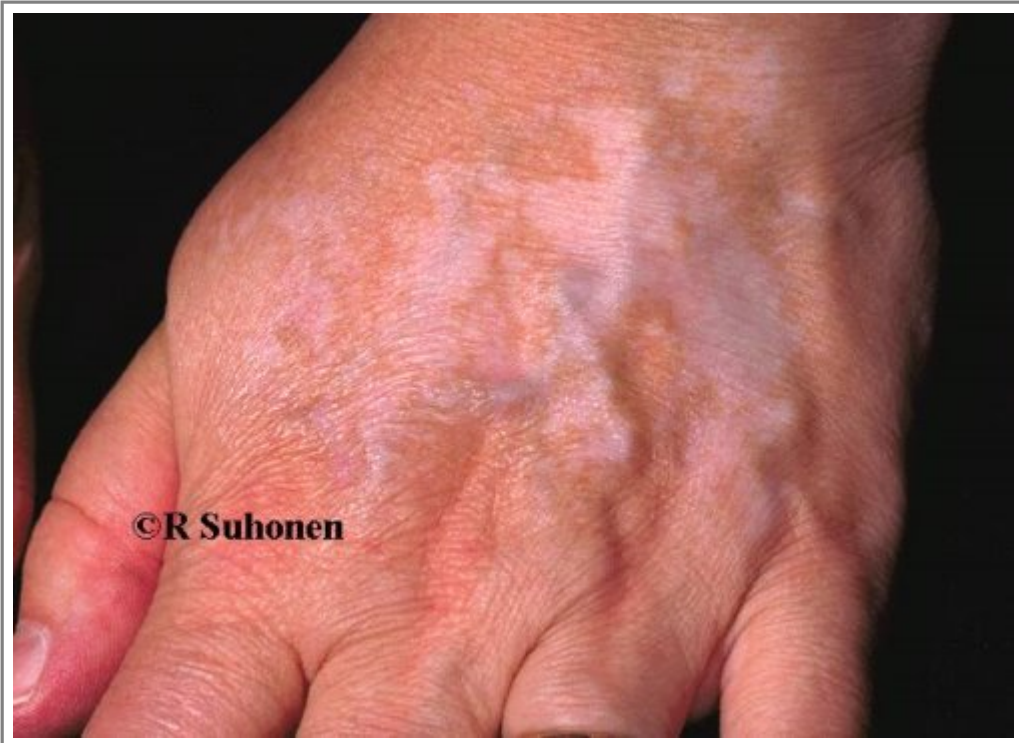Автори та власники авторських прав: Raimo Suhonen

- [Зображення 00252](#). Eczema herpeticum.



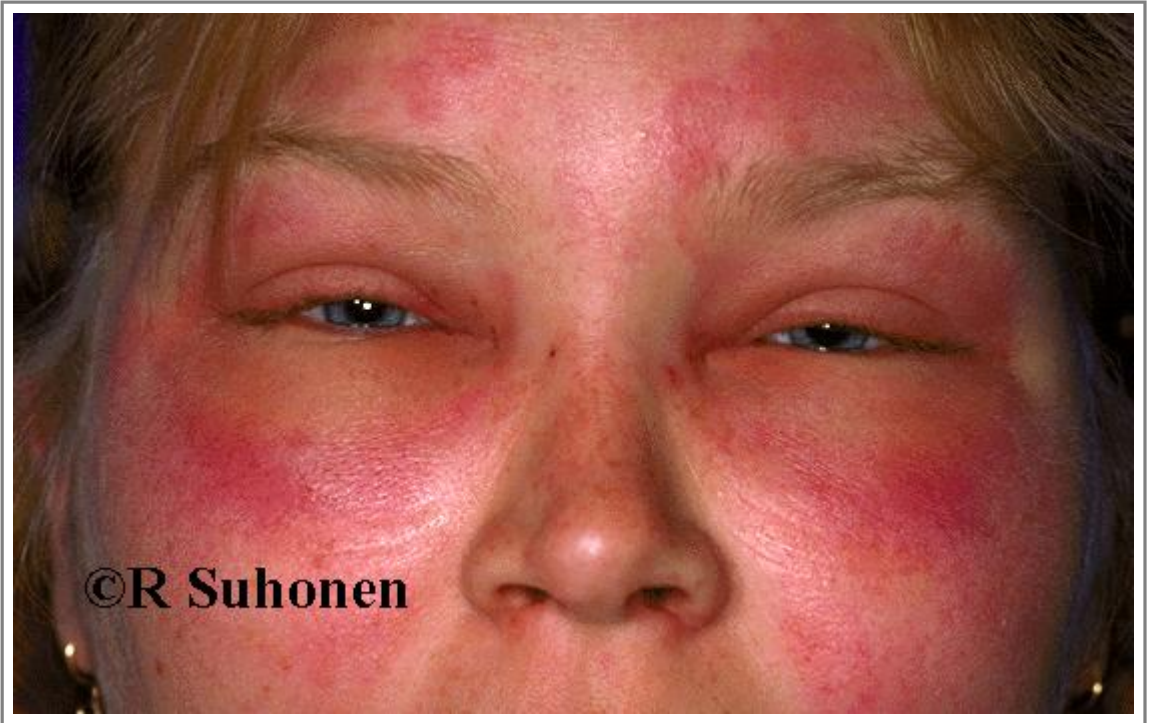Автори та власники авторських прав: Raimo Suhonen Duodecim Medical Publications Ltd

- [Зображення 01363](#). Vitiligo at the back of the hand.



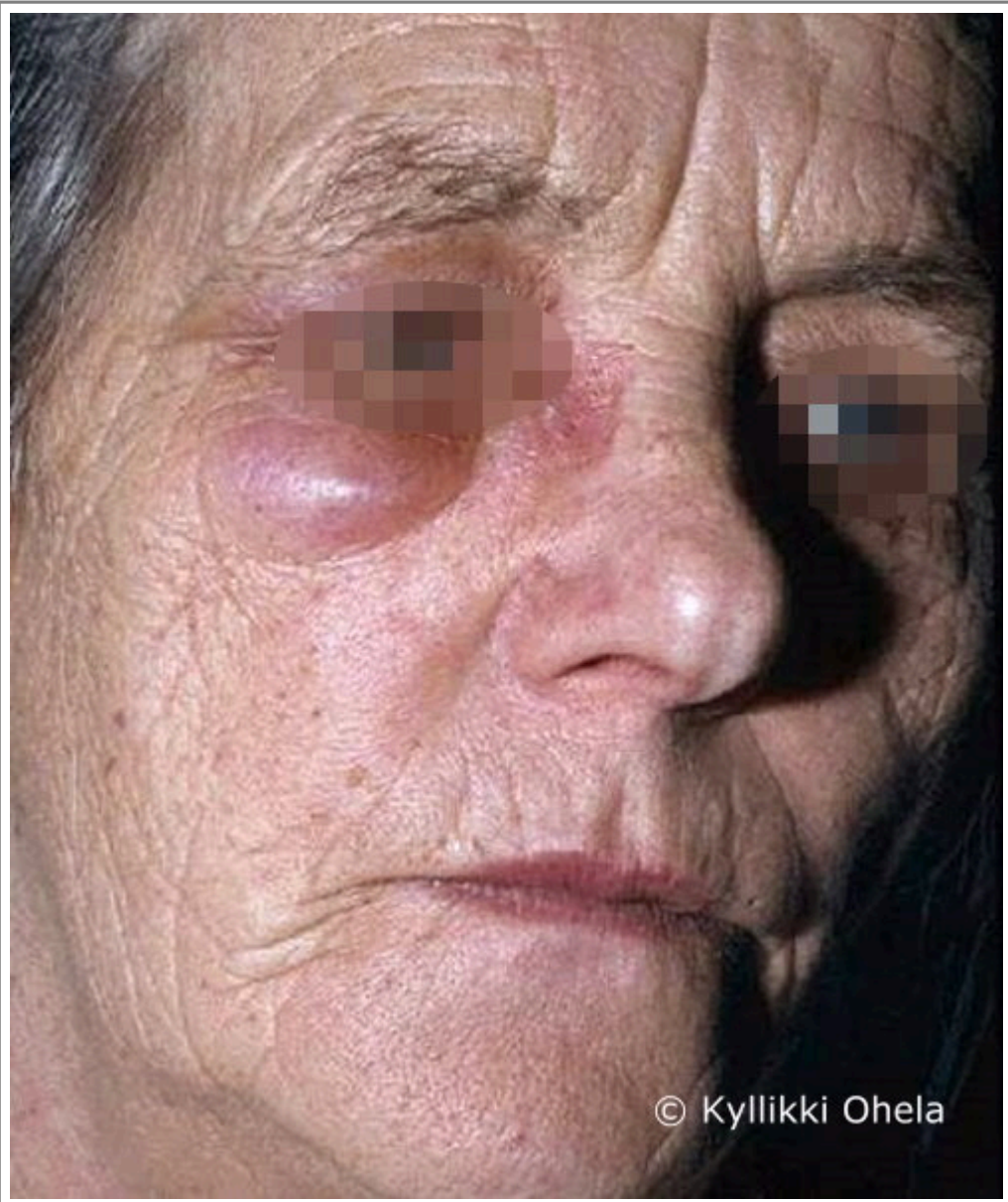Автори та власники авторських прав: Raimo Suhonen

- [Зображення 00131](#). Angio-oedema.



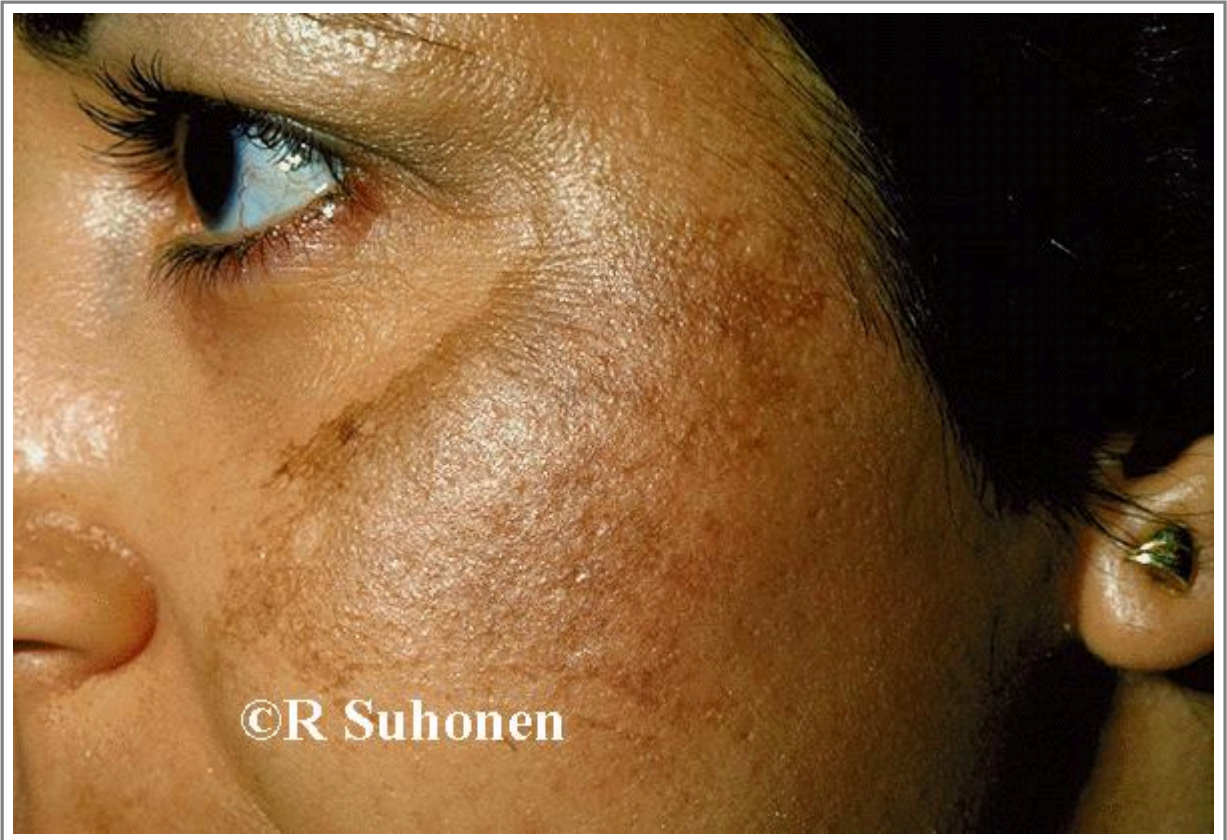Автори та власники авторських прав: Raimo Suhonen Duodecim
Medical Publications Ltd

- [Зображення 01428](#). Swelling around the eye in an HAE patient.



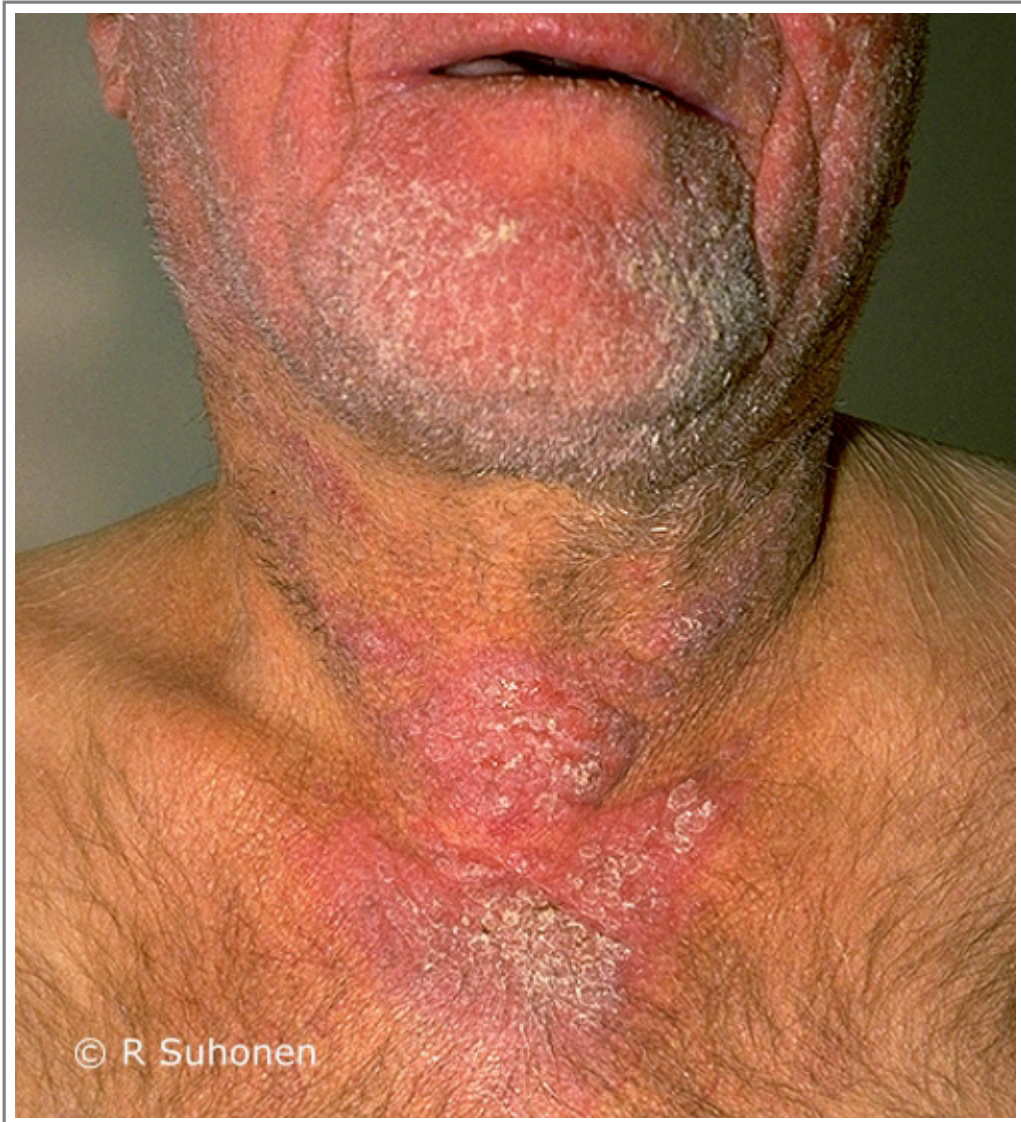Автори та власники авторських прав: Kyllikki Ohela Duodecim Medical Publications Ltd

- [Зображення 00169](#). Melasma.



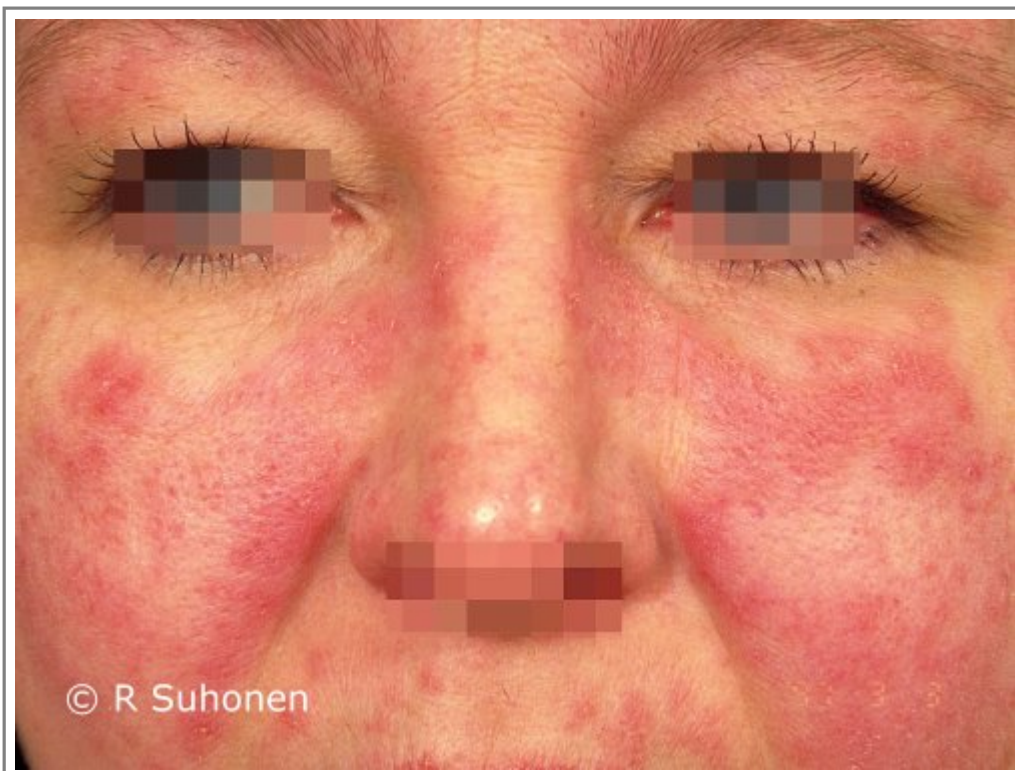Автори та власники авторських прав: Duodecim Medical Publications
Ltd Raimo Suhonen

- [Зображення 01483](#). Chronic photosensitivity (drug-induced).



Автори та власники авторських прав: Raimo Suhonen Duodecim Medical Publications Ltd

- [Зображення 01199](#). Butterfly rash.



Автори та власники авторських прав: Raimo Suhonen Duodecim Medical Publications Ltd

Доказові огляди Duodecim

- [Доказовий огляд 07428](#). Topical tacrolimus for atopic dermatitis.
Дата оновлення: 2016-01-10
Рівень доказовості: B
Резюме: Topical tacrolimus appears to be effective for moderate and severe atopic dermatitis in adults and children compared with vehicle ointment. Tacrolimus 0.1% appears to be better than low-potency corticosteroids, pimecrolimus 1%, and tacrolimus 0.03%.
- [Доказовий огляд 07349](#). Topical anti-inflammatory agents for seborrhoeic dermatitis of the face or scalp.
Дата оновлення: 2014-12-30
Рівень доказовості: B
Резюме: Topical steroids appear to be effective for seborrhoeic dermatitis of the face and scalp in adolescents and adults, with no differences between mild and strong steroids in the short-term. Treatment with azoles may be as effective as steroids concerning short-term total clearance, but steroid treatment is associated with less erythema or scaling.
- [Доказовий огляд 04495](#). Interventions for rosacea.
Дата оновлення: 2015-08-31
Рівень доказовості: B

Резюме: Topical azelaic acid, topical ivermectin, brimonidine, doxycycline and isotretinoin are effective for rosacea. Topical metronidazole and oral tetracycline also appear to be effective.

Авторські права на оригінальні тексти належать Duodecim Medical Publications, Ltd.

Авторські права на додані коментарі експертів належать МОЗ України.

Published by arrangement with Duodecim Medical Publications Ltd., an imprint of Duodecim Medical Publications Ltd., Kaivokatu 10A, 00100 Helsinki, Finland.

Ідентифікатор: **ebm01123** Ключ сортування: **013.063** Тип: **EBM Guidelines**

Дата оновлення англomовного оригіналу: **2017-05-30**

Автор(и): **Alexander Salava** Редактор(и): **Jukka Pekka Jousimaa** Hannele Heikkilä Видавець: **Duodecim Medical Publications Ltd**
Власник авторських прав: **Duodecim Medical Publications Ltd**

Навігаційні категорії

EBM Guidelines **Dermatology**

Ключові слова індексу

speciality: **Dermatology** **Dermatitis** **Dermatosis** **Face** **Facial** **Facial dermatosis** **Eczema** **Acne** **Rosacea**
Perioral dermatitis **Contact dermatitis** **Psoriasis** **icd-10: L20*** **icd-10: L21*** **icd-10: L23*** **icd-10: L40*** **icd-10: L70***
icd-10: L71* **icpc-2: S96** **icpc-2: S99** **icpc-2: S88** **icpc-2: S81**