

Для коментарів чи іншого зворотного зв'язку заповніть форму:  
[форма зворотного зв'язку щодо цієї версії настанови](#)

Версія цього документу для друку: <http://guidelines.moz.gov.ua/documents/2918?id=ebm01094&format=pdf>

Настанови на засадах доказової медицини.  
Створені DUODECIM Medical Publications, Ltd.

# Настанова 01094. Спортивне серце

Автор: Hannu Parikka  
Редактор оригінального тексту: Anna Kattainen  
Дата останнього оновлення: 2014-01-29

## Основні положення

- Тривале інтенсивне тренування може призводити до незначного збільшення розміру шлуночків та потовщення їх стінок.
- На ЕКГ можна виявити синусову брадикардію, підвищений вольтаж комплексу QRS, ранню реполяризацію та зміни зубця T.
- Зміни, пов'язані зі спортивним серцем, завжди безсимптомні та зникають після періоду, вільного від тренувань.
- Симптоми, що вказують на можливе захворювання серця, є показанням до подальшого обстеження.

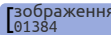
## Визначення

- Спортивне серце — це комплекс адаптацій у структурі та електричній активності серця, що є результатом тривалого інтенсивного тренування.
  - Зміни є результатом збільшення інтенсивності та об'єму навантажень, а також блукаючого нерва.
  - Зміни є адаптивними, отже, вони є оборотними і зникають з часом після припинення інтенсивних фізичних тренувань.

## Структурні зміни

- Збільшення розмірів шлуночків зустрічається частіше при видах спорту з переважним проявом витривалості, ніж у силових видах спорту
- Збільшення товщини стінки шлуночків дещо більш виражене при силових видах спорту, ніж при видах спорту з переважним проявом витривалості
- Збільшення м'язової маси лівого шлуночка
- Істотні ехокардіографічні порушення рідко виявляються у спортсменів-чоловіків та вкрай рідко у спортсменів-жінок.
- Як структурні, так і електричні зміни більш виражені у спортсменів негроїдної раси

## Аномалії ЕКГ та ритму серця

- Синусова брадикардія до 30 уд/хв, особливо в спортсменів, які займаються видами спорту з переважним проявом витривалості
- Інтермітуючий вузловий ритм
- Подовжений інтервал PR та інтермітуюча атріовентрикулярна блокада з періодами Венкебаха
- Брадикардія завжди проявляється тільки в спокої та вночі та зникає при фізичному навантаженні.
- ЕКГ відповідає вольтажним критеріям шлуночкової гіпертрофії, особливо для лівого шлуночка. Це може поєднуватися з вузьким, але не глибоким зубцем Q без ознак перевантаження.
- Рання реполяризація з невеликою елевацією ST, особливо у відведеннях V1–V3 та високий зубець T з незначною прикінцевою негативністю у відведеннях V1–V3 (мал.  [\[Зображення 01384 ECG in an athlete: early...\]](#)).
- Зміни у реполяризації зникають при фізичному навантаженні.
- Неповна блокада ПНПГ є дуже поширеною.
- Шлуночкові екстрасистоли виявляються у деяких осіб при видах спорту з переважним проявом витривалості попри відсутність структурних порушень серця.

- Спортсмени зі значним стажем у видах спорту з переважним проявом витривалості мають підвищений ризик розвитку фібриляції передсердь.

## Диференційний діагноз

- Зміни можуть викликати підозру щодо захворювання серця навіть за відсутності симптомів.
- Найважливішою проблемою при диференційному діагнозі є гіпертрофічна кардіоміопатія [настанова 00095 | Гіпертрофічна кардіоміоп...], і для її виключення потрібні ЕхоКГ, МРТ серця та, в деяких випадках, інвазивні дослідження у спеціалізованому закладі.
- Також необхідно пам'ятати про інші кардіоміопатії (мал. [зображення 01386 | ECG in an athlete: heart...]), міокардит, ішемічну хворобу серця та ДМПП.
- Діагностику полегшує порівняння змін на ЕКГ з записом ЕКГ у безсимптомну фазу або до початку інтенсивних тренувань.
- Морфологічні зміни нормалізуються, якщо тренування повністю припинити на 2–3 місяці.
- Часті шлуночкові екстрасистоли (наприклад > 100 шлуночкових екстрасистол за 24 години або короткі залпи шлуночкових екстрасистол) завжди мають обстежуватись у спеціалізованому закладі; вони можуть вказувати на початкову стадію захворювання серця.
- Адаптивні зміни, що викликані спортом, завжди безсимптомні. Якщо у спортсмена розвиваються симптоми, що вказують на захворювання серця, показане ретельне обстеження, часто у спеціалізованому закладі (ЕхоКГ [настанова 00054 | Ехокардіографія як метод...], ЕКГ з дозованим фізичним навантаженням [настанова 00095 | Проби з дозованим фізичн...], постійне амбулаторне моніторування ЕКГ [настанова 00051 | Амбулаторне монітування...], МРТ серця, інвазивні дослідження згідно показів).

## Важливість

- Морфологічні зміни серця або порушення ритму в особи, яка після занять спортом у молодості не тренувалась протягом кількох років, потрібно завжди розглядати як ознаки захворювання серця або ідіопатичної аритмії, при цьому показані подальші обстеження.

- Спорт не викликає захворювання серця або специфічні для спорту аритмії.
- Дуже рідкісні випадки раптової смерті, які траплялися під час занять спортом (1–2 випадки на 100 000 спортсменів), завжди були наслідками не діагностованого захворювання міокарда (найчастіше гіпертрофічної кардіоміопатії), ускладненнями відомої невеликої вади серця або гострого серцевого захворювання (ішемія, міокардит).
- Консенсусна група Європейського товариства кардіологів та Медичної комісії Міжнародного олімпійського комітету рекомендує розпочинати скринінги серцевих захворювань для профілактики раптової смерті серед спортсменів у змагальних видах спорту у віці 12–14 років та продовжувати до 35 років [джерело|R1].
  - Повний анамнез, в тому числі сімейний анамнез (особливо, випадки раптової смерті членів сім'ї), фізикальне обстеження та ЕКГ
  - Стан здоров'я потрібно перевіряти регулярно кожні 2 роки або згідно результатів обстеження.
  - Оцінку має виконувати лікар, що пройшов спеціальну підготовку.
- Невелика безсимптомна вада серця зі сприятливим прогнозом не обов'язково перешкоджає продовженню професійної спортивної діяльності занять спортом, але деякі захворювання серця (структурні або електрофізіологічні порушення, що включають значні вади клапанів, кардіоміопатії, ішемічну хворобу серця, міокардит, синдром Марфана, синдром подовженого інтервалу QT) вимагають рекомендації утриматись від змагальних видів спорту. Такі рішення вимагають кваліфікованої кардіологічної допомоги.

## Джерела інформації

R1. Corrado D, Pelliccia A, Bjørnstad HH et al. Cardiovascular pre-participation screening of young competitive athletes for prevention of sudden death: proposal for a common European protocol. Consensus Statement of the Study Group of Sport Cardiology of the Working Group of Cardiac Rehabilitation and Exercise Physiology and the Working Group of Myocardial and Pericardial Diseases of the European Society of Cardiology. Eur Heart J 2005;26(5):516-24.

[PubMedID|15689345]

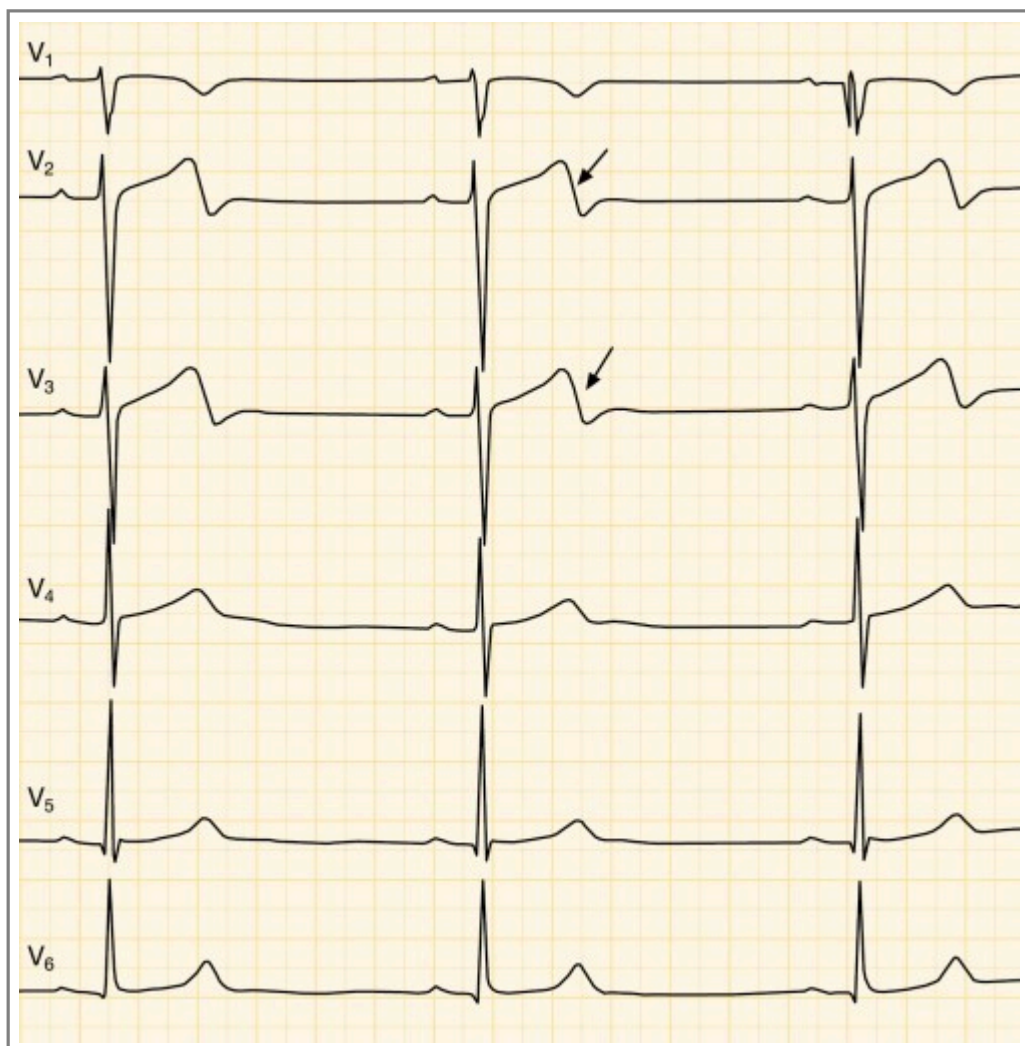
## Настанови

- [Настанова 00095](#). Гіпертрофічна кардіоміопатія.

- [Настанова 00054](#). Ехокардіографія як метод діагностики амбулаторних пацієнтів.
- [Настанова 00985](#). Проби з дозованим фізичним навантаженням.
- [Настанова 00051](#). Амбулаторне монітування ЕКГ.

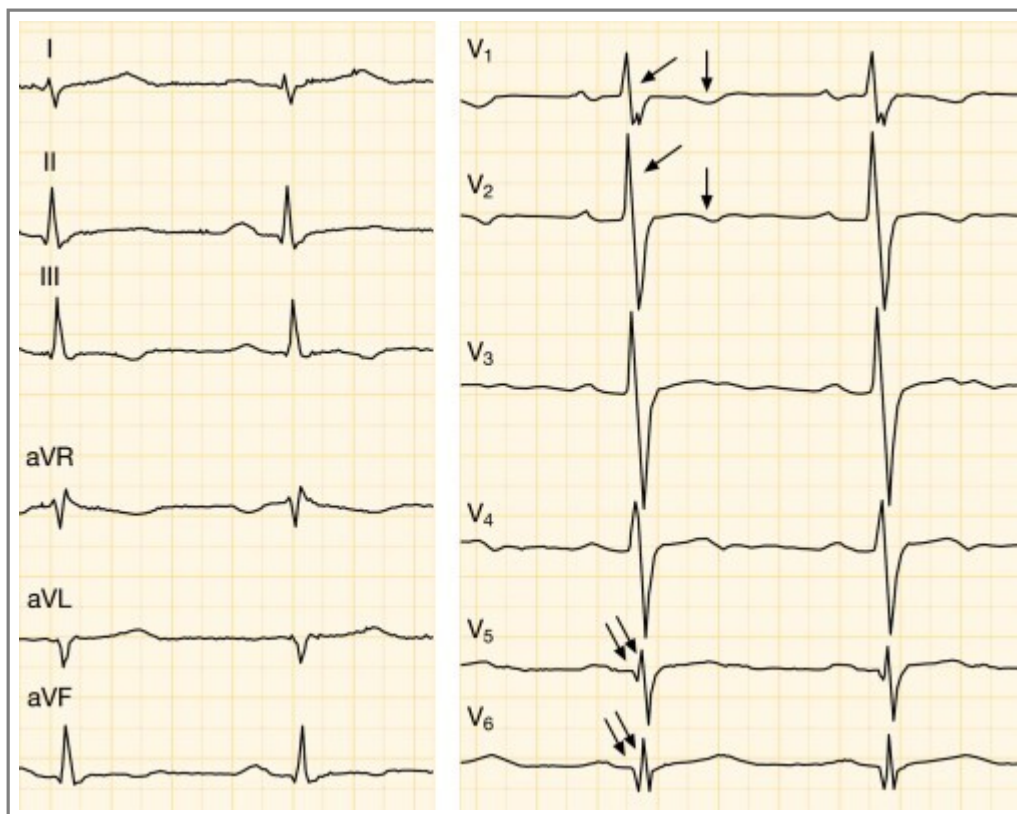
## Зображення

- [Зображення 01384](#). ECG in an athlete: early repolarization and deviant T wave morphology.



Автори та власники авторських прав: Hannu Parikka Duodecim Medical Publications Ltd

- [Зображення 01386](#). ECG in an athlete: heart disease.



Автори та власники авторських прав: Hannu Parikka Duodecim Medical Publications Ltd

Авторські права на оригінальні тексти належать Duodecim Medical Publications, Ltd.

Авторські права на додані коментарі експертів належать МОЗ України.

Published by arrangement with Duodecim Medical Publications Ltd., an imprint of Duodecim Medical Publications Ltd., Kaivokatu 10A, 00100 Helsinki, Finland.

Ідентифікатор: ebm01094    Ключ сортування: 004.006    Тип: EBM Guidelines

Дата оновлення англomовного оригіналу: 2014-01-29

Автор(и): Hannu Parikka    Редактор(и): Anna Kattainen    Лінгвіст(и)-консультант(и) англomовної версії: Maarit Green  
Видавець: Duodecim Medical Publications Ltd    Власник авторських прав: Duodecim Medical Publications Ltd

Навігаційні категорії

EBM Guidelines    Internal medicine    Cardiology    Sports medicine

Ключові слова індексу

mesh: Electrocardiography    ECG    mesh: ECG in athletes    Athlete's heart    Athlete    Heart    Sports  
speciality: Sports Medicine    speciality: Cardiology    speciality: Internal medicine    mesh: early repolarization    mesh: T wave  
mesh: ST-segment elevation    bradycardia    PR interval    icpc-2: A42    icpc-2: A97    icpc-2: Z42    icpc-2: A97    icpc-2: K84