

Для коментарів чи іншого зворотного зв'язку заповніть форму:
[форма зворотного зв'язку щодо цієї версії настанови](#)

Версія цього документу для друку: <http://guidelines.moz.gov.ua/documents/2918?id=ebm01086&format=pdf>

Настанови на засадах доказової медицини.
Створені DUODECIM Medical Publications, Ltd.

Настанова 01086. Глосит

Автор: Arja Kullaa

Редактор оригінального тексту: Martti Teikari

Дата останнього оновлення: 2016-09-07

Основні відомості

- Глосит може бути пов'язаний з місцевими станами (інфекції, подразнення) або бути результатом системного захворювання.
- Запалення спинки язика, зазвичай, є наслідком втрати ниткоподібних сосочків, тобто їх атрофії (гладенький язик).
- На язyku також можуть бути виразки
[настанова 00150] | Виразки слизової оболонк...] або прояви різних захворювань слизової оболонки порожнини рота [настанова 00151] | Вірусні інфекції слизово...]
[настанова 00153] | Оцінка змін слизової обо...].
- Рак язика дуже рідко уражає його спинку. Лейкоплакія та еритроплакія [настанова 00153] | Оцінка змін слизової обо...] є показаннями до біопсії, якщо вони не зникають впродовж 2-3 тижнів після усунення потенційно подразнюючих факторів.

Запалення серединної борозни

- Атрофія навколо серединної борозни язика, що уражає ниткоподібні сосочки, розташовані перед жолобоподібними сосочками (зображення [зображення 01422] | Median sulcus atrophy of...)
- Грибкова інфекція може проявлятися іншими симптомами, включаючи ангулярний хейліт [настанова 00154] | Хейліт] та еритему піднебіння.
- Стан більше поширений у пацієнтів, які носять протези, та у курців.

- Лікування складається з усунення сприятливих факторів та місцевої протигрибкової терапії [настанова|00152|Грибкові інфекції порожн...]
- Диференційна діагностика
 - Ромбоподібний глосит (зображення [зображення|01424|Median rhomboid glossiti...]
[зображення|01321|Glossitis rhomboidea med...]) також відомий як центральна сосочкова атрофія, що не вимагає лікування [настанова|00155|Доброякісні ураження язи...]
 - Причиною виразкування є саркоїдоз або туберкульоз

Молочниця (кандидоз)

- Поверхня язика вкрита білим нальотом, який відшаровується, відкриваючи еритематозну слизову оболонку.
- Часто спостерігається у немовлят та людей похилого віку з поганим станом здоров'я.
- Диференційна діагностика: географічний язик (зображення [зображення|00912|Lingua geographica, geog...]
[зображення|00311|Lingua geographica, geog...]
[зображення|00310|Geographic tongue", glos...])

Атрофічний глосит (гладенький язик)

- Шершава структура ниткоподібних сосочків втрачена (депапіляція), язик стає гладеньким (зображення [зображення|01423|Atrophic glossitis (smoo...]).
- Еритематозні ділянки можуть виникати на язиці або інших поверхнях слизових оболонок (зображення [зображення|01425|Atrophic glossitis]
[зображення|01426|Healed atrophic glossiti...]).
- Причини
 - Залізодефіцитна анемія [настанова|00315|Залізодефіцитна анемія]
 - Мегалобластна анемія [настанова|00318|Мегалобластна анемія]
 - Дефіцит вітаміну B12
 - Синдром Шегрена [настанова|00448|Первинний синдром Шегрен...], сухий рот [настанова|00146|Ксеростомія]
- Лікування основного захворювання у місці, де його діагностували.

Набряк листоподібних сосочків

- Листоподібні сосочки - це загострені маси слизової оболонки, яка покриває бічні ділянки заднього відділу язика (язикові мигдалини).
- Набряк може бути викликаний
 - механічним або хімічним подразненням, наприклад через натирання протезом, запалення зуба мудрості
 - інфекціями верхніх дихальних шляхів
- Лікування складається з усунення подразнюючих факторів
- Диференційна діагностика
 - Фіброма
 - Виразкування
 - Елементи ураження світлого кольору на бокових краях язика потребують біопсії.

Гранулематозний глосит

- Хронічне запалення, яке може призвести до постійної макроглосії
- Періодичний набряк язика, що може тривати впродовж декількох днів
- Середина борозна помітно глибока
- Прояв синдрому Мелькерсона-Розенталя (дивіться OMIM [\[веб|http://omim.org/entry/15...\]](http://omim.org/entry/15...))

Географічний язик

- Див. [\[настанова|00155|Доброякісні ураження язи...\]](#) та зображення [\[зображення|00912|Lingua geographica, geog...\]](#) [\[зображення|00311|Lingua geographica, geog...\]](#) [\[зображення|01322|Furrowed tongue\]](#).
- Етіологія невідома
- Часто асоційований з псоріазом.
- Диференційна діагностика
 - Синдром Рейтера
 - Кандидозна інфекція

Малиновий язик

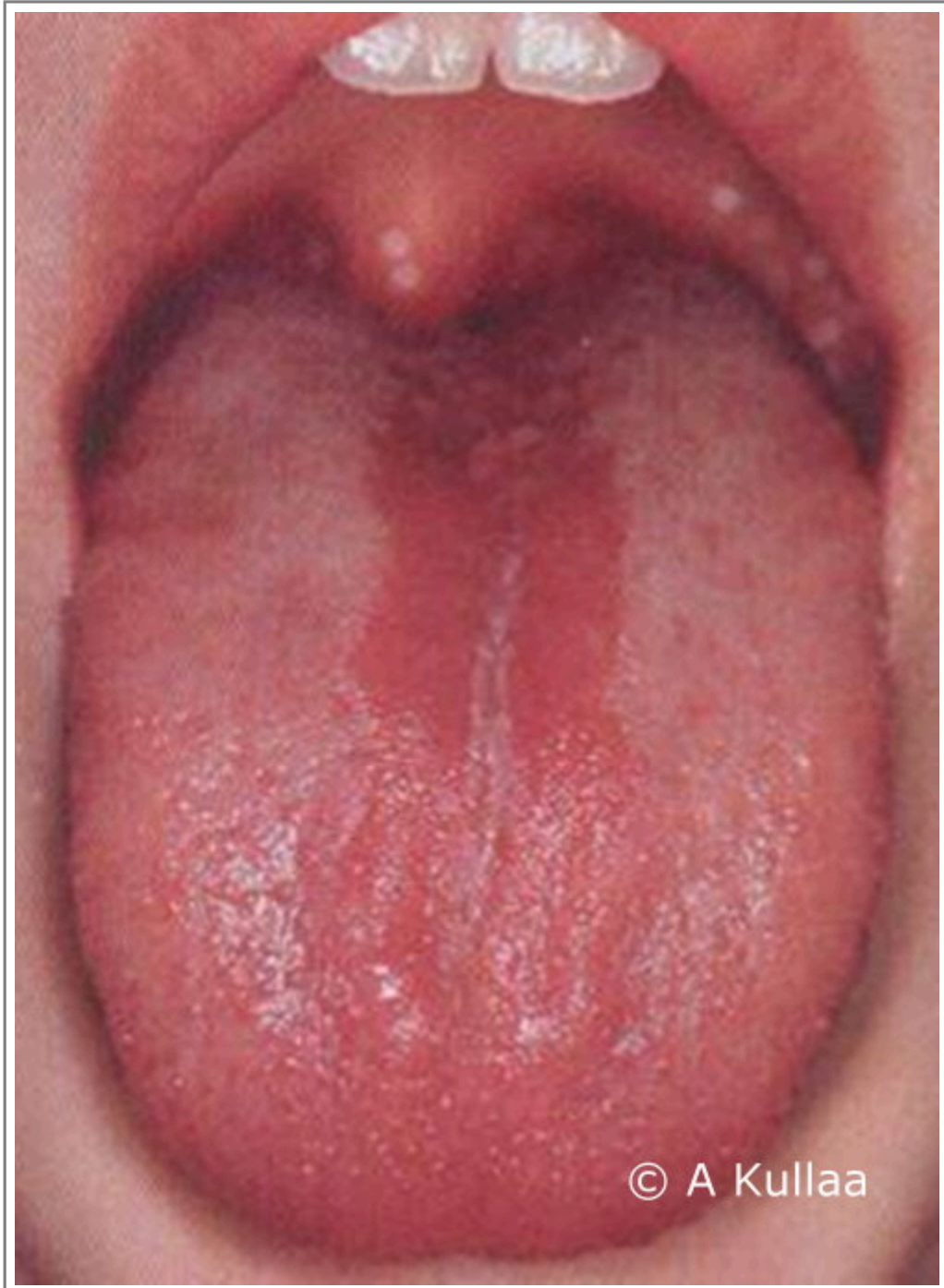
- Типовий симптом скарлатини
- Грибоподібні сосочки на поверхні язика стають еритематозними та набряклими.
- Діагноз базується на загальних симптомах.

Настанови

- [Настанова 00150](#). Виразки слизової оболонки порожнини рота.
- [Настанова 00151](#). Вірусні інфекції слизової оболонки ротової порожнини.
- [Настанова 00153](#). Оцінка змін слизової оболонки ротової порожнини.
- [Настанова 00154](#). Хейліт.
- [Настанова 00152](#). Грибкові інфекції порожнини рота.
- [Настанова 00155](#). Доброякісні ураження язика.
- [Настанова 00315](#). Залізодефіцитна анемія.
- [Настанова 00318](#). Мегалобластна анемія.
- [Настанова 00448](#). Первинний синдром Шегрена.
- [Настанова 00146](#). Ксеростомія.

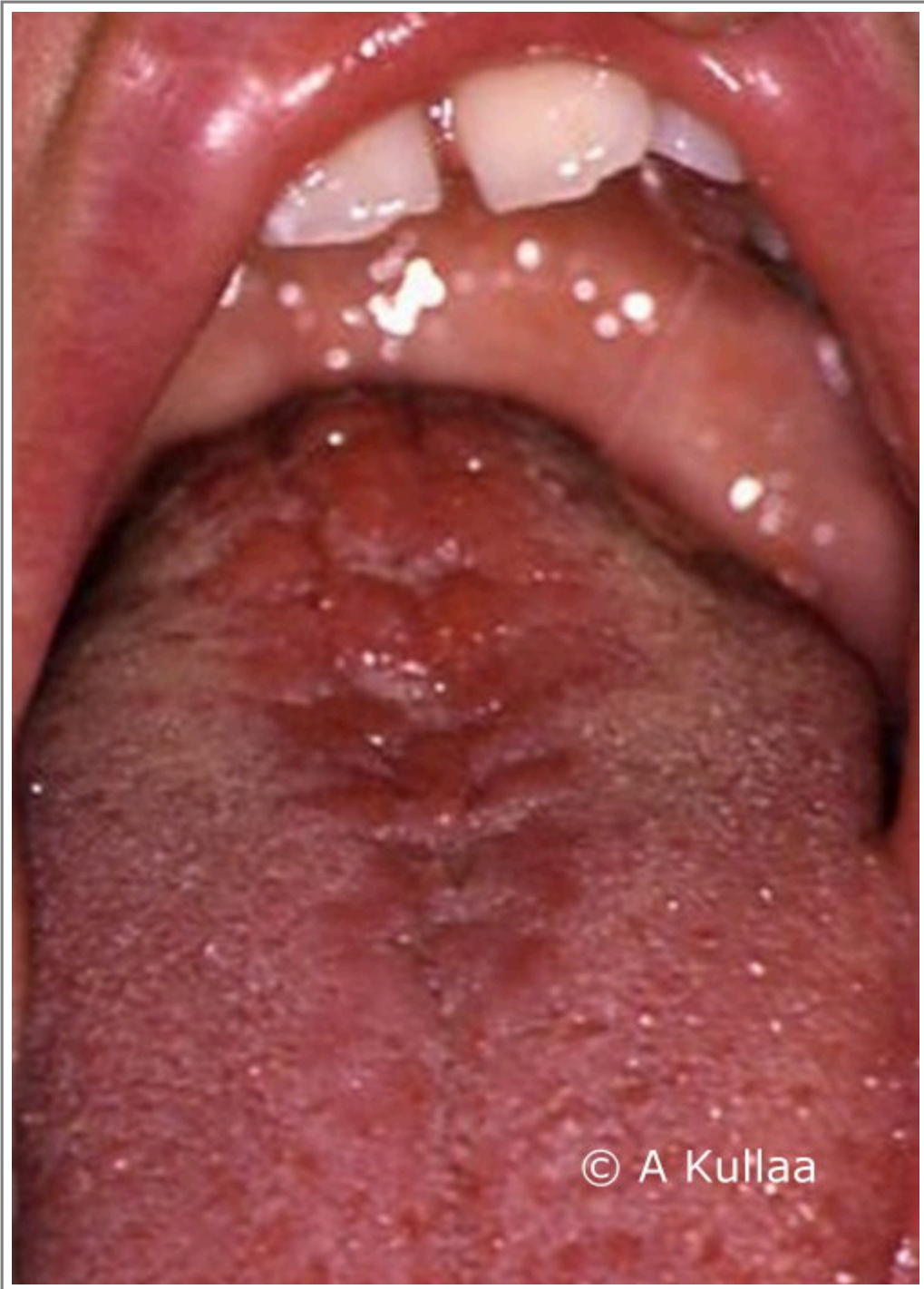Зображення

- [Зображення 01422](#). Median sulcus atrophy of the tongue.



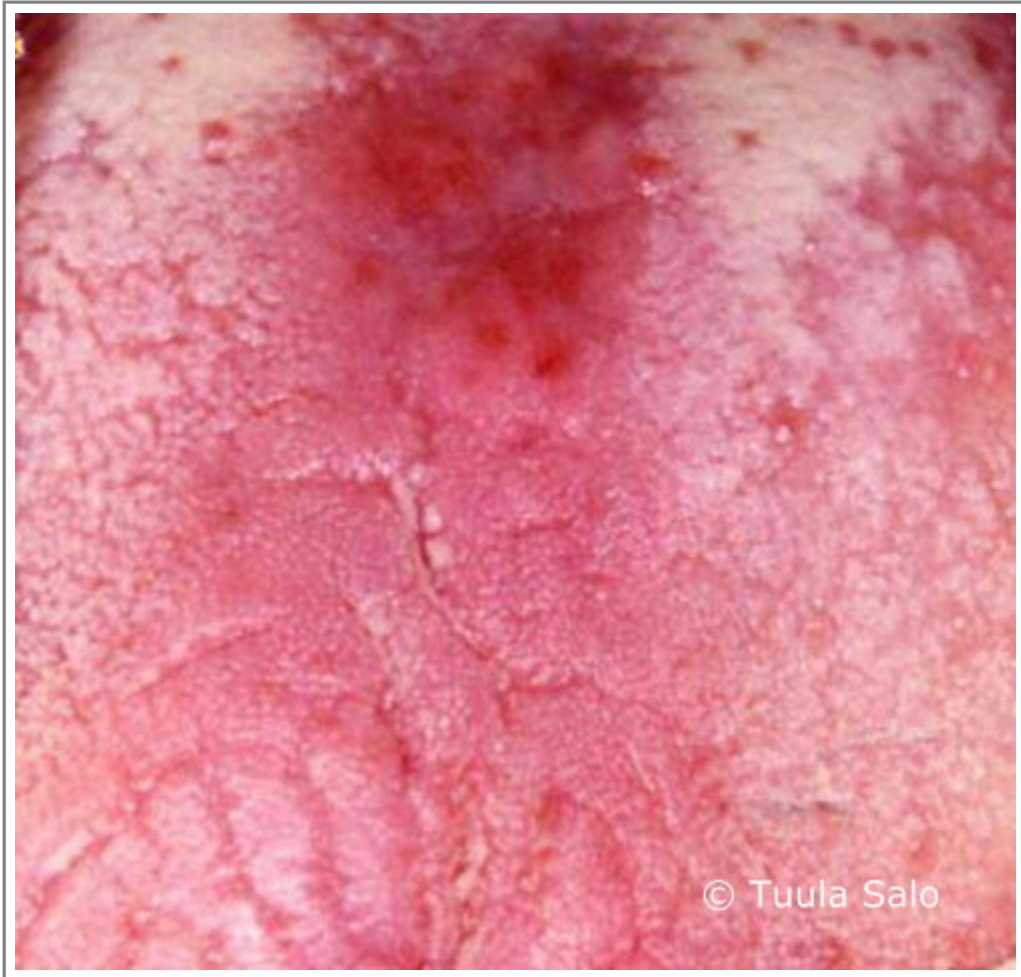Автори та власники авторських прав: Arja Kullaa Duodecim Medical Publications Ltd

- [Зображення 01424](#). Median rhomboid glossitis.



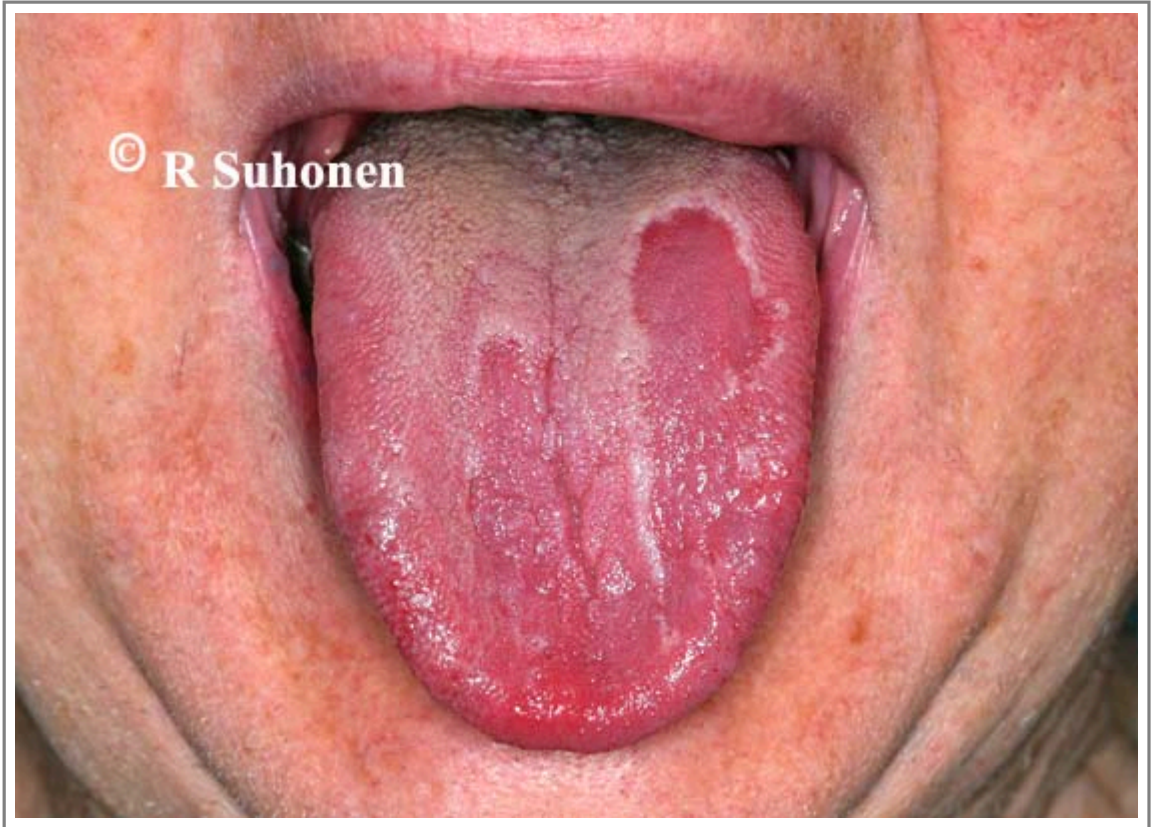
Автори та власники авторських прав: Arja Kullaa Duodecim Medical Publications Ltd

- [Зображення 01321](#). Glossitis rhomboidea mediana.



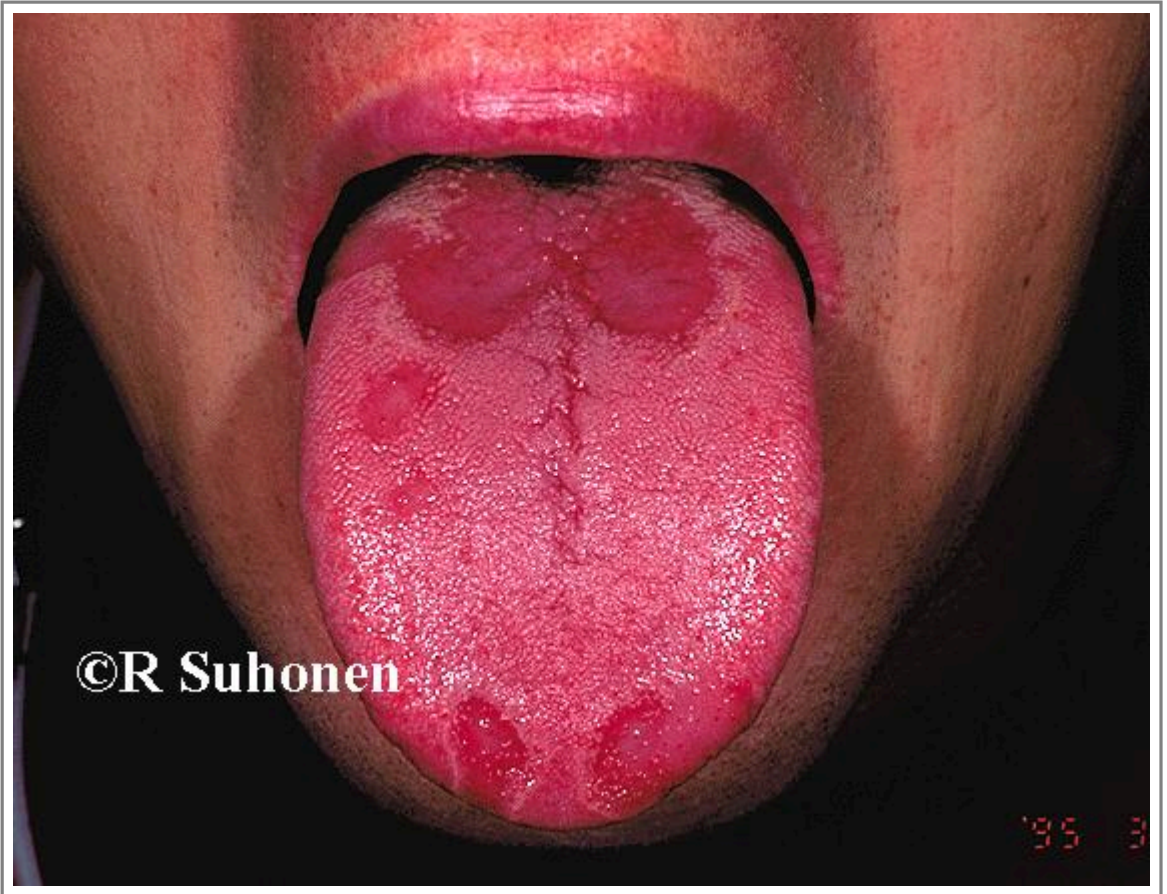
Автори та власники авторських прав: Tuula Salo Duodecim Medical Publications Ltd

- [Зображення 00912](#). Lingua geographica, geographic tongue.



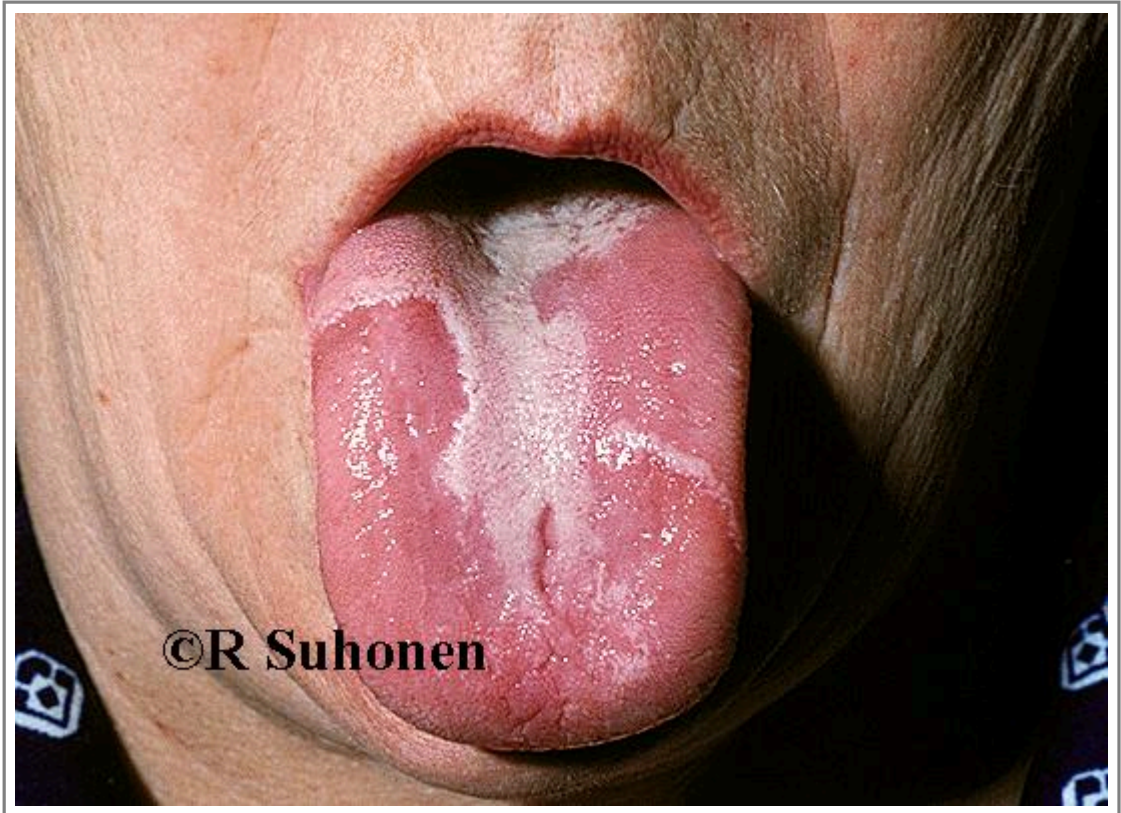
Автори та власники авторських прав: Raimo Suhonen Duodecim Medical Publications Ltd

- [Зображення 00311](#). Lingua geographica, geographic tongue.



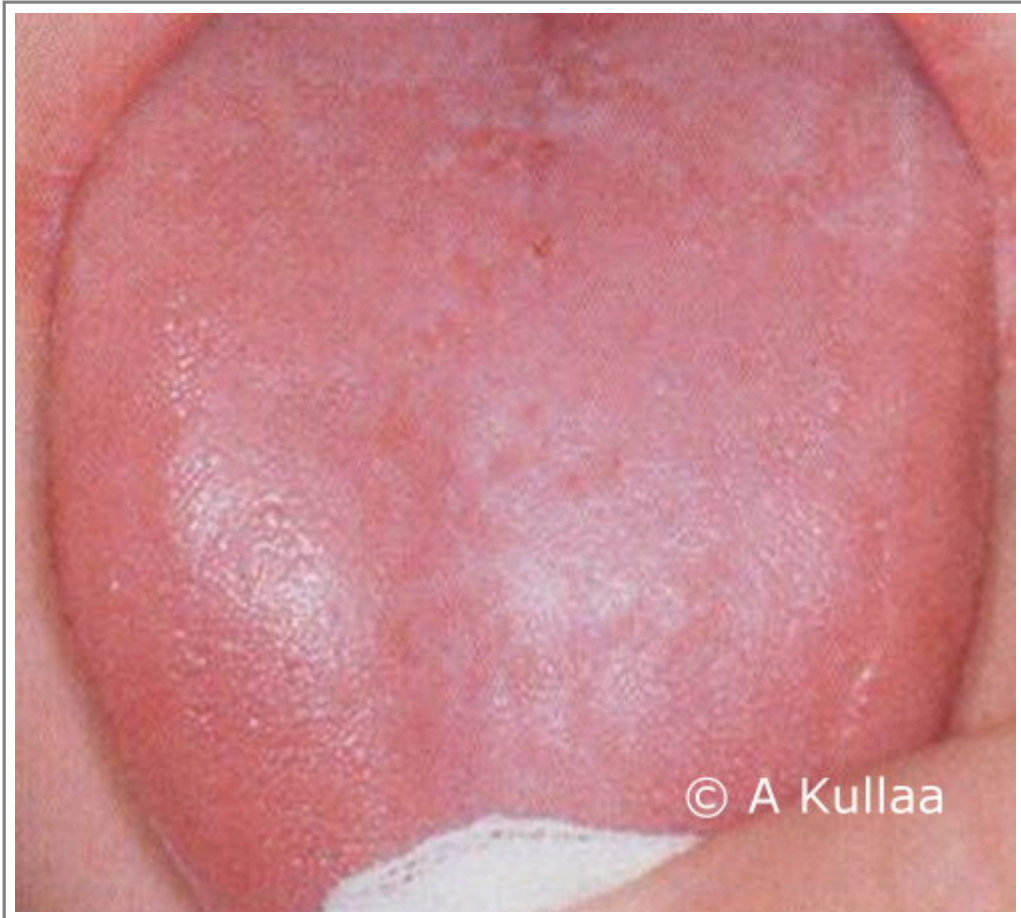Автори та власники авторських прав: Duodecim Medical Publications Ltd Raimo Suhonen

- [Зображення 00310](#). "Geographic tongue", glossitis migrans transitoria".



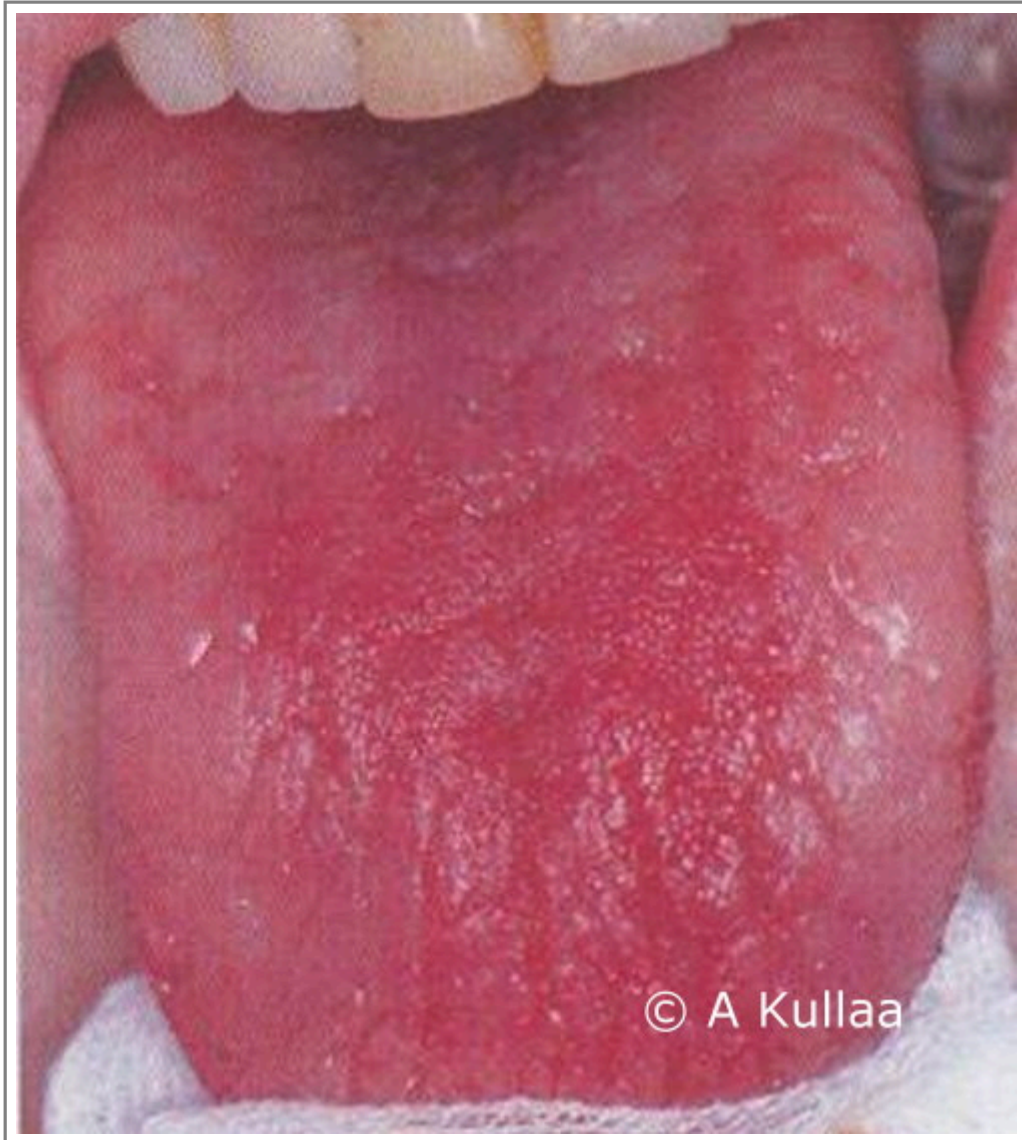
Автори та власники авторських прав: Raimo Suhonen Duodecim Medical Publications Ltd

- [Зображення 01423](#). Atrophic glossitis (smooth tongue).



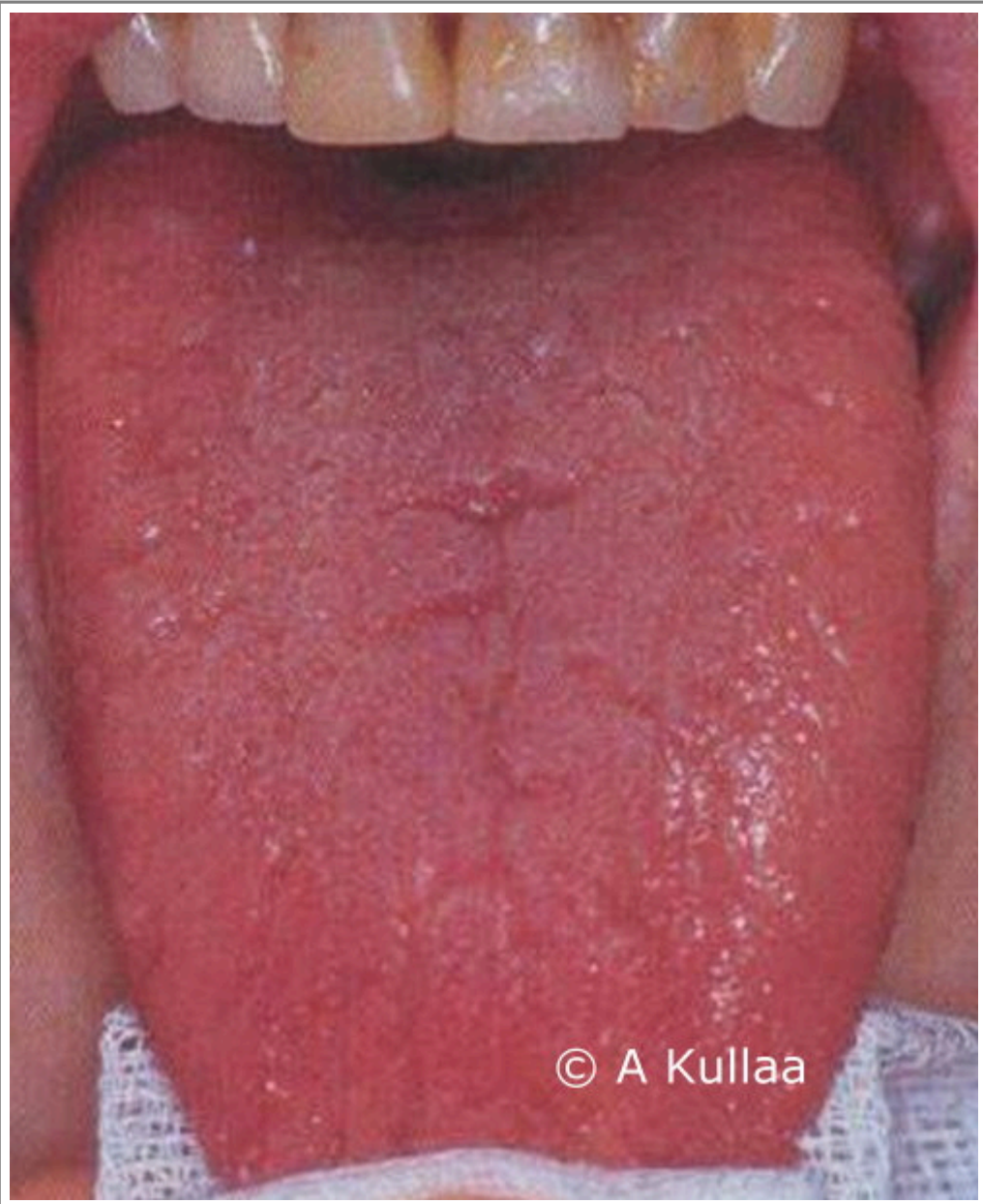
Автори та власники авторських прав: Arja Kullaa Duodecim Medical Publications Ltd

- [Зображення 01425](#). Atrophic glossitis.



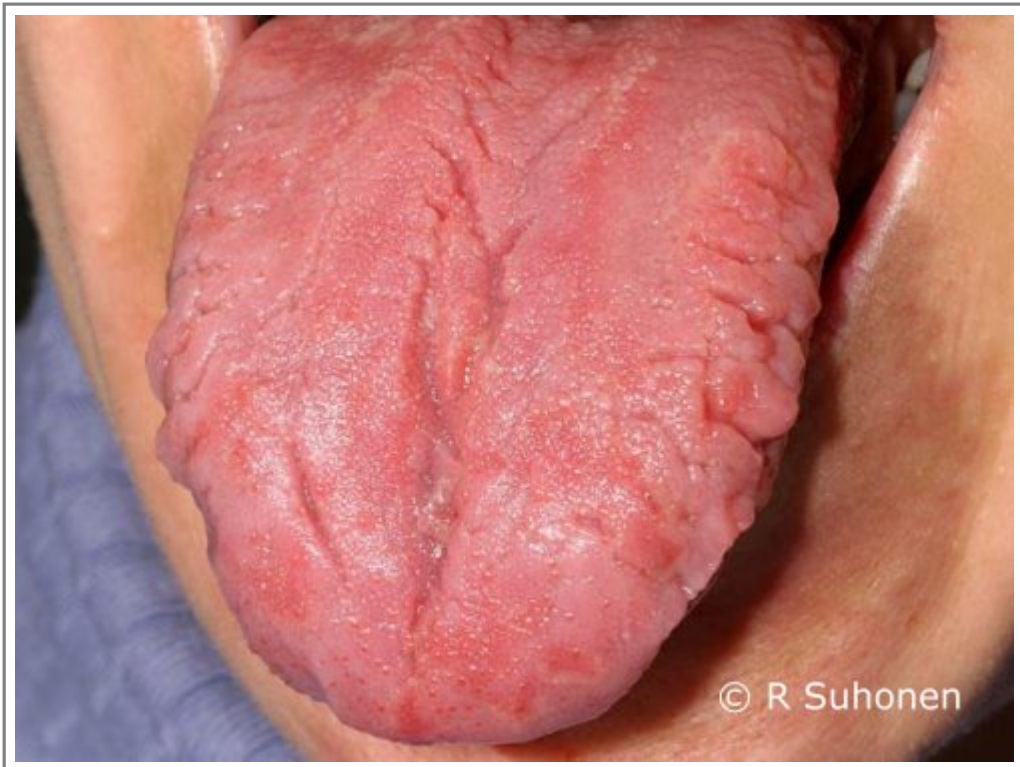Автори та власники авторських прав: Arja Kullaa Duodecim Medical Publications Ltd

- [Зображення 01426](#). Healed atrophic glossitis.



Автори та власники авторських прав: Arja Kullaa Duodecim Medical Publications Ltd

- [Зображення 01322](#). Furrowed tongue.



Автори та власники авторських прав: Raimo Suhonen Duodecim Medical Publications Ltd

Авторські права на оригінальні тексти належать Duodecim Medical Publications, Ltd.
Авторські права на додані коментарі експертів належать МОЗ України.
Published by arrangement with Duodecim Medical Publications Ltd., an imprint of Duodecim Medical Publications Ltd., Kaivokatu 10A, 00100 Helsinki, Finland.

Ідентифікатор: [ebm01086](#) Ключ сортування: [007.025](#) Тип: [EBM Guidelines](#)

Дата оновлення англomовного оригіналу: [2016-09-07](#)

Автор(и): [Arja Kullaa](#) Редактор(и): [Martti Teikari](#) Лінгвіст(и)-консультант(и) англomовної версії: [Maarit Green](#)
Видавець: [Duodecim Medical Publications Ltd](#) Власник авторських прав: [Duodecim Medical Publications Ltd](#)

Навігаційні категорії
[EBM Guidelines](#) [Dental medicine](#)

Ключові слова індексу
speciality: [Dental medicine](#) [Oral health](#) [Glossitis](#) [Atrophic glossitis](#) [Atrophy](#) [Candidiasis](#) [Central papillary atrophy](#)
[Depapillation](#) [Erythroplakia](#) [Filiform papillae](#) [Fissured tongue](#) [Geographic tongue](#) [Granulomatous glossitis](#)
[Leukoplakia](#) [Median rhomboid glossitis](#) [Smooth tongue](#) [Strawberry tongue](#) [Thrush](#) [Tongue](#) icpc-2: [D83](#)