

Для коментарів чи іншого зворотного зв'язку заповніть форму:
[форма зворотного зв'язку щодо цієї версії настанови](#)

Версія цього документу для друку: <http://guidelines.moz.gov.ua/documents/2918?id=ebm01059&format=pdf>

Настанови на засадах доказової медицини.
Створені DUODECIM Medical Publications, Ltd.

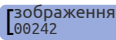
Настанова 01059. Проктологічні проблеми у дітей

Автори: Kaija-Leena Kolho, Risto Rintala
Редактор оригінального тексту: Jukka Pekka Jousimaa
Дата останнього оновлення: 2017-03-08

Основні положення

- Візуальне обстеження періанальної ділянки є технічно нескладним та повинно проводитись щоразу під час огляду дитини зі скаргами з боку абдомінальної або перианальної ділянок.
- Не слід проводити ректальне обстеження, якщо є підозра на наявність гострої тріщини або абсцесу, адже це завдасть дитині значного болю.

Почервоніння періанальної ділянки

- Частий симптом, зазвичай, як наслідок подразнення, викликаного фекаліями
- Періанальний стрептококовий дерматит, (зображення  [Perianal streptococcal d...]) зазвичай, легко розпізнати клінічно: сильне почервоніння вказує на гостре запалення, часто супроводжується водянистими виділеннями з анального отвору.
 - Перианальний стрептококовий дерматит лікується оральними антибіотиками, проте слід мати на увазі, що цей стан майже завжди пов'язаний з нелікованим закрепом.
- Значна періанальна індурація вказує на хронічний ентерит.

Анальна тріщина, кров у калі

- Основним симптомом є біль під час дефекації та наявність свіжої крові у калі та на туалетному папері.
- Під час огляду перианальної ділянки тріщина спотерігається у місці переходу шкіри у слизову оболонку анального отвору. Для візуалізації тріщини необхідно розвести сідниці. Пальцеве ректальне дослідження є болісним та не обов'язковим для діагностики. На відміну від дорослих, анальна тріщина у дітей може розташовуватись будь-де вздовж периметру анального каналу.
- Біль під час дефекації може призводити до закрепи, що в подальшому може подовжити загоєння тріщини, так як збільшені калові маси можуть повторно надиривати тріщину.
- Майже усі тріщини загоюються при консервативному лікуванні, яке складається з послаблюючих засобів (наприклад, лактулоза) та кремів для захисту анальної ділянки (наприклад, вазелін). Креми, призначені для лікування геморою та тріщин у дорослих, не повинні використовуватися у дітей.
- Дуже рідко (< 5% випадків) тріщина у дітей стає хронічною та може потребувати хірургічного лікування.

Перианальний абсцес та нориця

- Виникає переважно у хлопчиків молодше 12 місяців або у підлітків.
- Біль при дефекації або при сидінні, іноді болі, пов'язані з сечовипусканням
- Ректальне обстеження дуже болісне і тому не повинно виконуватись рутинно
- Абсцес повинен бути розсічений та дренований, коли він "дозрів"
Дренування іноді слід проводити в операційній, проте у деяких випадках лікування відбувається без хірургічного втручання.
 - Якщо виникає субфебрильна температура, слід призначити оральні антибіотики.
 - Часті ванни або душ після операції
- Зовнішній отвір з гнійними виділеннями може свідчити про наявність нориці
 - Нориця, зазвичай, безболісна.
 - Нориці у дітей часто спонтанно загоюються.

- Нориці у підлітків лікуються так само, як у дорослих
- Періанальні абсцеси та нориці у дітей старшого віку можуть вказувати на хронічне запальне захворювання кишківника. Не слід соромитися направляти педіатричних пацієнтів з проктологічною патологією на консультацію до спеціаліста.

Геморой

- Дуже рідко зустрічається у дітей
- Геморой, що супроводжується кровотечею, зустрічається дуже рідко та майже ніколи не є етіологічним фактором наявності крові в калі.
- Геморой у дітей вимагає спеціалізованого лікування

Пролапс прямої кишки

- Найчастіше виникає у віці 1–2 роки
- Як правило, пряма кишка може бути легко вправлена на місце вручну, але у більшості випадків вона втягується спонтанно.
- Якщо пролапс рецидивує, слід розглядати необхідність лапароскопічного оперативного втручання у дітей старшого віку.

Папіломи періанальної ділянки

- Поодинокі незапалені папіломи, що розташовані на 6-ту годину (іноді на 12-ту) є частим явищем, особливо у дівчаток.
- Утворення, що нагадують цвітну капусту, є проявом хвороби Крона.

Свербіж заднього проходу (pruritus ani)

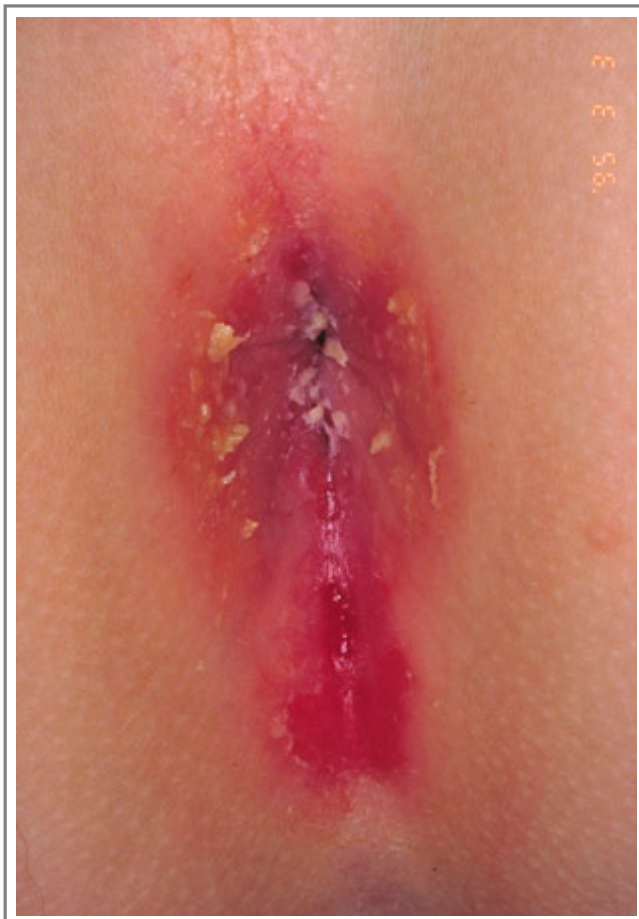- Періодичний свербіж є звичайним явищем, зазвичай, пов'язаним з подразненням, спричиненим фекаліями
- Гострики (threadworms) [настанова 00019] Гострики (ентеробіоз)] можуть викликати дерматит, що супроводжується свербіжем.

Настанови

- [Настанова 00019](#). Гострики (ентеробіоз).

Зображення

- [Зображення 00242](#). Perianal streptococcal dermatitis.



Автори та власники авторських прав: Duodecim Medical Publications Ltd Raimo Suhonen

Авторські права на оригінальні тексти належать Duodecim Medical Publications, Ltd.
Авторські права на додані коментарі експертів належать МОЗ України.
Published by arrangement with Duodecim Medical Publications Ltd., an imprint of Duodecim Medical Publications Ltd., Kaivokatu 10A, 00100 Helsinki, Finland.

Ідентифікатор: ebm01059 Ключ сортування: 031.063 Тип: EBM Guidelines

Дата оновлення англomовного оригіналу: 2017-03-08

Автор(и): Kaija-Leena KolhoRisto Rintala Редактор(и): Jukkapekka Jousimaa Видавець: Duodecim Medical Publications Ltd
Власник авторських прав: Duodecim Medical Publications Ltd

Навігаційні категорії
EBM Guidelines Paediatrics Paediatric surgery

Ключові слова індексу
speciality: Paediatrics speciality: Paediatric surgery Anal dermatitis Anal canal Hematochezia Haematochezia
Skin tag Child Perianal dermatitis Perianal streptococcal dermatitis Streptococcal dermatitis Perianal abscess

Настанова 01059. Проктологічні проблеми у дітей

Anal fistula	Anal pain	Anal pruritus	Pruritus ani	Anal itching	Anal abscess	Hemorrhoid	Haemorrhoid	Pile
Rectal prolapse	Rectal pain	Rectum	Rectal fistula	Anal fissure	Rectal bleeding	Bloody stools	Melena	
Melaena	Pinworm	Threadworm	Enterobiasis	Gastroenteritis	Inflammatory bowel disease	IBD		
Digital rectal examination		Rectal touch	DRE	Laxative	Constipation	Obstipation	Defecation	Feces
icpc-2: D04	icpc-2: D05	icpc-2: D81	icpc-2: D95	icpc-2: D15	icpc-2: D16	icpc-2: X99	icpc-2: D99	icpc-2: K96
icpc-2: D95								