

Для коментарів чи іншого зворотного зв'язку заповніть форму:  
[форма зворотного зв'язку щодо цієї версії настанови](#)

Версія цього документу для друку: <http://guidelines.moz.gov.ua/documents/2918?id=ebm01001&format=pdf>

Настанови на засадах доказової медицини.  
Створені DUODECIM Medical Publications, Ltd.

# Настанова 01001. Поліморфна еритема

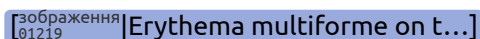
Автор: Leena Koulu  
Редактор оригінального тексту: Jukka Pekka Jousimaa  
Дата останнього оновлення: 2018-03-07

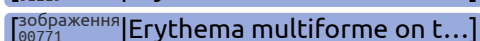
## Основні положення

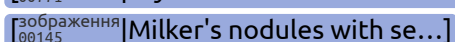
- Поліморфна еритема (ПЕ) є самостійним синдромом, що зазвичай виникає на тлі вірусної або бактеріальної інфекції, найчастіше викликаній *вірусом простого герпесу* або мікоплазмою. Пусковим фактором можуть також бути лікарські препарати. Однак часто етіологія залишається невідомою.
  - За сучасними даними медикаментозно-індукований синдром Стівенса-Джонсона і токсичний епідермальний некроліз (ТЕН, синдром Лайєлла) є двома формами окремого синдрому, який включає ураження слизових оболонок, що схоже на ПЕ, проте шкірні симптоми відрізняються.
- Пацієнтів з синдромом Стівенса-Джонсона або токсичним епідермальним некролізом (ТЕН, синдром Лайєлла) потрібно негайно направити до спеціалізованої допомоги.

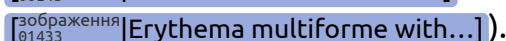
## Симптоми

- Поліморфна еритема
  - ПЕ, мала форма: симетричні ураження переважно на кінцівках і обличчі, у вигляді "кокард" (форма мішені) діаметром 1-2 см, часто з невеликою везикулою в центрі (зображення [\[00135\]](#) | Erythema multiforme)  
[\[00136\]](#) | Erythema multiforme on t...]

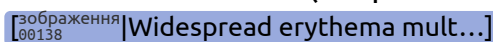
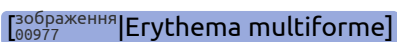
 [зображення 01219] Erythema multiforme on t...

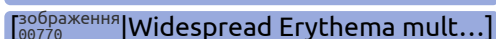
 [зображення 00771] Erythema multiforme on t...

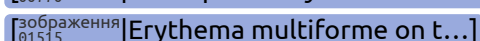
 [зображення 00145] Milker's nodules with se...

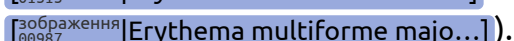
 [зображення 01433] Erythema multiforme with...]).


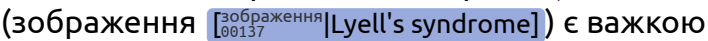
- ПЕ, велика форма: висип є більш виразним і наявне ураження слизових оболонок (зображення

 [зображення 00138] Widespread erythema mult...  [зображення 00977] Erythema multiforme]

 [зображення 00770] Widespread Erythema mult...

 [зображення 01515] Erythema multiforme on t...

 [зображення 00987] Erythema multiforme majo...]).

- Пацієнти переважно є людьми молодого віку.
  - Ураження розвиваються протягом кількох днів і не змінюють свого розташування.
  - Легкі форми захворювання проходять самостійно протягом 1-3 тижнів.
  - Симптоми можуть виникати знову.
  - ПЕ не може прогресувати в токсичний епідермальний некроліз (ТЕН, синдром Лайєлла).
- Синдром Стівенса-Джонсона і токсичний епідермальний некроліз (ТЕН, синдром Лайєлла)
    - Різні ступені однієї і тієї ж медикаментозної реакції
    - Синдром Стівенса-Джонсона (зображення  [зображення 01004] Stevens-Johnson syndrome]) є медикаментозною реакцією у вигляді пурпури, що охоплює менше 10% поверхні тіла. На шкірі і слизових оболонках наявні пухирці, що прориваються.
    - Токсичний епідермальний некроліз (ТЕН, синдром Лайєлла) (зображення  [зображення 00137] Lyell's syndrome]) є важкою медикаментозною реакцією з відшаруванням епідермісу із залученням більше 30% площі поверхні тіла та ерозіями слизової оболонки. Через наявність системних симптомів пацієнти потребують інтенсивного лікування.
    - Найбільш поширеними пусковими факторами є нестероїдні протизапальні препарати, протимікробні та антиепілептичні препарати.

## Діагностика

- Діагностика базується на клінічній картині.
- Гістологічні зміни є неспецифічними.

## Лікування

- Мала форма ПЕ
  - Легкі форми ПЕ проходять без лікування.
  - Якщо пусковим фактором була визначена бактеріальна інфекція, її необхідно лікувати.
  - Якщо пусковим фактором був медикаментозний засіб, його прийом припиняють.
- Велика форма ПЕ
  - Зазвичай призначають системні глюкокортикоїди протягом 3-4 тижнів попри відсутність чітких доказів їх ефективності. Початкова доза преднізону або преднізолону становить 30–60 мг/добу.

*Коментар експерта.* Лікарський засіб преднізон станом на 11.06.2019 в Україні зареєстрований у лікарській формі для ректального застосування та згідно інструкції для медичного застосування показання призначати дітям для інтенсивної терапії псевдокрупу (гострий стенозний ларинготрахеїт), крупу, спастичного бронхіту

- Для належного топічного лікування необхідна консультація дерматолога.
  - За наявності очних симптомів необхідна консультація офтальмолога.
  - Часті повторні епізоди ПЕ, спричинені *вірусом простого герпесу*, можуть бути показанням до профілактичного протигерпетичного лікування.
- Синдром Стівенса-Джонсона: негайна госпіталізація
  - Токсичний епідермальний некроліз: пацієнт потребує інтенсивної терапії.

## Пов'язані джерела

- Інтернет-джерела [пов'язані|00693] [Erythema multiforme – Re...]
- Література [пов'язані|00693] [Erythema multiforme – Re...]

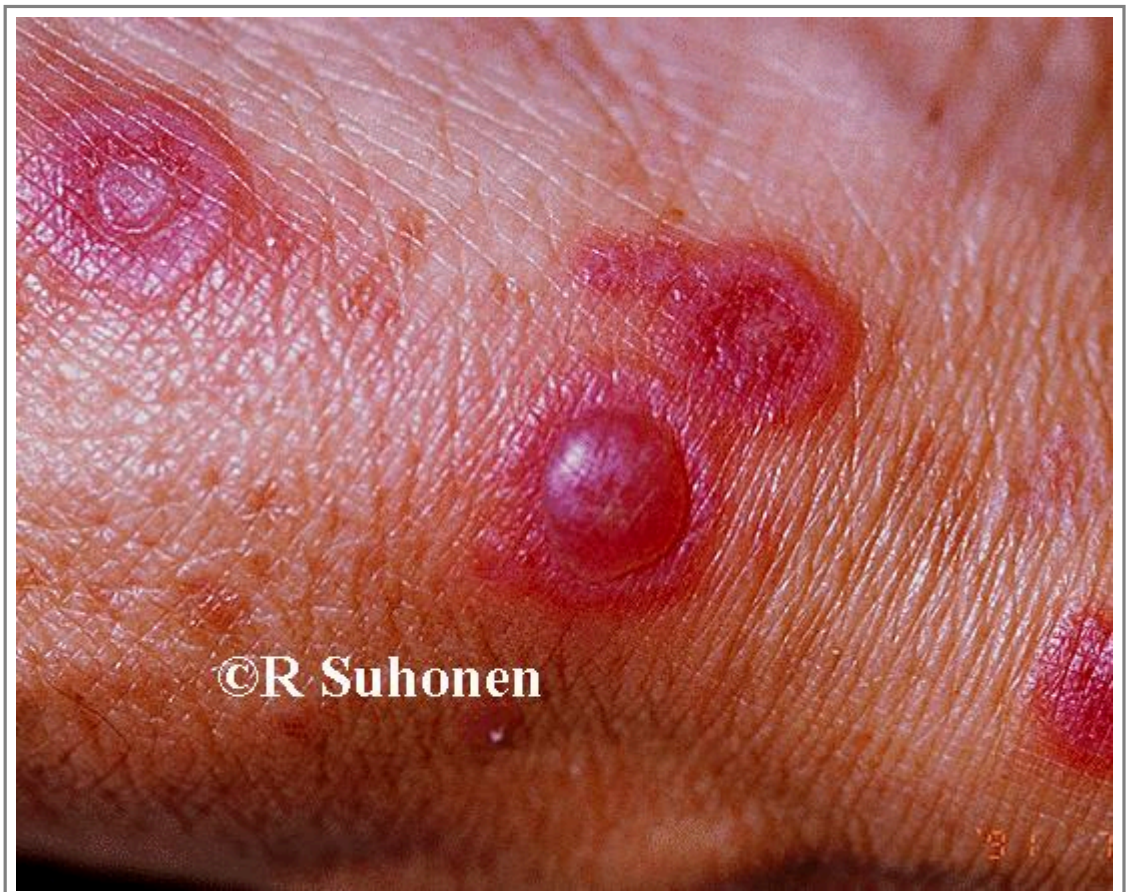## Джерела інформації

R1. Sokumbi O, Wetter DA. Clinical features, diagnosis, and treatment of erythema multiforme: a review for the practicing dermatologist. Int J Dermatol 2012;51(8):889-902.

[PubMedID|22788803]

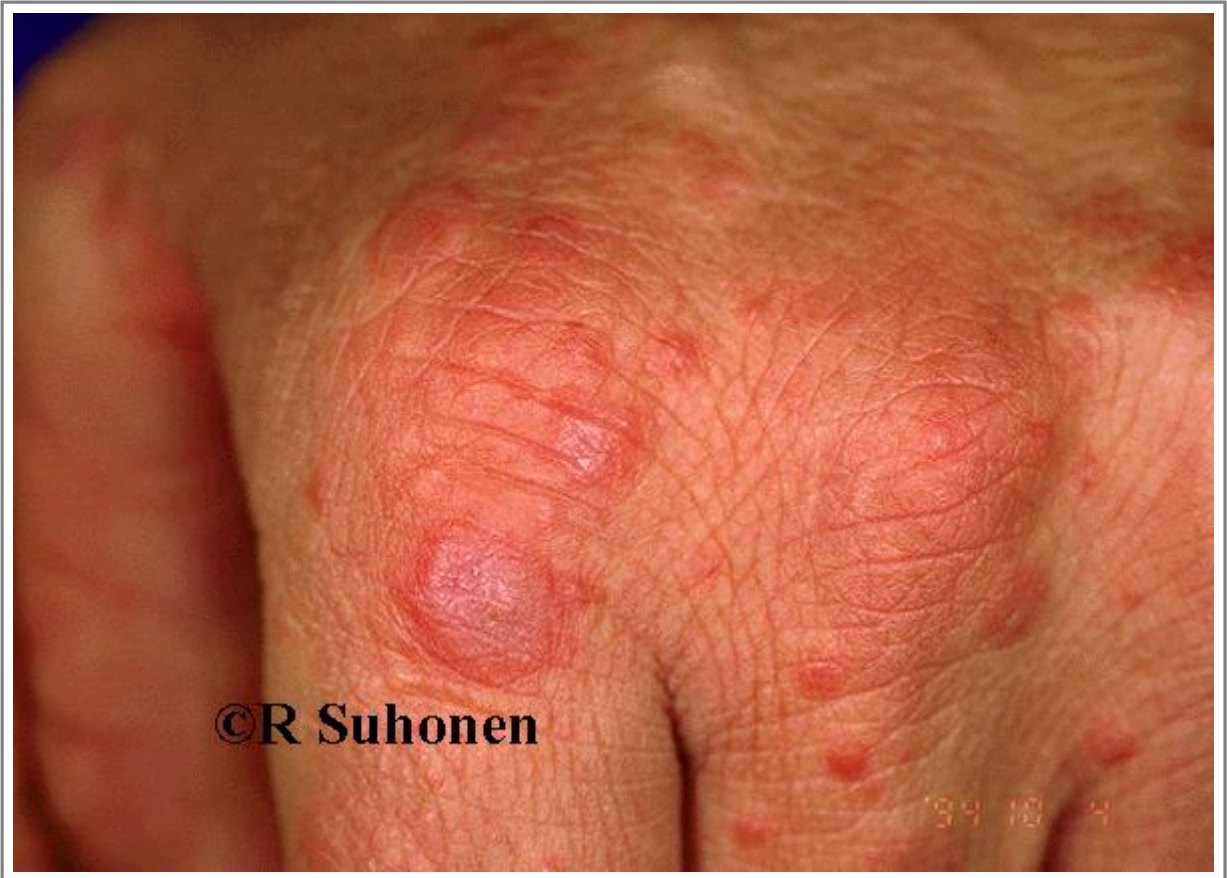## Зображення

- [Зображення 00135](#). Erythema multiforme.



Автори та власники авторських прав: Duodecim Medical Publications Ltd Raimo Suhonen

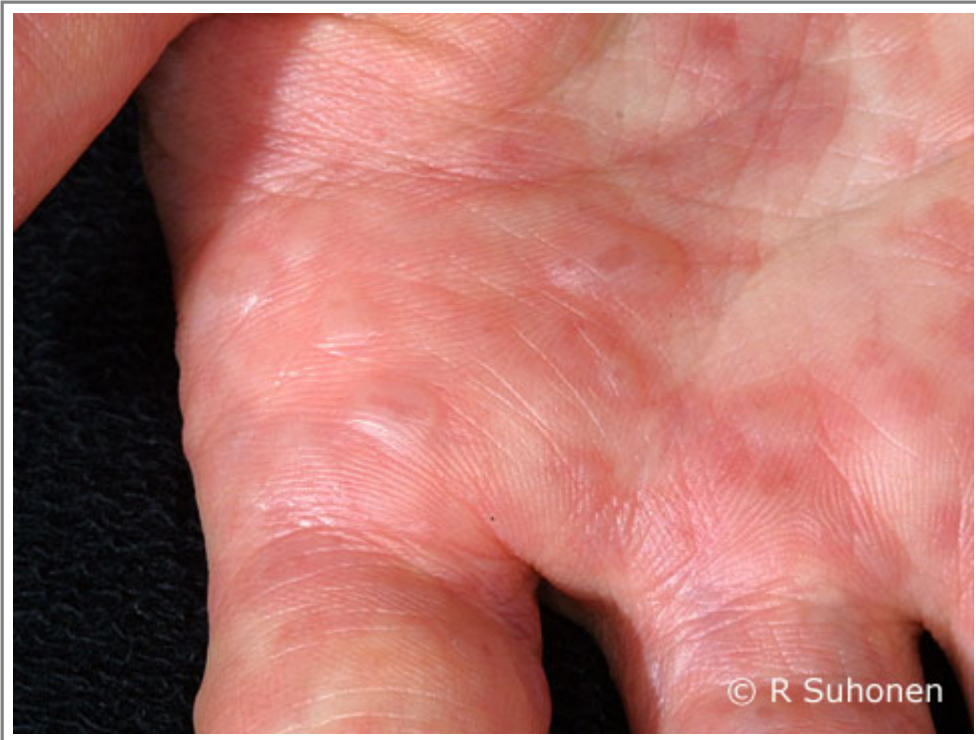- [Зображення 00136](#). Erythema multiforme on the back of the hand.



Автори та власники авторських прав: Duodecim Medical Publications  
Ltd Raimo Suhonen

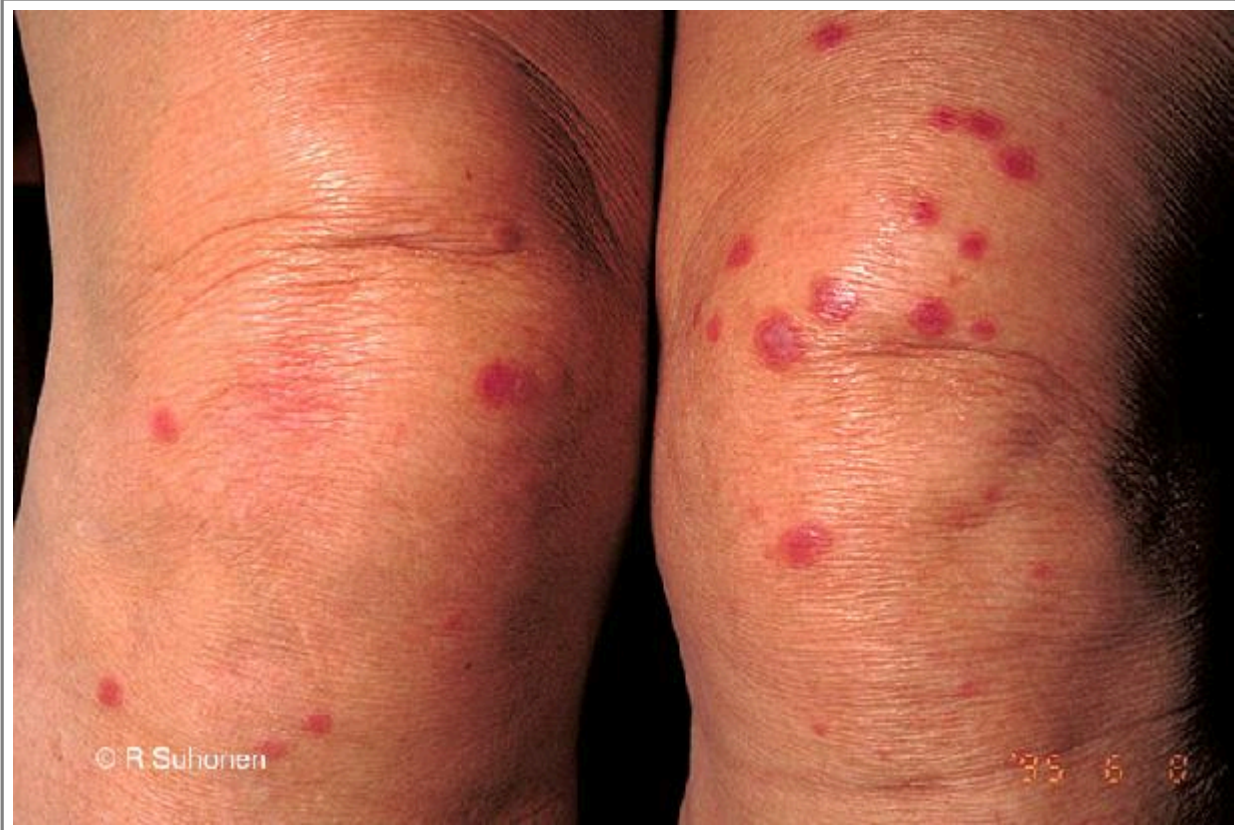

- [Зображення 01219](#). Erythema multiforme on the palm.



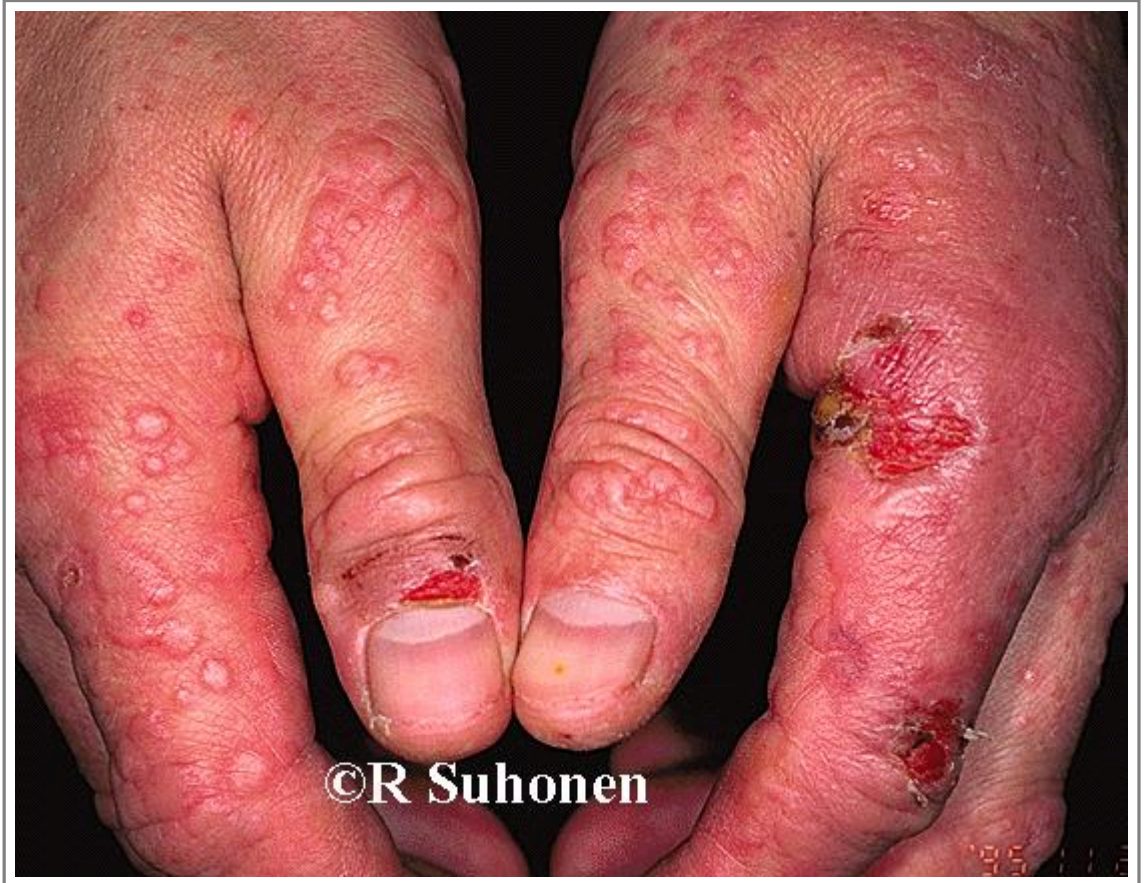Автори та власники авторських прав: Raimo Suhonen Suvi Cajanus  
Duodecim Medical Publications Ltd

- [Зображення 00771](#). Erythema multiforme on the knees.



Автори та власники авторських прав: Raimo Suhonen Duodecim Medical Publications Ltd

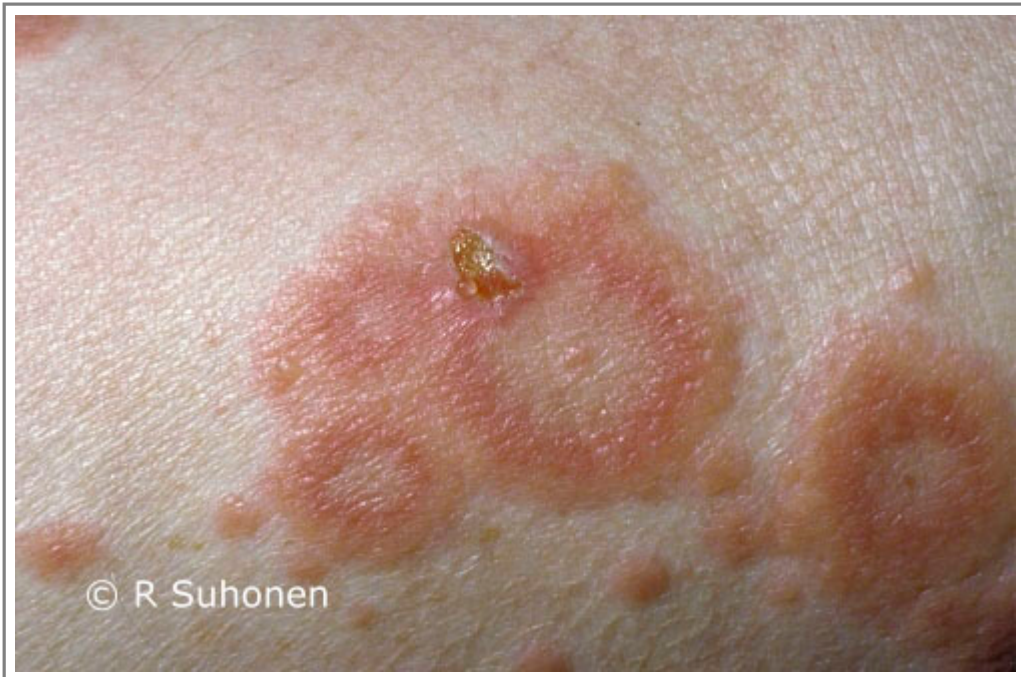- [Зображення 00145](#). Milker's nodules with secondary Erythema multiforme reaction.



Автори та власники авторських прав: Duodecim Medical Publications Ltd Raimo Suhonen

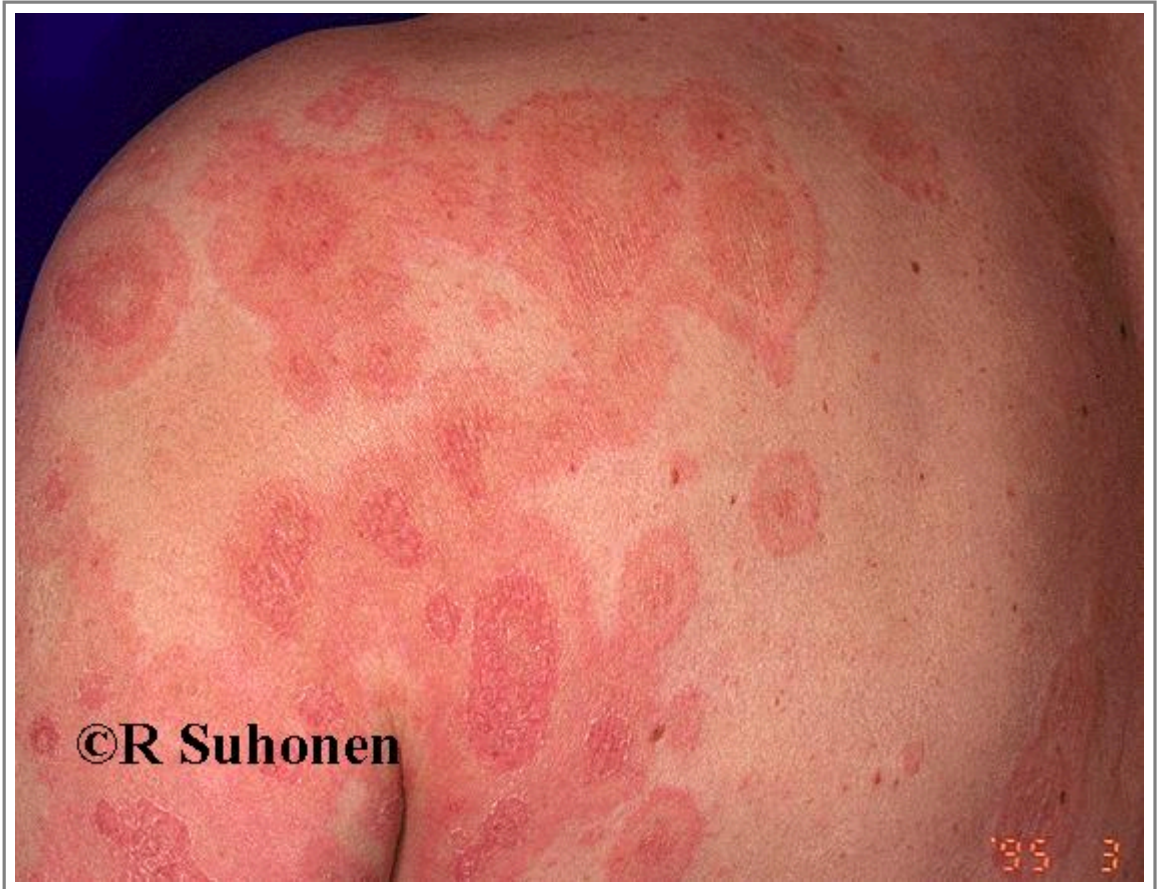

- [Зображення 01433](#). Erythema multiforme with cockade lesions.



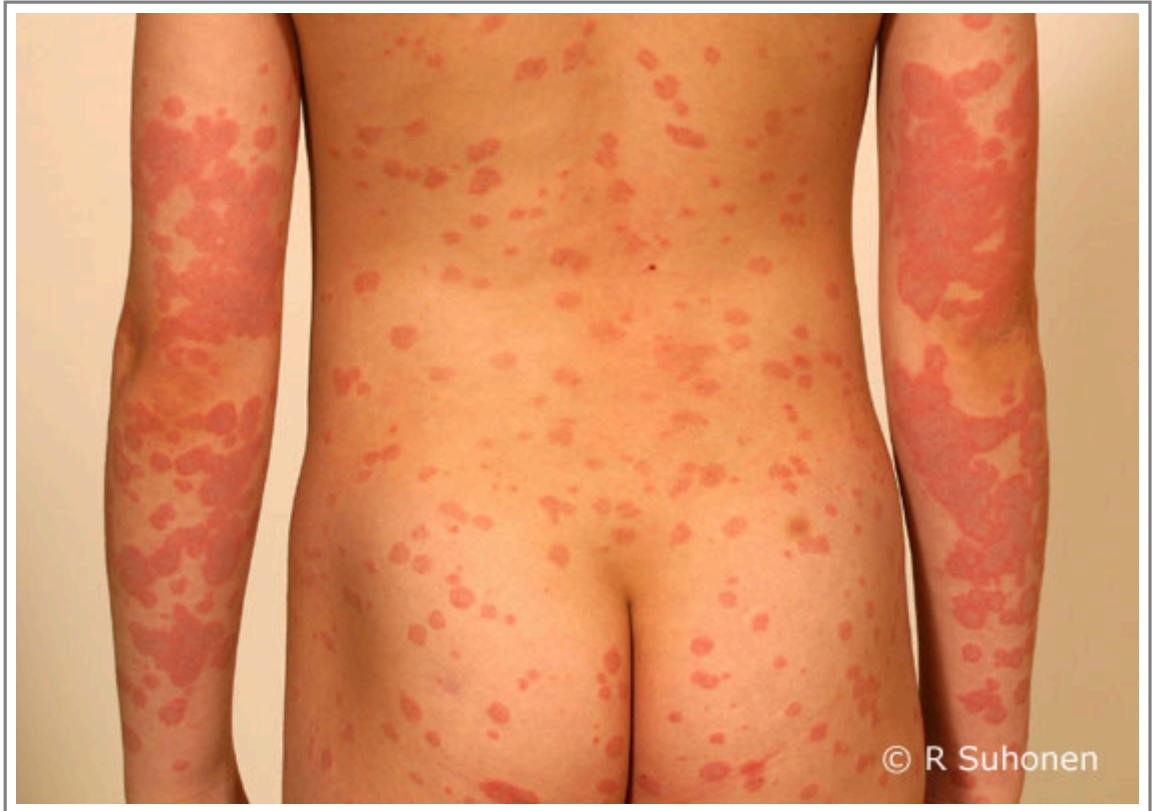Автори та власники авторських прав: Raimo Suhonen Duodecim  
Medical Publications Ltd

- [Зображення 00138](#). Widespread erythema multiforme on the body.



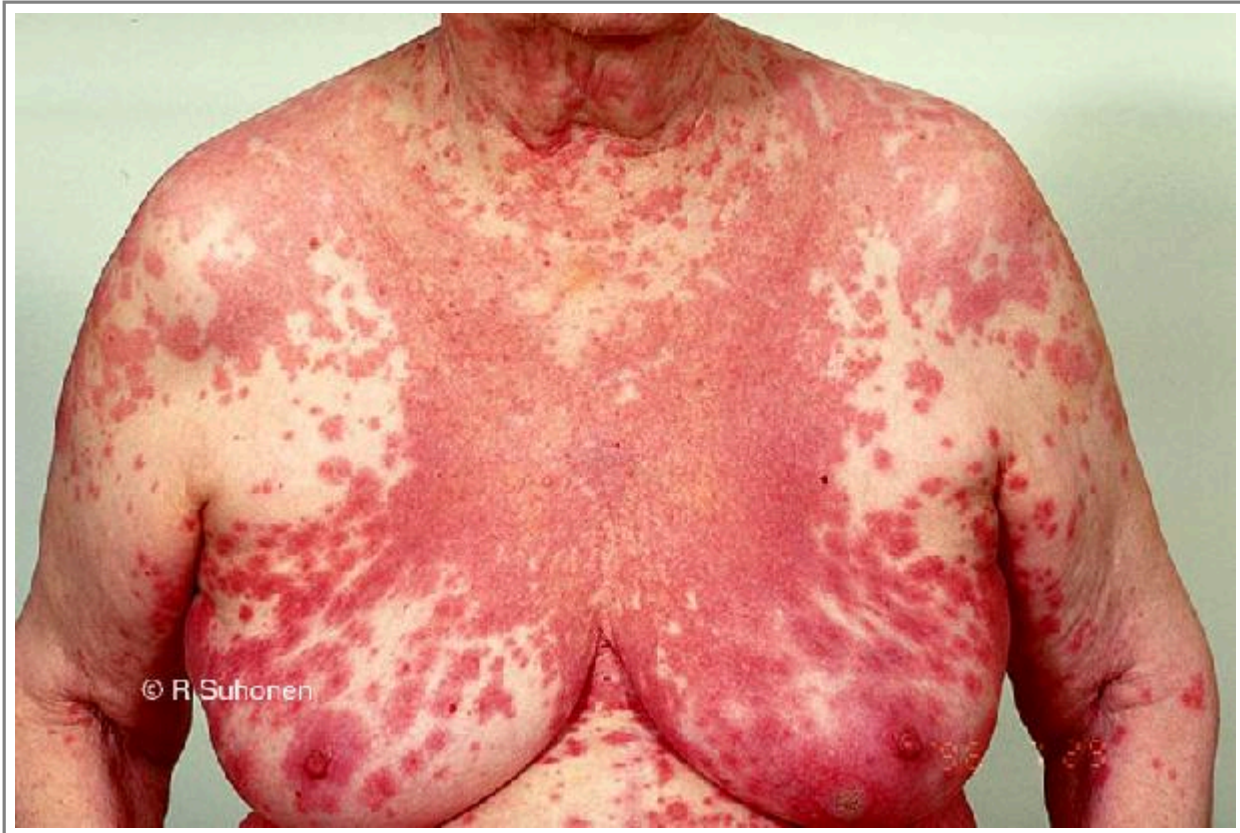Автори та власники авторських прав: Duodecim Medical Publications Ltd Raimo Suhonen

- [Зображення 00977](#). Erythema multiforme.



Автори та власники авторських прав: Raimo Suhonen (picture) Suvi  
Sajanus (caption)

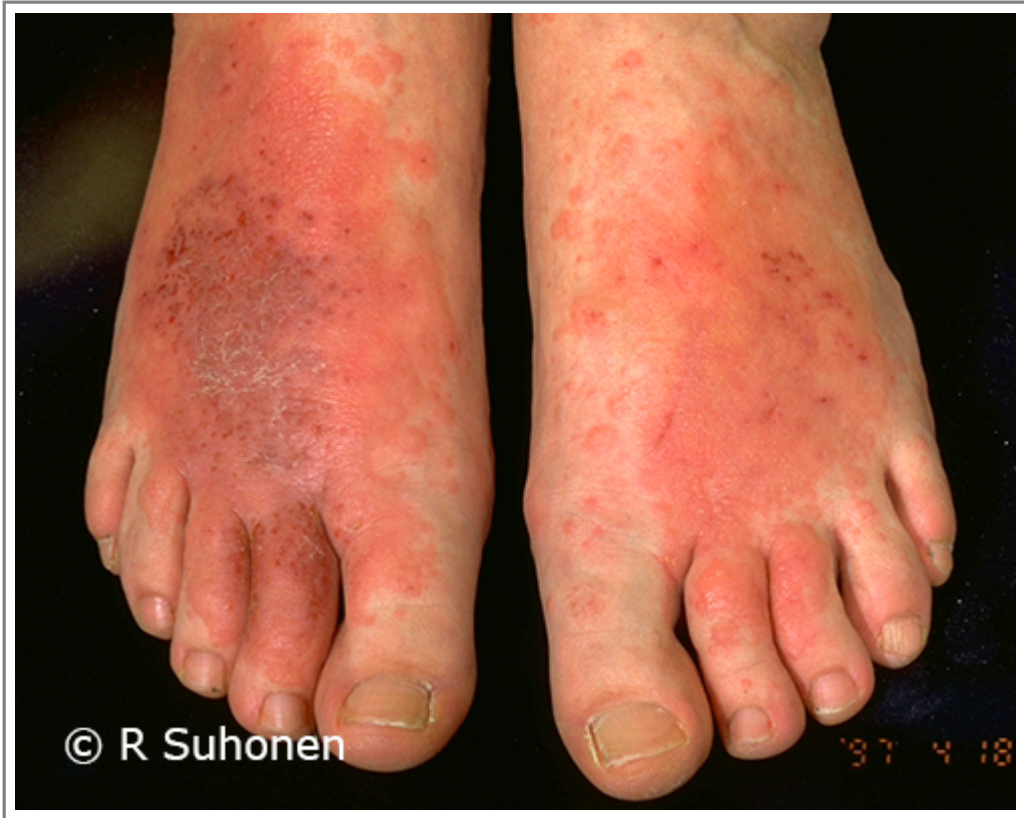- [Зображення 00770](#). Widespread Erythema multiforme.



Автори та власники авторських прав: Raimo Suhonen

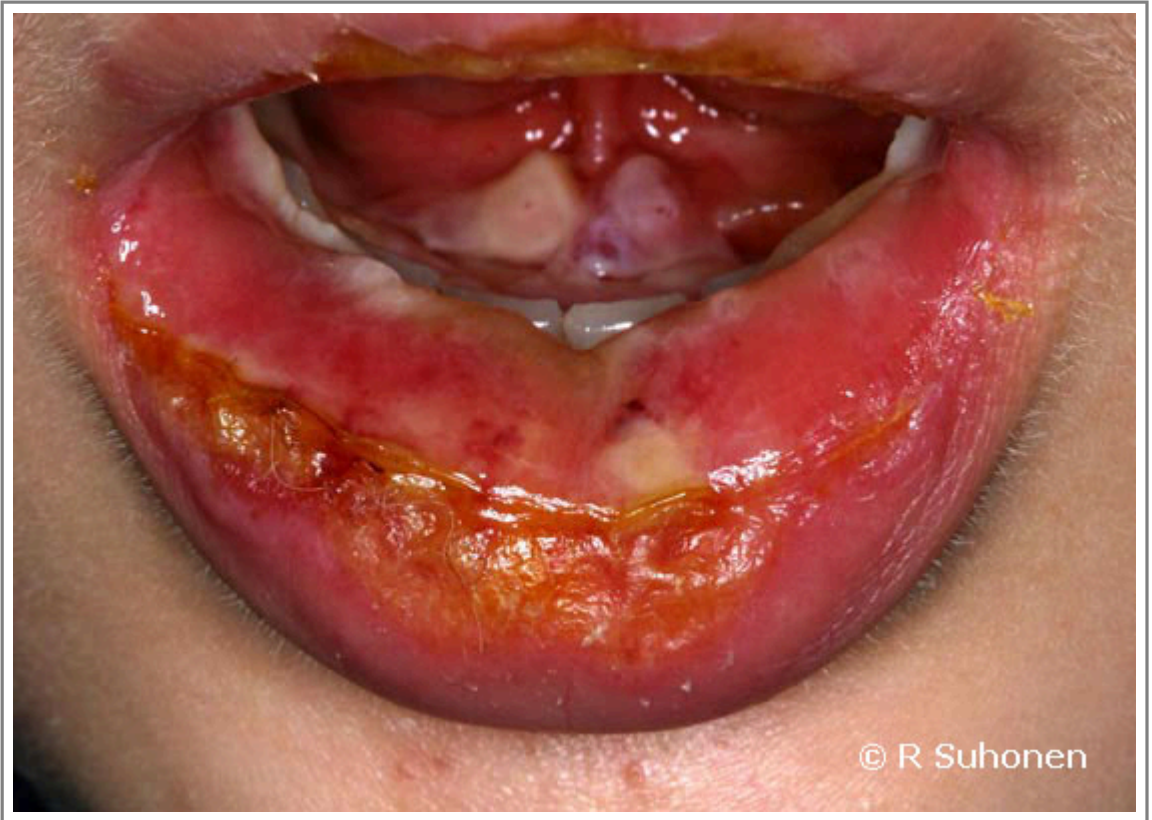

- [Зображення 01515](#). Erythema multiforme on the feet.



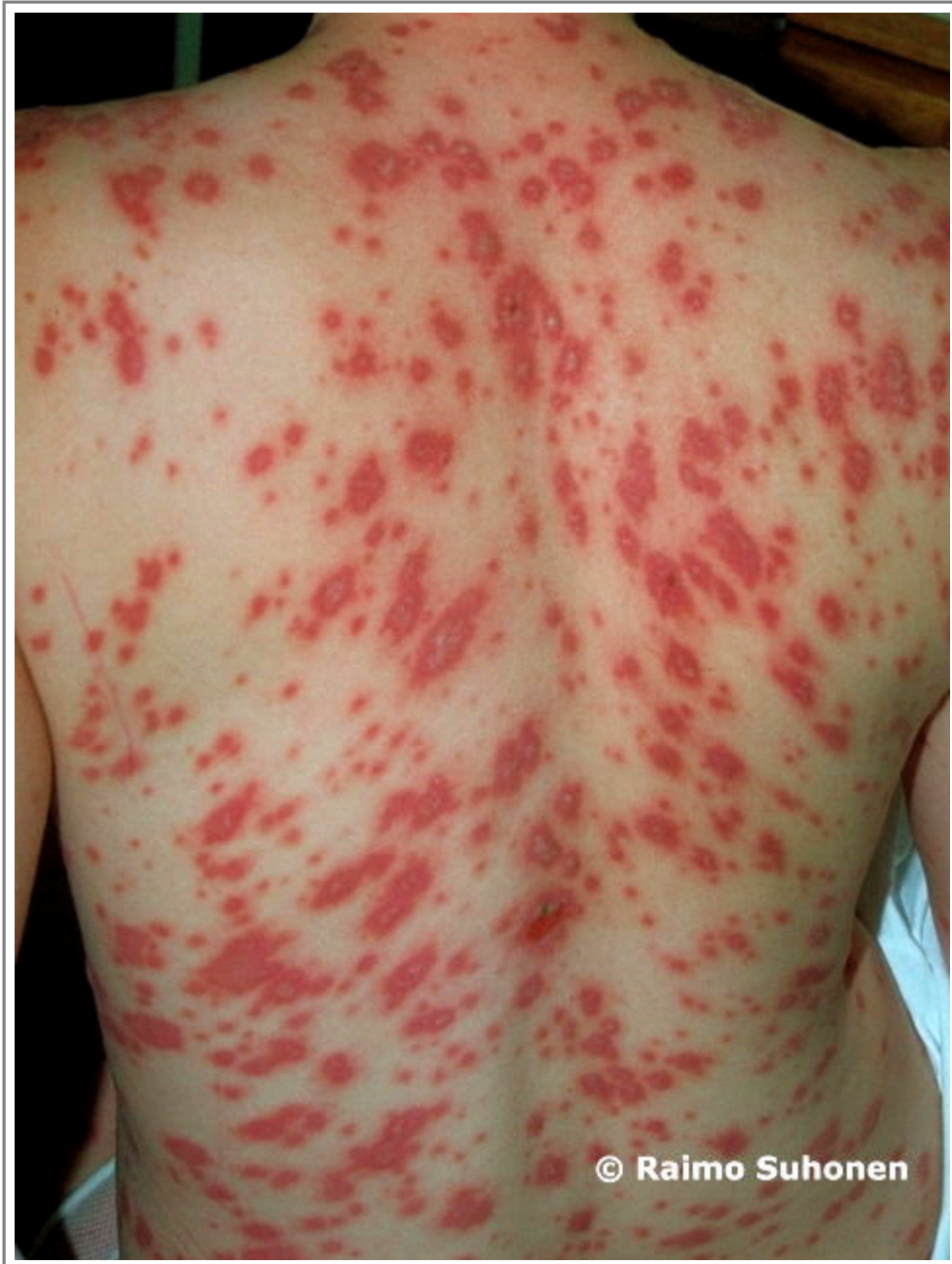Автори та власники авторських прав: Raimo Suhonen Duodecim Medical Publications Ltd

- [Зображення 00987](#). Erythema multiforme major in the mouth.



Автори та власники авторських прав: Raimo Suhonen Duodecim Medical Publications Ltd

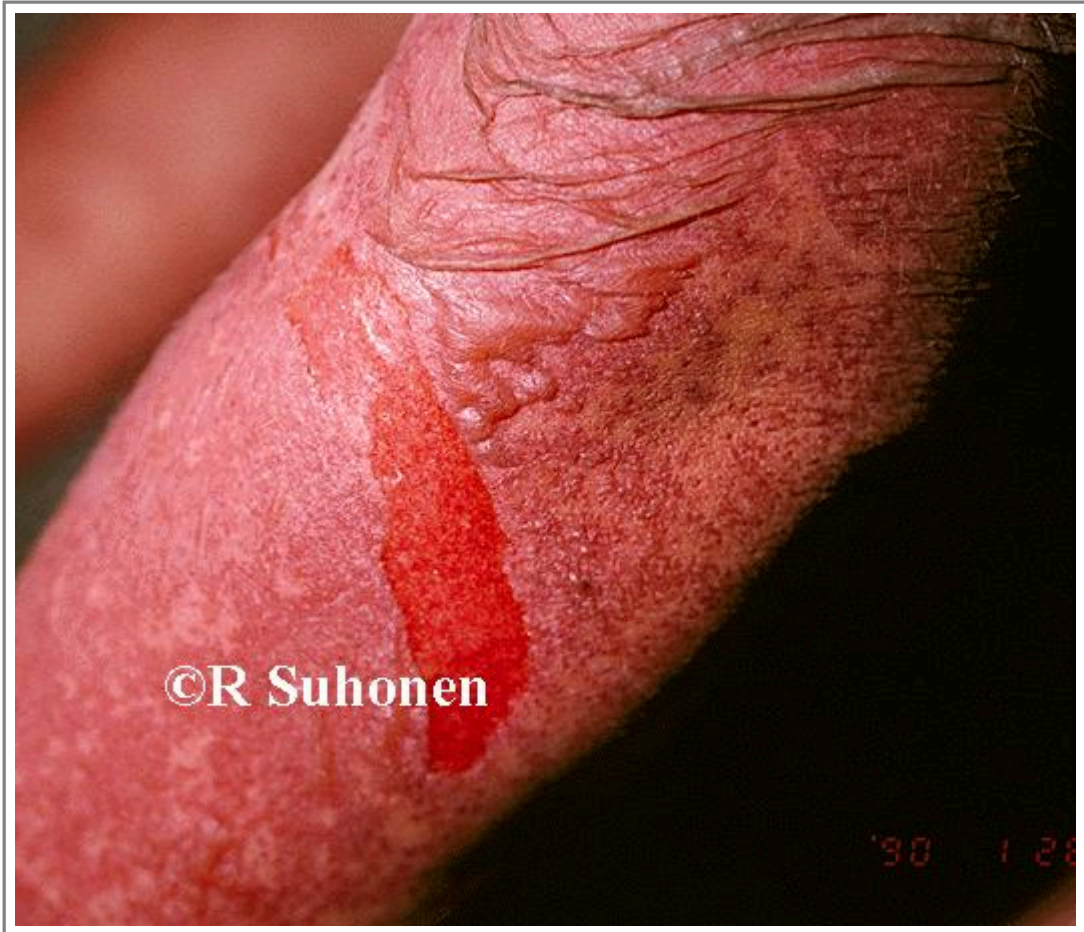- [Зображення 01004](#). Stevens-Johnson syndrome.



Автори та власники авторських прав: Raimo Suhonen Duodecim Medical Publications Ltd



- [Зображення 00137](#). Lyell's syndrome.



Автори та власники авторських прав: Duodecim Medical Publications Ltd Raimo Suhonen

Авторські права на оригінальні тексти належать Duodecim Medical Publications, Ltd.  
Авторські права на додані коментарі експертів належать МОЗ України.  
Published by arrangement with Duodecim Medical Publications Ltd., an imprint of Duodecim Medical Publications Ltd., Kaivokatu 10A, 00100 Helsinki, Finland.

---

Ідентифікатор: [ebm01001](#)    Ключ сортування: [013.017](#)    Тип: [EBM Guidelines](#)

---

Дата оновлення англomовного оригіналу: [2018-03-07](#)

---

Автор(и): [Leena Koulu](#)    Автор(и) попередніх версій статті: [Heli Majamaa](#)    Редактор(и): [Jukkapekka Jousimaa](#)  
Лінгвіст(и)-консультант(и) англomовної версії: [Kristian LampeMaarit Green](#)    Видавець: [Duodecim Medical Publications Ltd](#)  
Власник авторських прав: [Duodecim Medical Publications Ltd](#)

---

Навігаційні категорії  
[EBM Guidelines](#)    [Dermatology](#)

---

Ключові слова індексу  
speciality: [Dermatology](#)    mesh: [Erythema Multiforme](#)    EM    mesh: [Stevens-Johnson Syndrome](#)    mesh: [Erythema](#)  
[cockade lesion](#)    target lesion    glucocorticoids    icpc-2: [S99](#)