

Для коментарів чи іншого зворотного зв'язку заповніть форму:
[форма зворотного зв'язку щодо цієї версії настанови](#)

Версія цього документу для друку: <http://guidelines.moz.gov.ua/documents/2918?id=ebm00902&format=pdf>

Настанови на засадах доказової медицини.
Створені DUODECIM Medical Publications, Ltd.

Настанова 00902. Інтерпретація рентгенограм органів грудної клітки

Автор: Tapio Vehmas
Редактор оригінального тексту: Jukka Pekka Jousimaa
Дата останнього оновлення: 2017-09-11

Основні положення

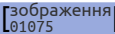
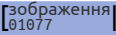
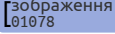
- Під час огляду зображення фонове освітлення має бути тьмяним.
- Завжди порівнюйте наявні аномалії з результатами попередніх рентгенівських знімків, якщо вони доступні.
 - Чи була аномалія вже присутня на попередніх рентгенограмах?
 - Чи залишилась вона такою ж, збільшилася чи зменшилася в розмірах?
- Інтерпретація рентгенограми органів грудної клітки не є простою. Зверніться за допомогою до радіолога, якщо це потрібно.
- Рентгенограма органів грудної клітки, що на перший погляд здається нормальною, може приховувати важку патологію, наприклад сховану за тінню серця, середостіння або діафрагми. Помилкова інтерпретація рентгенівського зображення часто пов'язана з проблемами сприйняття. Багато нормальних структур (наприклад поперечні перерізи кров'яних судин) та/або їх накладені проекції можуть також спричинити хибнопозитивні інтерпретації.
- Доза опромінення при виконанні рентгенографії органів грудної клітки досить низька (при рентгенографії у передньо-задній проекції вона становить близько 0,03 мЗв, що відповідає 3-денному природному фоновому випромінюванню, а при бічній рентгенографії - приблизно вдвічі більше).

Технічна якість рентгенівського знімка

- Паренхіму легень важко оцінити на переекспонованій (занадто темній) рентгенограмі.
- Патологію позаду серця не видно на недоекспонованій (занадто світлій) рентгенограмі.
- Рентгенограма у задньо-передній проекції повинна бути прямою (остисті відростки хребців розташовані посередині між медіальними кінцями ключиць), оскільки наприклад корені легень не можна оцінити належним чином, якщо рентгенограма була виконана у нахиленому положенні.
- Реберно-діафрагмальні синуси мають бути видимі.
- Рентгенографія, виконана в лежачому положенні, відрізняється від виконаної стоячи. Серце виглядає більшим, легеневий судинний малюнок більш виражений, а середостіння - ширше. Може бути важко або неможливо розпізнати, наприклад, рідину в плевральній порожнині або пневмоторакс.

Приклади можливих висновків

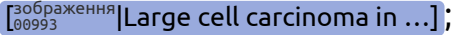
Запальні зміни

- При гострому бронхіті рентгенограма органів грудної клітки є нормальною.
- При пневмонії на рентгенограмі органів грудної клітки видно одне або більше слабо відмежованих затемнень (малюнок  Lobar pneumonia (PA view...)), або іноді - лінійні затемнення, наприклад при вірусній пневмонії.
- Туберкульозні зміни зазвичай спостерігаються на верхівках легень (малюнок  Tuberculosis in chest x-...). Також може бути видно каверни (малюнок  Tuberculous reinfection ...). Каверна з наявним в ній рівнем рідини є дуже інфікованою.
- Пневмонію може спричиняти специфічна аномалія (пухлина легень, бронхоектази, аспірація, стороннє тіло або імунологічний розлад).

Ателектаз

- Місцевий інфільтрат, обмежений однією часткою і викликаний оклюзією гілки бронха пухлиною, стороннім тілом чи в'язким слизом. Завжди повинна бути визначена його причина.
 - Дископодібні ателектази є набагато більш поширеною знахідкою, ніж звичайні. Їх клінічне значення незрозуміле (іноді навіть за цими змінами можна знайти онкопатологію).

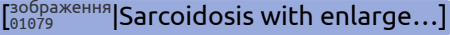
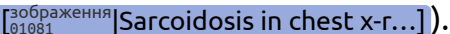
Рак легень

- Рентгенографічні дані різноманітні. Найбільш поширеними відхиленнями є затемнення (малюнок ); від 1–2 см до 10 см у діаметрі, сильно або слабо відмежовані), ателектази, одностороннє збільшення коренів або розширення середостіння, наявність плевральної рідини, руйнування кісток (зазвичай його слід шукати в ребрах).
- Якщо пухлина маленька, розташована всередині бронха або позаду середостіння чи діафрагми, рентгенограма може бути нормальною.
- Пацієнт з пневмонією у якості основного захворювання може мати рак легень. Одужання від пневмонії повинно бути підтверджене ще однією рентгенографією приблизно через 6 тижнів, за винятком пацієнтів віком до 50 років, які не палять.

Метастази в легенях

- Одне або більше округлих затемнень різного розміру. Емпіричне правило говорить, що ймовірність злоякісного новоутворення за наявності однієї округлої тіні, виявленої на рентгенограмі, становить близько 50%. Іноді на усьому легеневому полі візуалізуються множинні дрібні утворення високої щільності або лінійні посилення малюнку. Однак всі ці зміни є дуже неспецифічними.

Саркоїдоз

- Симетрично збільшені лімфовузли середостіння (малюнок ) особливо на ранній стадії. Можуть визначатися лінійні затемнення та паренхіматозні тяжі, більше у верхніх і/або середніх частинах легневих полів (малюнок ).

Хвороба Ходжкіна та інші лімфоми

- Розширення меж середостіння, збільшення коренів легень

Серцева недостатність

- Збільшені розміри серця. Ширина тіні серця у задньо-передній проекції займає більш ніж половину внутрішньої ширини грудної клітки (кардіоторакальний індекс).
 - Варіація ширини тіні серця у задньо-передній проекції зазвичай не перевищує 1,5 см в однієї особи. Емпіричне правило говорить, що збільшення ширини тіні серця більш ніж на 1,5–2 см порівняно з попередніми даними є ненормальним і може свідчити про серцеву недостатність або наявність рідини в порожнині перикарду.
 - Якщо об'єм серця, виміряний за знімками у задньо-передній та бічній проекціях, пропорційно до площі поверхні тіла перевищує 500 мл/м² у чоловіків та 450 мл/м² у жінок, то він вважається патологічним. Ці обмеження, однак, не обов'язково стосуються, наприклад, спортсменів.
 - Для визначення об'єму серця перемножте між собою значення трьох осей серця (довжину, ширину, товщину; не включайте перикардіальний жир!), а потім помножте результат ще на 0,42, якщо відстань, з якої виконувався знімок, становить 1,5 м, і на 0,44, якщо ця відстань - 2 м. Площа поверхні тіла може бути приблизно оцінена за такою формулою: зріст пацієнта в метрах мінус 0,60 (1,xx-0,60) + маса в кілограмах, поділена на 100 (0,xx). Наприклад для людини зростом 1,78 м і вагою 75 кг результат становить 1,18 + 0,75 = 1,93 м².
 - Площу поверхні тіла також можна оцінити за формулою Мостеллера: див. калькулятор ППТ [програма 00013] Body surface area (BSA) ...].
- При помірній лівошлуночкової недостатності вени верхньої половини тіла збільшені. Провести оцінку помірної лівошлуночкової недостатності складно.


- При інтерстиційному набряку (малюнок [Зображення 01082] Interstitial oedema in t...) судинний малюнок є сплутаним, стає чітко видно міжчасткові проміжки, горизонтальні лінії довжиною 1-2 см (лінії Керлі) і наявність плеврального випоту (як правило, спочатку з правого боку).
- Альвеолярний набряк проявляється слабо відмежованими плямистими інфільтратами.
- У пацієнтів з емфіземою знахідки можуть бути нетиповими і нагадувати пневмонію.

Плевральний випіт

- Реберно-діафрагмальні синуси зазвичай, але не завжди, є заокругленими. Якщо кількість рідини невелика, то задній реберно-діафрагмальний синус стає заокругленим першим. За підозри на плевральний випіт найкраще діагностувати його за допомогою ультразвуку. Якщо ультразвукова діагностика недоступна, то вільну рідину можна побачити при виконанні рентгенографії у бічній проекції в положенні лежачи (пацієнт лежить на тому боці, в якому підозрюють наявність рідини) з горизонтальним напрямком променів: рідина виглядає як шар між легенею і стінкою грудної клітки (транслатеральна проекція). При диференційній діагностиці слід враховувати наявність адгезій в синусі.

Доброякісні ураження плеври

- Можуть бути пов'язані із внутрішнім (фіброз вісцеральної плеври) або зовнішнім плевральним листком (бляшки парієтальної плеври).
 - Перші часто пов'язано з адгезованими, заокругленими синусами та поздовжніми смугами адгезії. Другі є більш локальними, часто у вигляді з'єднаних із плеврою кальцифікованих випинань.
 - Обидва види зустрічаються у кількох відсотків осіб із загальної популяції. Поширеність вища серед чоловіків і зростає з віком.
- Зокрема бляшки парієтальної плеври нерідко є результатом професійного впливу азбесту [Настанова 00139] Хвороби, спричинені впли..., а у випадку, коли вони є двосторонніми, їх слід реєструвати як професійне захворювання.

- При диференційній діагностиці варто враховувати точки прикріплення реберних м'язів, жирову тканину поза межами плеври та злоякісні новоутворення плеври (метастази; мезотеліому, див. малюнок  [Mesothelioma of the pleu...]).

Спонтанний пневмоторакс

- Між легенею та стінкою грудної клітки видно повітря (темна ділянка без легеневих структур). Легеня може бути повністю колабована. У незрозумілій ситуації додаткову інформацію можна отримати за допомогою експіраторної рентгенографії органів грудної клітки.
- Іноді тиск у плевральній порожнині перевищує атмосферний (напружений пневмоторакс). Середостіння зміщується в протилежний бік. Напружений пневмоторакс необхідно негайно ліквідувати за допомогою пункції або відсмоктування повітря з плевральної порожнини.

Інші затемнення в легенях

- Затемнення в легенях виявляються при багатьох захворюваннях (еозинофільна пневмонія, алергічний альвеоліт (такий як при "легені фермера") і фіброзуючий альвеоліт).
- *Поодинокі округлі затемнення слід трактувати як злоякісні, доки не доведено протилежне. Якщо протягом двох років округле затемнення залишається незмінним, то його можна вважати доброякісним.*

Тромбоемболія легеневої артерії

- Навіть масивні легеневі емболії можуть не викликати появи аномальних змін на рентгенограмі органів грудної клітки, а випадкові знахідки часто є нетиповими. Основою первинного діагнозу є клінічна картина.
- Основним подальшим рентгенологічним дослідженням є контрастне КТ-сканування, в особливих випадках (якщо протипоказані контрастні матеріали) - радіоізотопне сканування легень або (магнітно-резонансна) легенева ангіографія.

Артеріальні кальцифікації

- Необхідно помічати артеріальні кальцифікації, що можуть бути виявлені на рентгенограмах органів грудної клітини. Наприклад кальцифікація аорти безсумнівно збільшує ризик серцево-судинної смерті незалежно від інших факторів ризику.

Пов'язані ресурси

- Інтернет-ресурси [ПОВ'ЯЗАНІ 00444] [\[Chest x-ray interpretati...\]](#)

Джерела інформації

R1. Zitting AJ. Prevalence of radiographic small lung opacities and pleural abnormalities in a representative adult population sample. Chest 1995 Jan;107(1):126-31. [PubMedID|7813263]

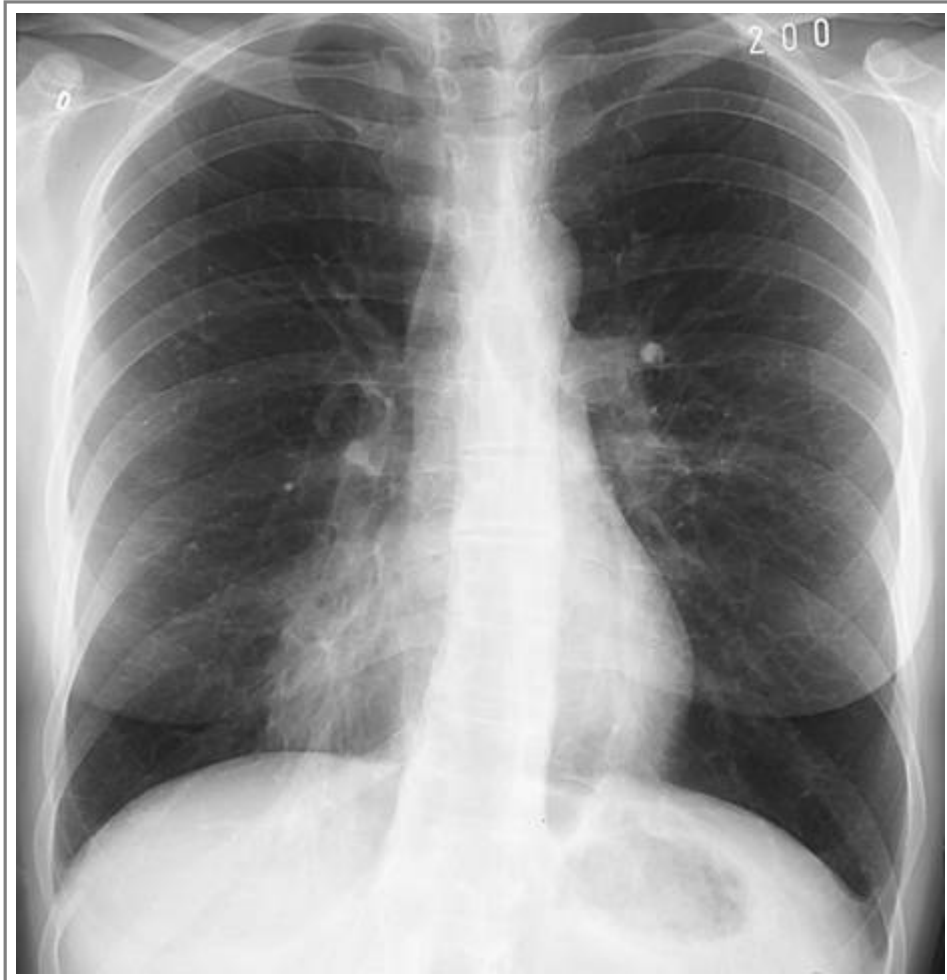R2. Witteman JC, Kok FJ, van Saase JL, Valkenburg HA. Aortic calcification as a predictor of cardiovascular mortality. Lancet 1986 Nov 15;2(8516):1120-2. [PubMedID|2877272]

Настанови

- [Настанова 00139](#). Хвороби, спричинені впливом азбесту.

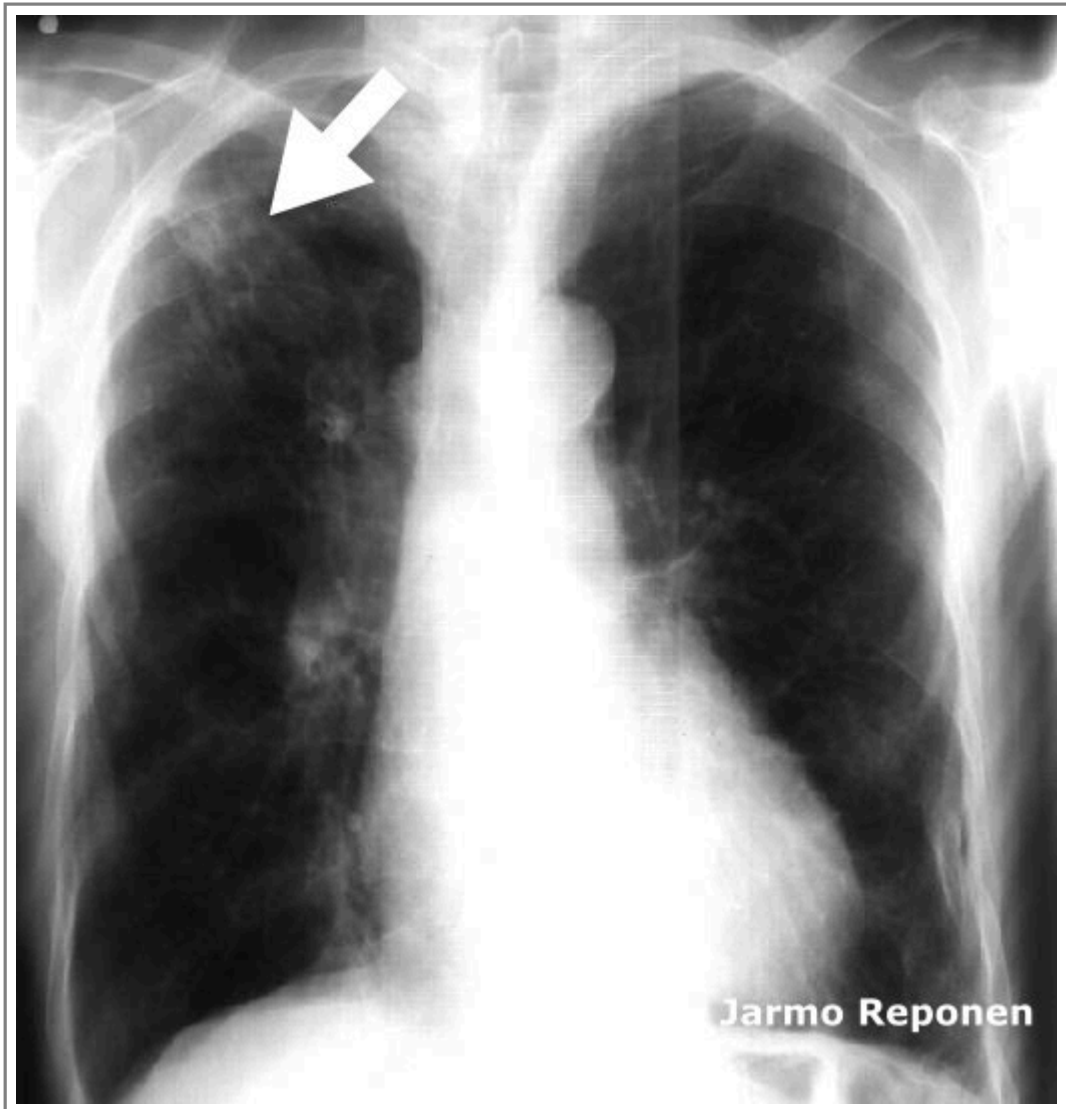
Зображення

- [Зображення 01075](#). Lobar pneumonia (PA view).



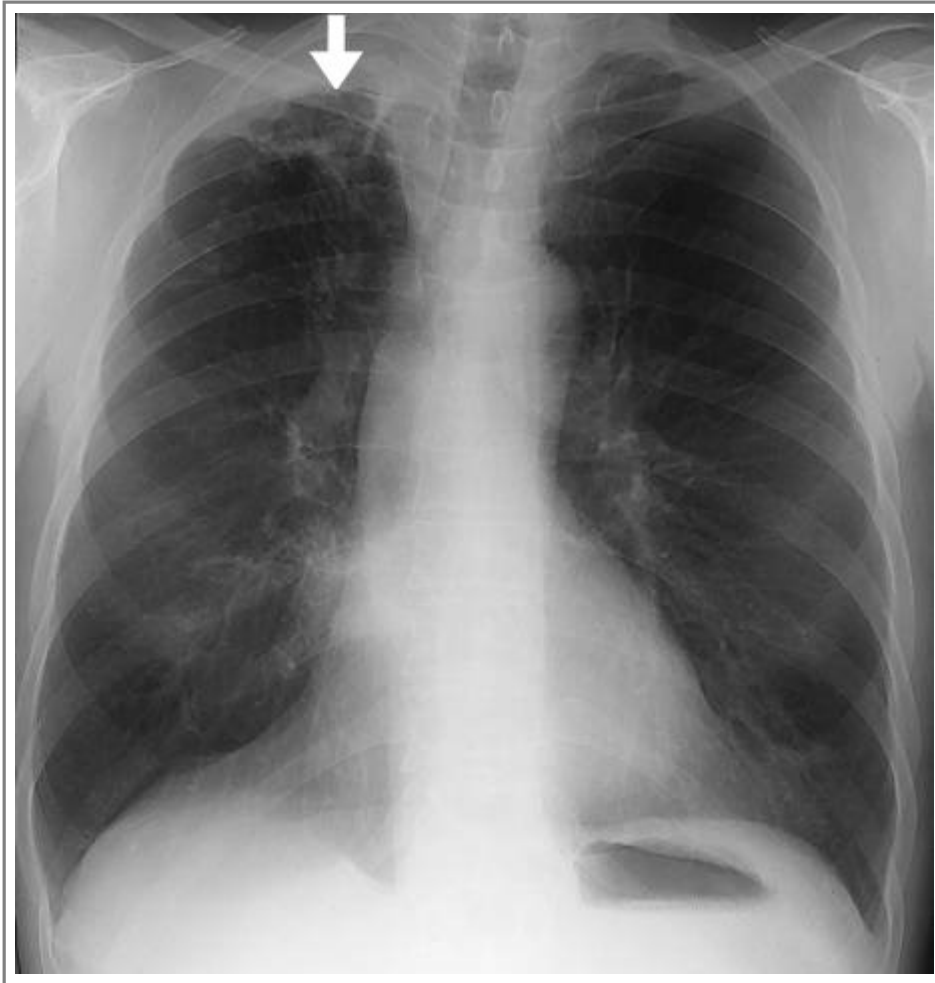
Автори та власники авторських прав: Duodecim Medical Publications Ltd

- [Зображення 01077](#). Tuberculosis in chest x-ray.



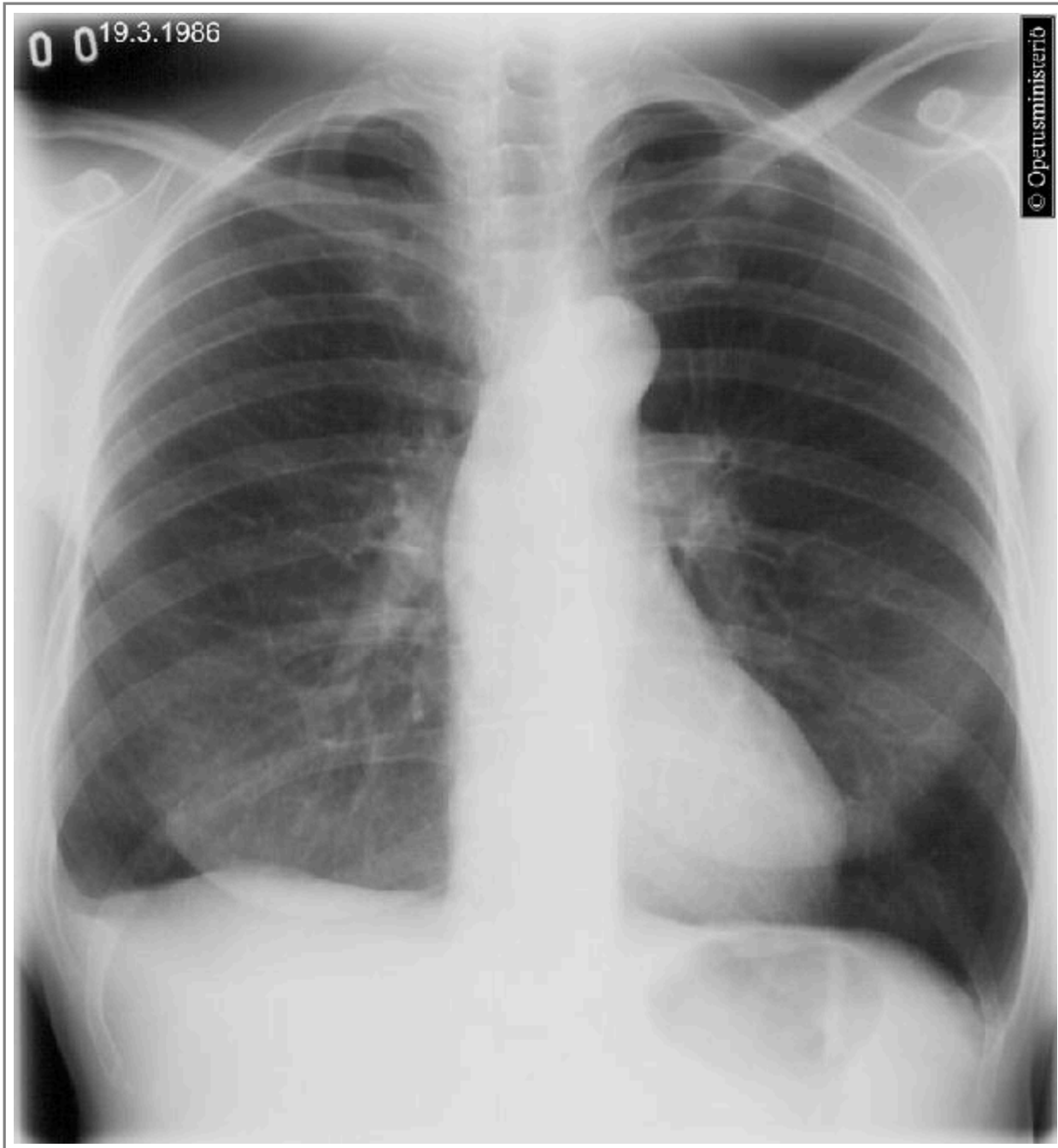
Автори та власники авторських прав: Jarmo Reponen Duodecim Medical Publications Ltd

- [Зображення 01078](#). Tuberculous reinfection in the apex of the right lung.



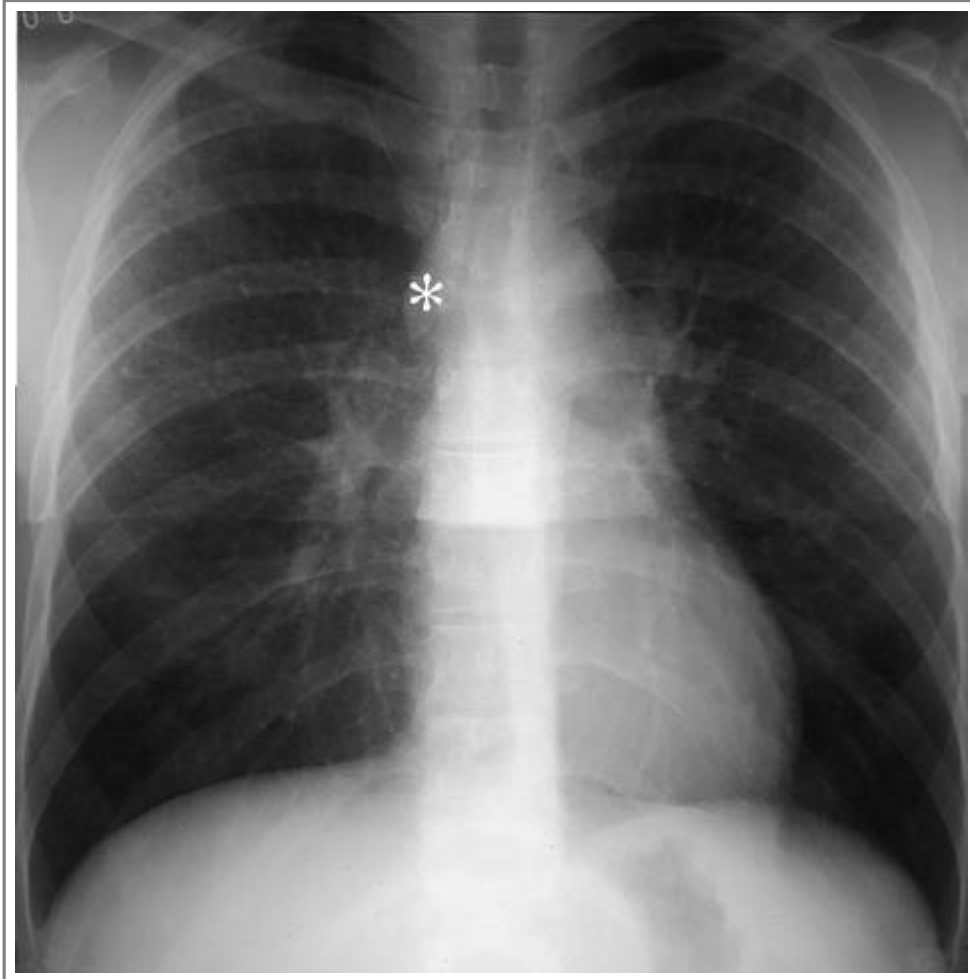
Автори та власники авторських прав: Duodecim Medical Publications Ltd

- [Зображення 00993](#). Large cell carcinoma in the upper lobe of the left lung.



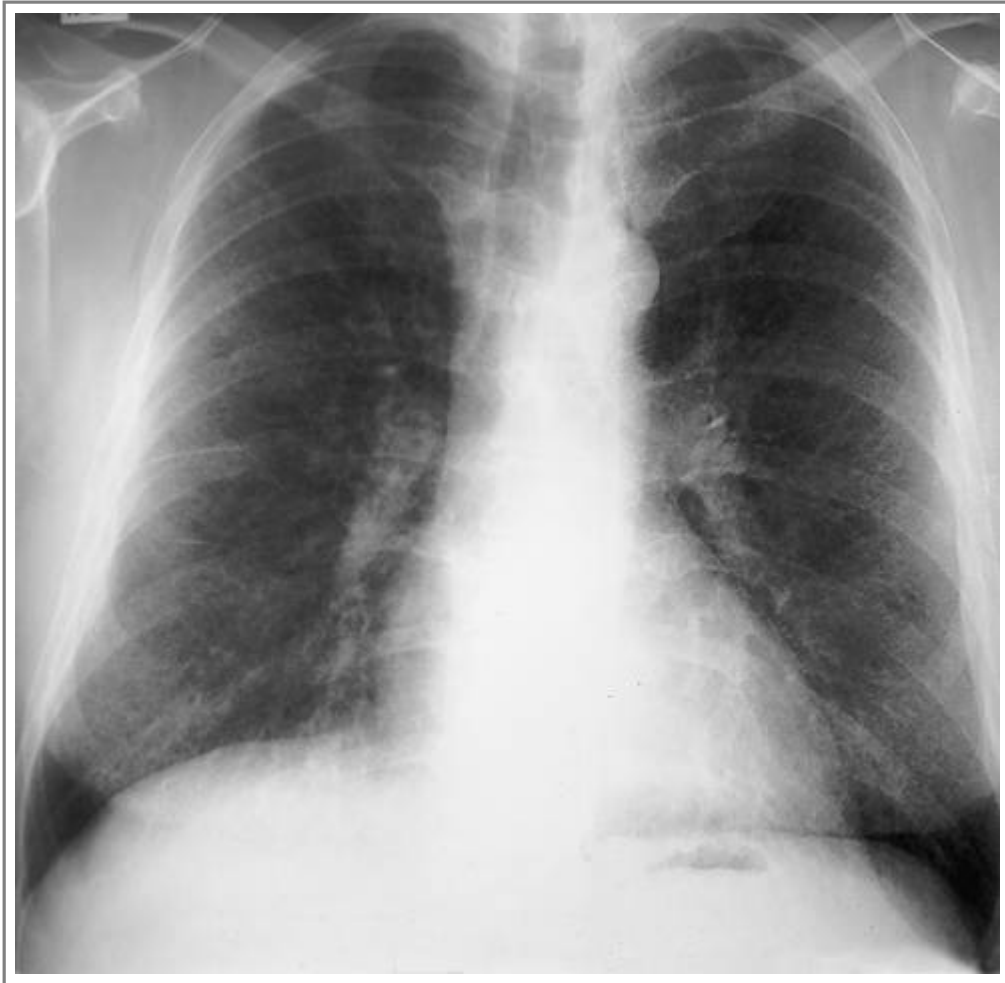
Автори та власники авторських прав: Medimage / University of Turku
Duodecim Medical Publications Ltd

- [Зображення 01079](#). Sarcoidosis with enlarged lymph nodes in chest x-ray (PA view).



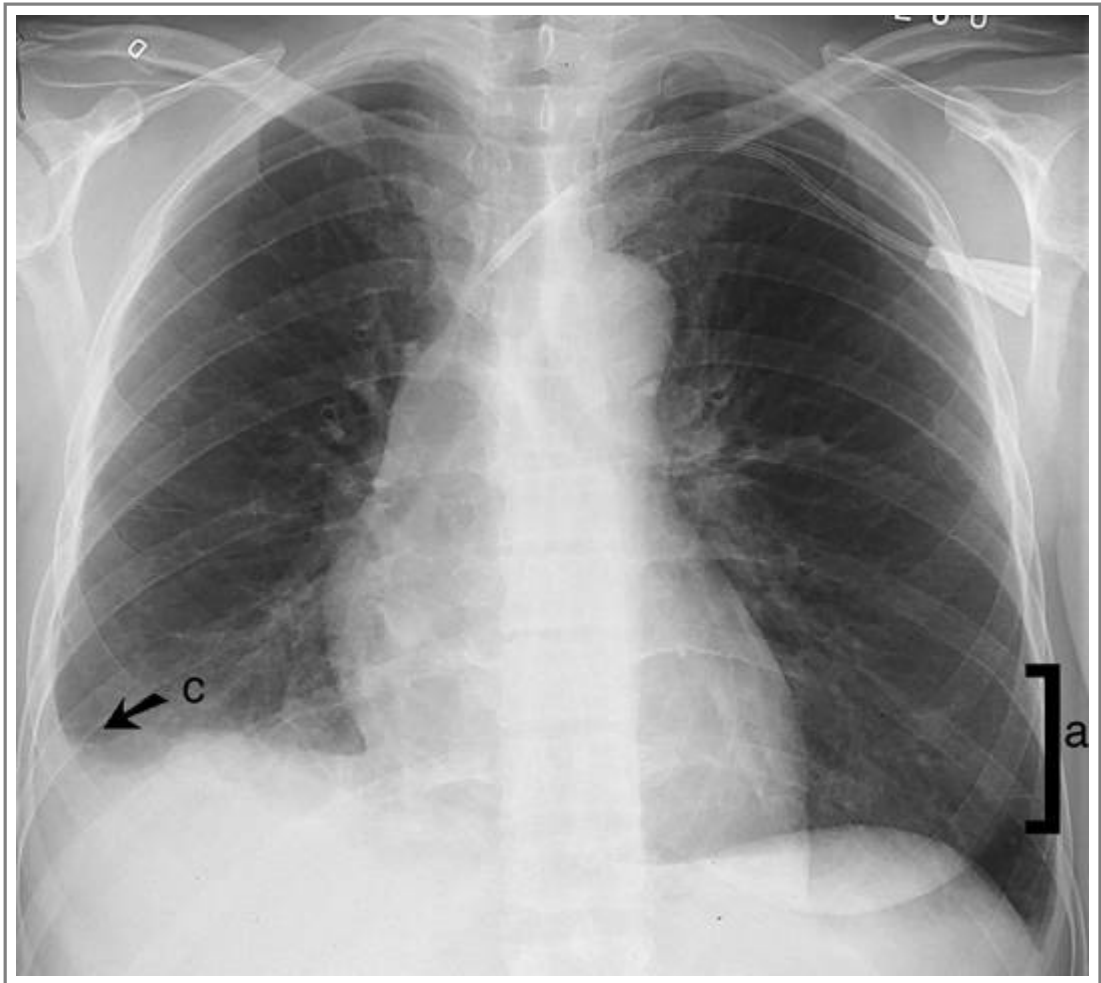
Автори та власники авторських прав: Duodecim Medical Publications Ltd

- [Зображення 01081](#). Sarcoidosis in chest x-ray.



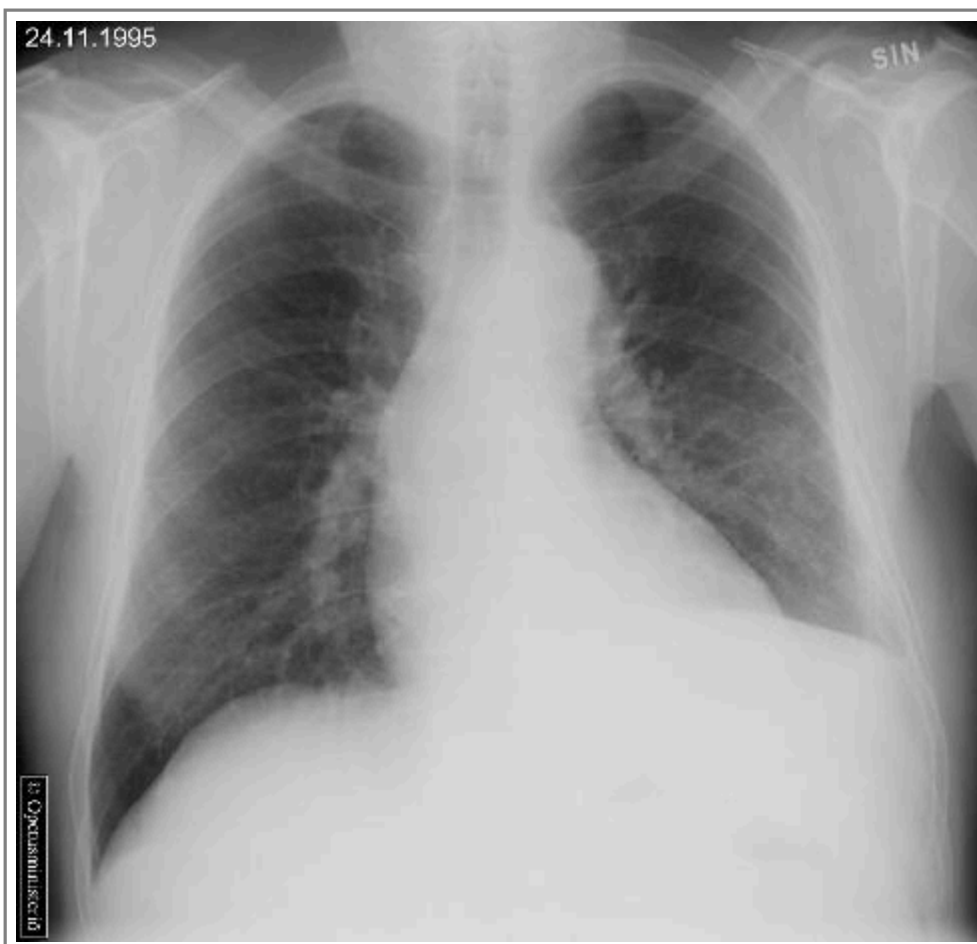Автори та власники авторських прав: Duodecim Medical Publications Ltd

- [Зображення 01082](#). Interstitial oedema in the lungs (PA view).



Автори та власники авторських прав: Duodecim Medical Publications Ltd

- [Зображення 01084](#). Mesothelioma of the pleura (PA view).



Автори та власники авторських прав: Medimage / University of Turku
Duodecim Medical Publications Ltd

Калькулятори й анкети

- [Програма 00013](#). Body surface area (BSA) calculator.

Авторські права на оригінальні тексти належать Duodecim Medical Publications, Ltd.
Авторські права на додані коментарі експертів належать МОЗ України.
Published by arrangement with Duodecim Medical Publications Ltd., an imprint of Duodecim Medical Publications Ltd., Kaivokatu 10A, 00100 Helsinki, Finland.

Ідентифікатор: ebm00902 Ключ сортування: 042.001 Тип: EBM Guidelines

Дата оновлення англomовного оригіналу: 2017-09-11

Автор(и): Tapio Vehmas Автор(и) попередніх версій статті: Ossi Korhola Редактор(и): Jukka Pekka Jousimaa
Лінгвіст(и)-консультант(и) англomовної версії: Kristian Lampe Видавець: Duodecim Medical Publications Ltd
Власник авторських прав: Duodecim Medical Publications Ltd

Навігаційні категорії
EBM Guidelines Radiology Pulmonary diseases Internal medicine Cardiology

Ключові слова індексу

mesh: Radiography mesh: Pneumonia mesh: hilus mesh: Atelectasis mesh: Hodgkin Disease mesh: Pneumothorax
mesh: Pulmonary Embolism mesh: Pleural Effusion mesh: Lymphoma mesh: Radiography, Thoracic
mesh: pulmonary opacity mesh: pulmonary metastasis mesh: Tuberculosis, Pulmonary mesh: tension pneumothorax
mesh: Heart Failure, Congestive mesh: pneumothorax, spontaneous mesh: Sarcoidosis mesh: Mediastinum icpc-2: A91
speciality: Cardiology speciality: Internal medicine speciality: Pulmonary diseases speciality: Radiology