

Для коментарів чи іншого зворотного зв'язку заповніть форму:
[форма зворотного зв'язку щодо цієї версії настанови](#)

Версія цього документу для друку: <http://guidelines.moz.gov.ua/documents/2918?id=ebm00810&format=pdf>

Настанови на засадах доказової медицини.
Створені DUODECIM Medical Publications, Ltd.

Настанова 00810. Біль навколо очей

Автор: Editors

Редактор оригінального тексту: Martti Teikari

Дата останнього оновлення: 2017-09-25

Основні відомості

- Біль може іррадіювати у ділянку очей від багатьох структур обличчя, голови й шиї.
- Діагноз часто ґрунтується лише на анамнезі, тобто на природі й локалізації болю (зображення [\[зображення|Топографія болю навколо очей...\]](#)). Ретельний збір анамнезу формує основу для визначення причини болю.
- Необхідно розпізнати причини гострого болю в очах, що потребує негайного лікування; див. [\[настанова|Почервоніння очей та сль...\]](#).

Основні причини

Первинні головні болі

- Мігреневий головний біль часто іррадіює за око або збоку ока. Також напад мігрені може початися в очній ділянці або за оком. Див. також [\[настанова|Мігрень\]](#).
- Головний біль напруги пов'язаний з напруженням м'язів або болем у ділянці шиї. Він концентрується на скронях та часто з одного боку чи з обох боків у ділянці очей, часто проявляється у вигляді відчуття стискання обручем Див. [\[настанова|Головний біль напруги\]](#).

- Наступоподібний головний біль або невралгія Хортон
[настанова 00793 | Кластерний головний біль...] спричиняє надзвичайно тяжкий, часто прострільюючий односторонній біль у ділянці очей. Виходячи з назви, біль виникає у формі рецидивуючих нападів або кластерами.

Біль у м'язах шиї та плечей

- Див. також [настанова 00791 | Головний біль напруги] [настанова 00398 | Біль у ділянці шиї та пл...]
- Біль у глибоких м'язах шиї іррадіює до латеральної сторони ока (зображення [зображення 00530 | Topography of pain aroun...]).
- Стягнутість та біль у поверхневих м'язах шиї та трапецієподібному м'язі іррадіюють у скроневу ділянку.
- Стягнутість та біль у грудинно-ключично-соскоподібному м'язі може іррадіювати у ділянку брів.

Інші неврологічні причини

- Невралгія трійчастого нерва може виникати в ділянці його очної гілки [настанова 00790 | Невралгія трійчастого не...].
- Також в ділянці очей може виникати атиповий лицевий біль [настанова 00790 | Невралгія трійчастого не...].
 - Якщо біль несумісний з будь-якими іншими етіологічними чинниками, його причина часто залишається невизначеною.
- Нейропатичний біль
 - Може бути наслідком хірургічної маніпуляції, наприклад — ушкодження надочноямкового нерва при трепанації лобного синусу
 - Невралгія може розвиватися як наслідок очної інфекції герпес зостер

Скроневий артеріїт

- Необхідно мати на увазі як можливий чинник скроневого болю, зокрема у старших жінок [настанова 00789 | Скроневий (гігантоклітин...)].
- Інші симптоми, що виникають одночасно, такі як візуальні порушення, чутливість шкіри у скроневій ділянці, біль при жуванні або загальні симптоми допоможуть діагностувати захворювання.

Офтальмологічні чинники

- Гостра закритокутова глаукома [настанова 00829 |Глаукома]
- Герпетичний кератит [настанова 00017 |Оперізуючий герпес] та інші типи кератиту
- Іридоцикліт [настанова 00836 |Іридоцикліт (ірит)]
- Синдром Толоси — Ханта (запальний процес у орбіті) спричиняє гострий біль в ділянці ока.

Причини, що походять з синусів

- Хвороби придаткових пазух носа, переважно хронічні запалення; див. також [настанова 00871 |Хронічний синусит]
- Рідше причинами виступають інвертовані папіломи та пухлини синусів

Зміни прикусу

- Біль, що іррадіює в ділянку ока, може бути спричинений через патологію прикусу або бути відображенням стану жувальних м'язів. У дорослих також можуть виникати зміни прикусу.
- Якщо після останньої перевірки прикусу пройшло багато часу, рекомендовано провести стоматологічний огляд.

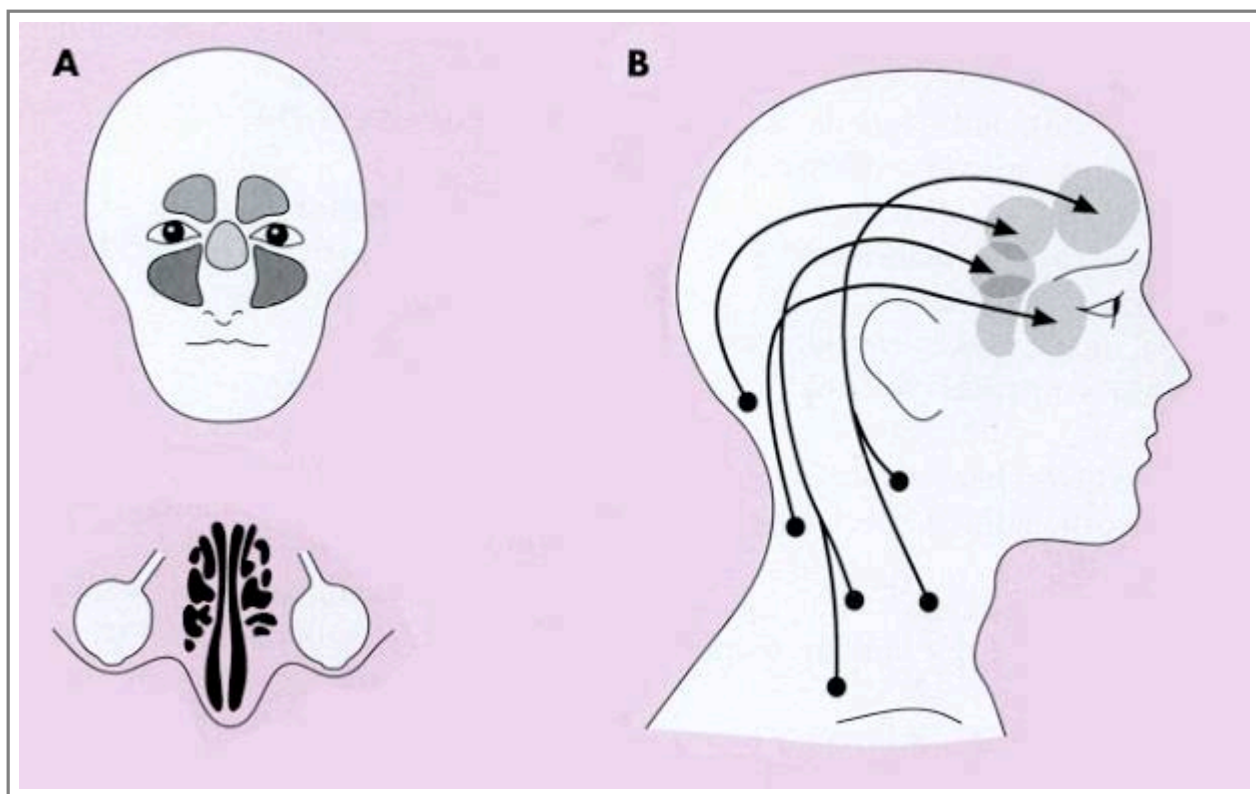
Настанови

- [Настанова 00808](#). Почервоніння очей та слезотеча.
- [Настанова 00792](#). Мігрень.
- [Настанова 00791](#). Головний біль напруги.
- [Настанова 00793](#). Кластерний головний біль (синдром Хортон).
- [Настанова 00398](#). Біль у ділянці шиї та плечового суглоба.
- [Настанова 00790](#). Невралгія трійчастого нерва та інші види лицевого болю.
- [Настанова 00789](#). Скроневий (гігантоклітинний) артеріїт.
- [Настанова 00829](#). Глаукома.
- [Настанова 00017](#). Оперізуючий герпес.
- [Настанова 00836](#). Іридоцикліт (ірит).

- [Настанова 00871](#). Хронічний синусит.

Зображення

- [Зображення 00530](#). Topography of pain around the eye.



Автори та власники авторських прав: Duodecim Medical Publications Ltd Kustannus Oy Duodecim

Авторські права на оригінальні тексти належать Duodecim Medical Publications, Ltd.

Авторські права на додані коментарі експертів належать МОЗ України.

Published by arrangement with Duodecim Medical Publications Ltd., an imprint of Duodecim Medical Publications Ltd., Kaivokatu 10A, 00100 Helsinki, Finland.

Ідентифікатор: [ebm00810](#) Ключ сортування: [037.007](#) Тип: [EBM Guidelines](#)

Дата оновлення англomовного оригіналу: [2017-09-25](#)

Автор(и): [Editors](#) Автор(и) попередніх версій статті: Редактор(и): [Martti Teikari](#)
Видавець: [Duodecim Medical Publications Ltd](#) Власник авторських прав: [Duodecim Medical Publications Ltd](#)

Навігаційні категорії

[EBM Guidelines](#) [Internal medicine](#) [Neurology](#) [Physical medicine](#) [Otorhinolaryngology](#) [Dental medicine](#)
[Ophthalmology](#)

Ключові слова індексу

mesh: [Sore eye](#) mesh: [Eye pain](#) Eye Pain speciality: [Ophthalmology](#) mesh: [Dental Occlusion](#) mesh: [Headache](#)
mesh: [Sinusitis](#) icpc-2: [F01](#) icpc-2: [F13](#) icpc-2: [F16](#)