

Для коментарів чи іншого зворотного зв'язку заповніть форму:  
[форма зворотного зв'язку щодо цієї версії настанови](#)

Версія цього документу для друку: <http://guidelines.moz.gov.ua/documents/2918?id=ebm00540&format=pdf>

Настанови на засадах доказової медицини.  
Створені DUODECIM Medical Publications, Ltd.

# Настанова 00540. Клінічне обстеження грудних залоз: потовщення, біль і доброякісні зміни

*Коментар експерта.* В Україні наявні медико-технологічні документи за темою Рак молочної залози <http://mtd.dec.gov.ua/index.php/uk/haluzevi-standarty-ta-klinichni-nastanovy/item/45-rak-molochnoi-zalozy>

Автор: Ulla Puistola

Редактор оригінального тексту: Heidi Alenius

Дата останнього оновлення: 2017-08-09

## Основні положення

- Усі потовщення, що пальпуються, і підозрілі візуальні зміни повинні бути додатково обстежені.
- У випадку дослідження утворень, що пальпуються, використовується потрійний діагностичний підхід: клінічне обстеження, візуалізація та голкова біопсія (цитологічна/гістологічна).
- Доброякісні зміни грудних залоз бувають не рідко; фіброзно-кістозні зміни виявляються у кожній четвертій жінки у фертильному віці.
- Фіброзно-кістозні зміни не асоціюються з підвищеним ризиком раку грудної залози.
- Ризик раку грудної залози певною мірою збільшується у разі рентгенологічно щільної тканини грудної залози.
- Ризик раку грудної залози в 1,5–2,0 рази вищий у разі протокової гіперплазії, лобулярної гіперплазії (без атипії), склерозуючому аденозі, дифузному папіломатозі, складній фіброаденомі та змінах радіального рубця.

## Клінічне обстеження

- Оптимальний час для обстеження це близько 10 днів після менструації, коли біль і набряк, викликані гормональними змінами, є найнижчими. Симптоматичні пацієнтки повинні бути обстежені незалежно від фази менструального циклу.
- Візуально обстежте грудні залози, коли пацієнтка сидить, спочатку з руками з боків, а потім за головою. Примітка
  - можлива асиметрія
  - шкіра: висип, грубість, індурації, синці, виразки і зтягування або втягування тканини грудної залози або соска.
- Пальпуйте груди, коли пацієнтка лежить з однією рукою, витягнутою збоку або над головою.
  - Дослідіть всю область грудних залоз, бажано завжди дотримуючись тієї ж послідовності.
  - Спочатку пальпують тканини грудних залоз квадрант за квадрантом кінчиками пальців/подушечками пальців.
  - Продовжуйте пальпувати кожну область грудних залоз, використовуючи кругові рухи і застосовуючи легкий тиск на стінку грудної клітки, тепер використовуючи всю довжину пальців. Зверніть особливу увагу на будь-які області можливого потовщення. Зверніть увагу на те, чи ця область болюча, чи вона стискається, як очікувалося, чи вона м'яка або щільна і, чи вона рухлива по відношенню до навколишніх тканин.
  - Зверніть увагу на будь-які виділення з соска. Якщо пацієнтка повідомляє щодо виділення з соска, пальпуйте і м'яко стискайте сосок, щоб встановити, чи виділення одностороннє чи двостороннє [Настанова 00541 | Виділення із сосків і ма...].
- Під час обстеження пахви підтримуйте руку пацієнтки, щоб усунути будь-яке напруження м'язів, що може перешкоджати обстеженню пахвових лімфатичних вузлів. Пальпуйте пахвові западини обережно, відчуваючи стінки грудної клітки. Особливо досліджують надключичні ямки.


## Подальше вивчення

- У випадку дослідження утворень, що пальпуються, використовується так званий потрійний діагностичний підхід: огляд і пальпація, візуалізація і цитологічне або гістологічне дослідження зразка голкової біопсії.
- Усі потовщення, які пальпуються, і підозрілі візуальні зміни (ретракція, зміни шкіри) повинні бути перевірені методом мамографії та ультразвуковим дослідженням. Необхідно проводити тонкоголкову біопсію або товстоголкуву біопсію згідно показань. Якщо етіологію неможливо визначити, усе потовщення слід видалити хірургічно.
  - Якщо перед менструальним циклом відзначають болючість і масу з погано визначеними краями, варто знову провести обстеження грудних залоз після менструації і, якщо результати залишаються аномальними, направте пацієнтку для подальших досліджень.
- Мамографічний скринінг: див. [\[Настанова 00334 | Політика громадської охо...\]](#).

## Візуалізація

- Мамографія - це обстеження вибору.
  - Аномальні зміни шкіри, аномалії, відзначені у разі пальпації, болючість або виділення з соска
- Ультразвукове дослідження застосовують у поєднанні з мамографією для діагностики та допомоги в заборі зразків.
  - Якщо від попереднього мамографічного обстеження минуло менше 6 місяців, а ультразвук вважається придатним для дослідження конкретної зміни, його можна використовувати замість мамографії.
- Магнітно-резонансна томографія (МРТ) грудних залоз використовується в якості додаткового та специфічного дослідження в особливих випадках.
- Дуктографія
  - Серозні або кров'яністі виділення [\[Настанова 00541 | Виділення із сосків і ма...\]](#).

## Зразки

- Необхідні візуалізаційні дослідження проводяться до взяття проб, оскільки кровотеча, викликана пункцією, може ускладнювати інтерпретацію мамографічних зображень.
- Зразки біопсії отримують за допомогою тонкої або товстої голки під контролем ультразвуку або мамографії.
- Товстоголкова біопсія забезпечує кращу точність, а також забезпечує інформацію щодо інвазивності раку.
- Тонкоголкова біопсія підходить для дослідження рідинних кіст.
- Біопсія кальцифікованих уражень, в основному, виконується за допомогою стереотаксичної техніки під контролем мамографії.
- Якщо потрібна діагностика не дає повного підтвердження доброякісного характеру ураження, вся уражена ділянка видаляється.
- Маркувальна втулка на проводі або кольорове маркування можуть використовуватися для того, щоб видалити всю підозрілу ділянку. Кольорове маркування використовується для хірургічного висічення протоку, з якого є виділення.
- Біопсія може бути взята з інших уражень шкіри, а не з тих, що розташовані в соску або ареолі (можлива хвороба Педжета; рисунок  [Mammary Paget's disease]) але не раніше, ніж проводять візуалізацію грудної залози. Рентгенолог часто виконує пункційну біопсію у зв'язку даними візуалізації.

## Доброякісні зміни грудних залоз

### Типовий різновид

- Грудні залози рідко повністю симетричні. Навіть досить значна різниця розмірів може розглядатися, як типовий варіант. Одна грудна залоза може бути рудиментарною або повністю відсутня.
- Може бути кілька грудних залоз. Зайві соски або додаткові тканини грудної залози в пахвовій області є досить поширеним (і не вимагають подальшого контролю).

## Фіброзно-кістозні зміни

- Фіброзно-кістозні зміни залози знаходять приблизно у 25% жінок –з менструаціями і у половини жінок у періменопаузі. Кісти або епітеліальна гіперплазія можуть утворюватися в каналах грудних залоз, що призводять до фіброзу.
- Характерні симптоми включають болючість, біль і набряк за 1–2 тижні до менструації.
- Розрізняють три основні типи змін: кістозні зміни, протокова гіперплазія і реакції сполучної тканини.
- Кісти, як правило, діаметром 1–2 мм, але в одному випадку з трьох вони можуть розвиватися до 2–3 см в розмірі і ставати болючими. Розмір може змінюватися залежно від менструального циклу.
- Ектазія протоків грудної залози
  - Зазвичай безсимптомне випадкове виявлення у жінки в менопаузі.
  - Іноді запалення навколо розширеного молочного протоку викликає фіброз і рубцеву грудку, а сосок може втягуватися.
  - Водянисті або кров'янисті виділення з соска.
- Епітеліальна гіперплазія може призвести до утворення фіброзного болючого вузла грудної залози.
  - Гіперпластичні зміни асоціюються з підвищеним ризиком розвитку злоякісних новоутворень, особливо якщо у пацієнтки є сімейний анамнез раку грудної залози (до 10-кратного підвищення ризику), гіперплазія частково кальцинована або голкова біопсія показує долькову гіперплазію.

## Фіброаденома

- У 10% жінок, найчастіше зустрічається у молодих жінок
- Зазвичай гладка маса, яка є рухомою відносно сусідніх структур і не болюча (розмір не змінюється залежно від менструального циклу)
- Зміни добре видно, межі визначають при мамографії та на гіперехогенному УЗД.

## Ліпома

- М'яка, не болюча, досить рухлива відносно навколишніх тканин.

- Зазвичай, виникає у віці приблизно 45 років.
- Щільність у випадку мамографії відповідає щільності навколишньої жирової тканини.

### **Внутрішньопротокова папілома**

- Гіперпластичні зміни в 75% випадків пов'язані з виділенням з сосків
- Не пальпується
- Може бути одиночною або множинною; в останньому випадку використовується термін папіломатоз.
- Папіломатоз асоціюється з ризиком малігнізації, поодинокі ураження рідкісні.

### **Філоїдна пухлина**

- Велике ураження такого ж типу, як і фіброаденома
- Погано визначені межі
- Голкова біопсія буде показувати гіперклітинні строми.
- Може бути доброякісною, граничною або злоякісною.
- Лікується хірургічним видаленням

### **Жировий некроз**

- Може виникати за попередньою травмою, запаленням або хірургічною процедурою.
- Процес може нагадувати злоякісність.
- Область жирового некрозу нерівна і болюча при пальпації. Індурація, прикріплення до оточуючих тканин і ретракція шкіри також можуть бути наявні.
- З часом будуть формуватися відкладення кальцію на місці жирового некрозу.

### **Масталгія (мастодинія, біль у грудях)**

- Масталгія може бути односторонньою або двосторонньою, циклічною (близько 70%) або безперервною (близько 25%). У більш ніж 5% випадків масталгія виявляється хондрокостального походження в ділянці грудної залози.

- Масталгія, що асоціюється з раком грудної залози, є односторонньою і зазвичай тривалою.
- У 5% випадків біль є єдиною ознакою раку.

## Дослідження

- Ретельний анамнез
- Клінічне обстеження грудних залоз
- Мамографія та ультразвукове дослідження, якщо показано

## Лікування

- Якщо пухлина не виявлена, більшість пацієнтів будуть задоволені, знаючи, що утворення є доброякісним.
- Після консультації спеціаліста бромкриптин 2,5 мг/день починаючи з 14-го дня менструального циклу можна спробувати у рідкісних випадках.

## Пов'язані ресурси

- Інші резюме доказів [пов'язані 00044] Clinical breast examinat...]
- Література [пов'язані 00044] Clinical breast examinat...]

## Джерела інформації

R3. Dupont WD, Parl FF, Hartmann WH, Brinton LA, Winfield AC, Worrell JA, Schuyler PA, Plummer WD. Breast cancer risk associated with proliferative breast disease and atypical hyperplasia. Cancer 1993 Feb 15;71(4):1258-65. [PubMedID|8435803]

R4. Santen RJ. Benign breast disease in women. In: De Groot LJ et al (Eds.). Endotext [Internet]. South Dartmouth (MA): MDText.com, Inc.; Feb 22, 2014 [веб|http://www.ncbi.nlm.nih....]

R5. Onstad M, Stuckey A. Benign breast disorders. Obstet Gynecol Clin North Am 2013;40(3):459-73.

R6. Guray M, Sahin AA. Benign breast diseases: classification, diagnosis, and management. Oncologist 2006;11(5):435-49.

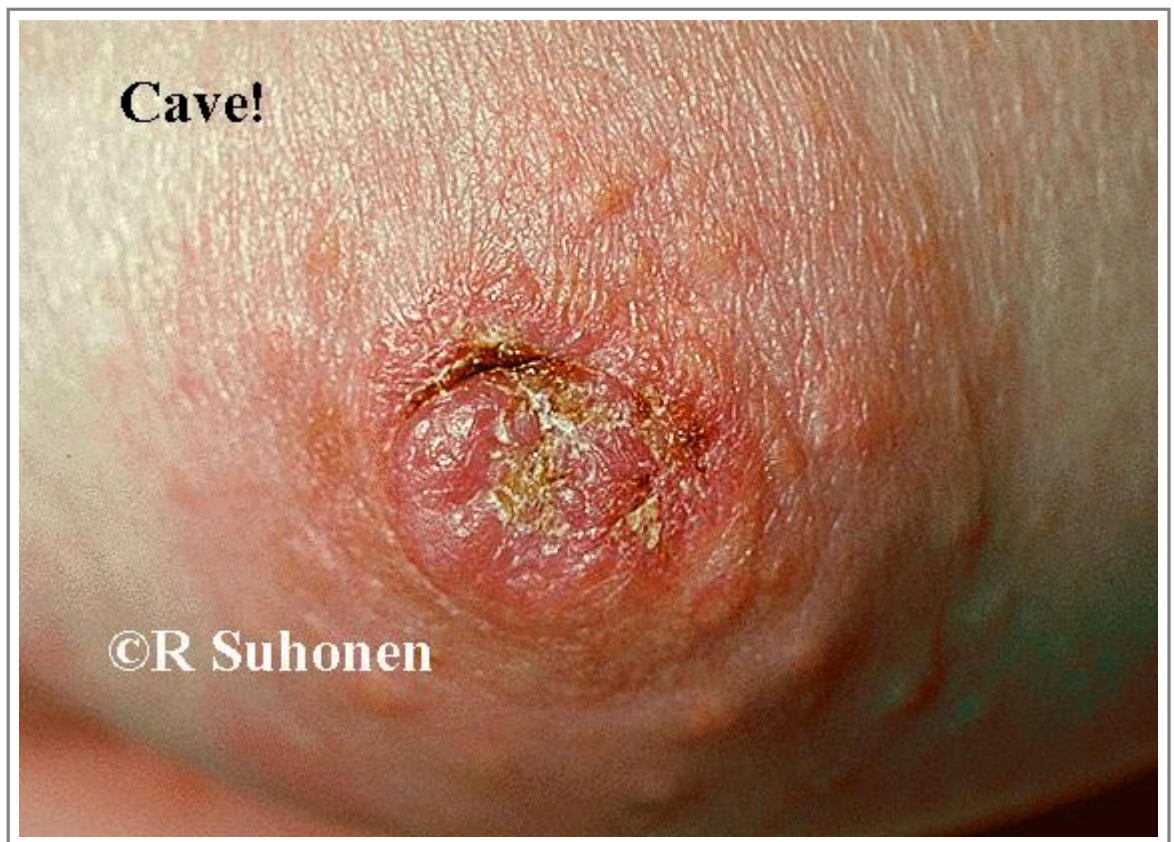R7. Lehman CD, Lee AY, Lee CI. Imaging management of palpable breast abnormalities. AJR Am J Roentgenol 2014;203(5):1142-53.

## Настанови

- [Настанова 00541](#). Виділення із сосків і мастити у жінок, які не годують грудьми (нелактаційні мастити).
- [Настанова 00334](#). Політика громадської охорони здоров'я щодо скринінгу на онкологічні захворювання.

## Зображення

- [Зображення 00606](#). Mammary Paget's disease.



Автори та власники авторських прав: Raimo Suhonen Duodecim Medical Publications Ltd

Авторські права на оригінальні тексти належать Duodecim Medical Publications, Ltd.  
Авторські права на додані коментарі експертів належать МОЗ України.  
Published by arrangement with Duodecim Medical Publications Ltd., an imprint of Duodecim Medical Publications Ltd., Kaivokatu 10A, 00100 Helsinki, Finland.

---

Ідентифікатор: ebm00540    Ключ сортування: 025.020    Тип: EBM Guidelines

Дата оновлення англomовного оригіналу: 2017-08-09

---

Автор(и): Ulla Puistola    Редактор(и): Heidi Alenius    Rauni Saaristo Aila Tiitinen Irma Saarenmaa



---

Лінгвіст(и)-консультант(и) англomовної версії: Kristian Lampe    Видавець: Duodecim Medical Publications Ltd  
Власник авторських прав: Duodecim Medical Publications Ltd

---

Навігаційні категорії  
EBM Guidelines    Gynaecology    Surgery    Neoplastic diseases

---

Ключові слова індексу  
mesh: breast lump    mesh: breast examination    Breast    mesh: Danazol    mesh: Bromocriptine    mesh: skin retraction  
ісрс-2: A31    ісрс-2: A98    speciality: Gynaecology    speciality: Neoplastic diseases    speciality: Surgery    ісрс-2: X18  
ісрс-2: X19    ісрс-2: X21    ісрс-2: X31