

Для коментарів чи іншого зворотного зв'язку заповніть форму:
[форма зворотного зв'язку щодо цієї версії настанови](#)

Версія цього документу для друку: <http://guidelines.moz.gov.ua/documents/2918?id=ebm00289&format=pdf>

Настанови на засадах доказової медицини.
Створені DUODECIM Medical Publications, Ltd.








Настанова 00289. Червоний плоский лишай

Автор: Pekka Autio
Редактор оригінального тексту: Jukka Pekka Jousimaa
Дата останнього оновлення: 2016-04-19

Основні положення

- Етіологія невідома.
- Проявляється на шкірі й слизових оболонках
- Діагноз зазвичай клінічний.
- Одужання, як правило, відбувається спонтанно, але цьому процесу можна посприяти місцевим лікуванням, а у важких випадках — також системним лікуванням або фототерапією (низькочастотне УФВ, ПУВА).

Клінічні ознаки

- Блакитно-червоні, плоскі, блискучі, багатогранні папули з блідою сітчастою поверхнею (сітка Уікхема; зображення  ).
- Деякі папули можуть формувати булли (l. bullosus).
- На ногах ураження можуть стати гіпертрофованими (l. hypertrophicus; зображення  ).
- На слизовій оболонці рота характерна біла сітчастість (зображення   ). Можливе виразкування.

- Феномен Кебнера: ділянки з подряпинами на шкірі уражаються папулами
- Типові ділянки ураження включають долонну складку, згинальні поверхні рук та щиколотку (зображення [зображення|00017|Lichen planus]). Найчастіше уражаються проксимальні ділянки долонь, стопи, нижня губа (зображення [зображення|00075|Lichen planus on the low...]) і голівка статевого члена (зображення [зображення|00078|Lichen planus on the gla...]). Папули часто поширюються на тулуб, особливо в ділянку сакрального відділу хребта.
- Ураження майже завжди супроводжується свербезем.

Діагностика

- Клінічних проявів зазвичай достатньо для діагностики.
- Біопсія шкіри є діагностично значущою.

Лікування [доказ|07019|C]

- Альтернативою всім методам лікування є очікування спонтанного одужання. Немає передбачуваного часу для спонтанного одужання. Поставте себе на місце пацієнта при прийнятті рішення про метод лікування.
- Потужні кортикостероїдні препарати часто усувають ураження через декілька тижнів.
- Не застосовуйте потужні стероїди без контролю результату!
- Червоний плоский лишай на слизовій оболонці ротової порожнини важко лікувати. Кортикостероїди [доказ|07019|C], ретиноїди, циклоспорин [доказ|03219|C], а іноді і кріотерапія можуть бути ефективними. Варто врахувати можливе подразнення чи сенсibiliзацію до амальгамових пломб.
- Не лікуйте пігментні сліди від папул. З часом вони спонтанно повернуть своє попереднє забарвлення.
- Якщо поширений активний лишай не виліковується місцевими лікарськими засобами, лікар-дерматолог може розглянути необхідність ацитретину [доказ|03188|B], циклоспорину, вузькосмугового УФВ або ПУВА-терапію.
- Захворювання рецидивує принаймні у 50% пацієнтів — часто через декілька років.

- Література ^[пов'язані]_[00702] [Lichen planus – Related ...]

Джерела інформації

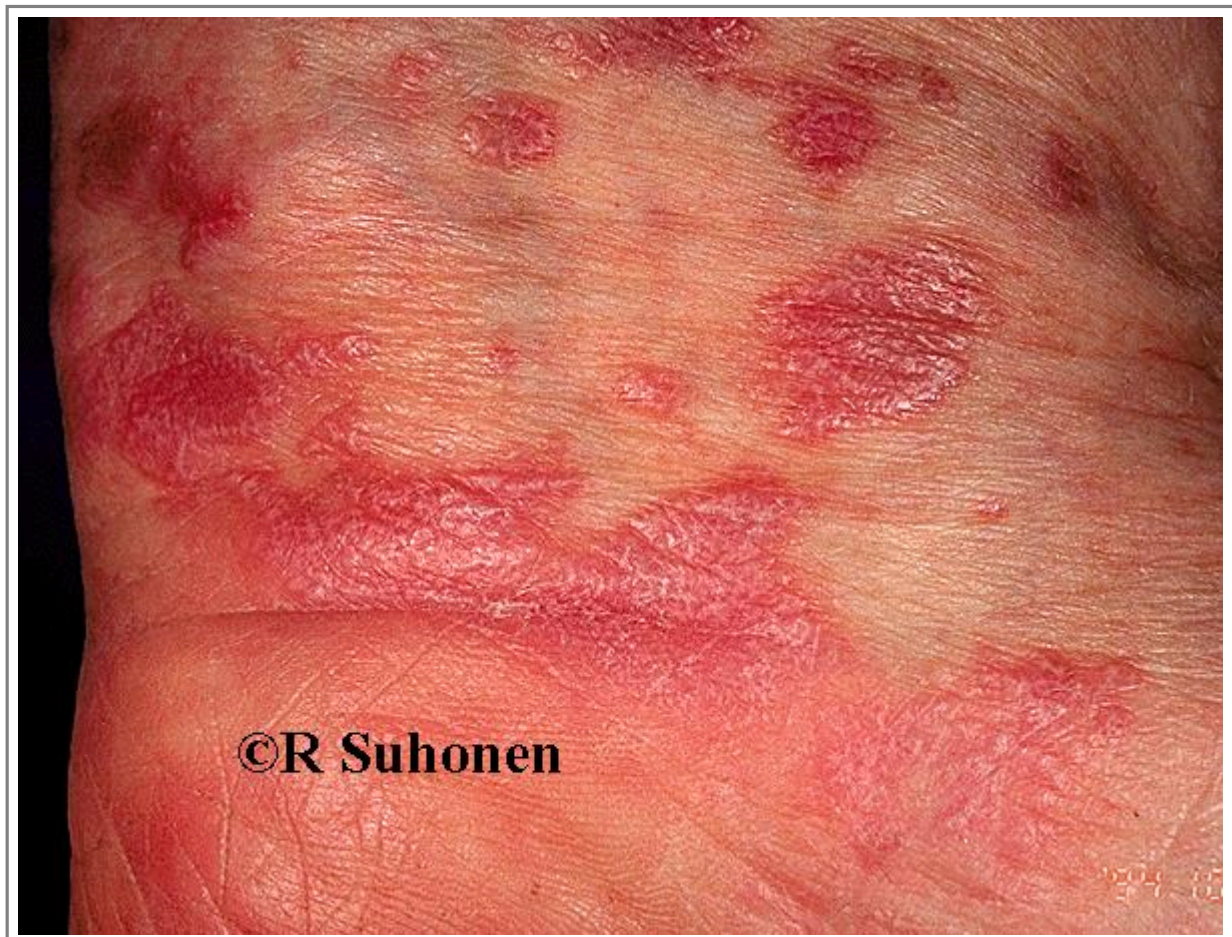R1. Fazel N. Cutaneous lichen planus: A systematic review of treatments. J Dermatolog Treat 2015;26(3):280-3. ^[PubMedID][24916211]

R2. Gamil H, Nassar A, Saadawi A et al. Narrow-band ultraviolet B phototherapy in lichen planus. J Eur Acad Dermatol Venereol 2009;23(5):589-90. ^[PubMedID][18771445]

R3. Pavlotsky F, Nathansohn N, Kriger G et al. Ultraviolet-B treatment for cutaneous lichen planus: our experience with 50 patients. Photodermatol Photoimmunol Photomed 2008;24(2):83-6. ^[PubMedID][18353088]

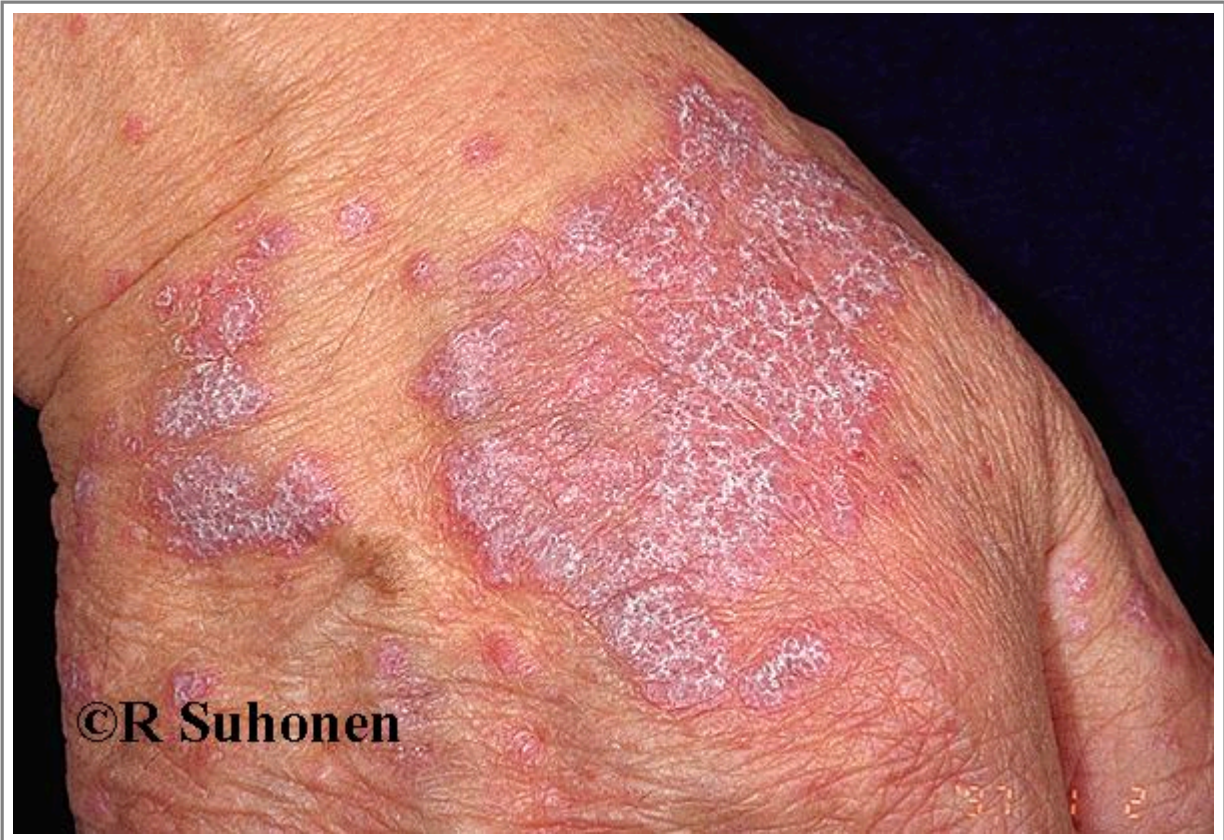Зображення

- [Зображення 00074](#). Lichen planus in the ventral side of the wrist.



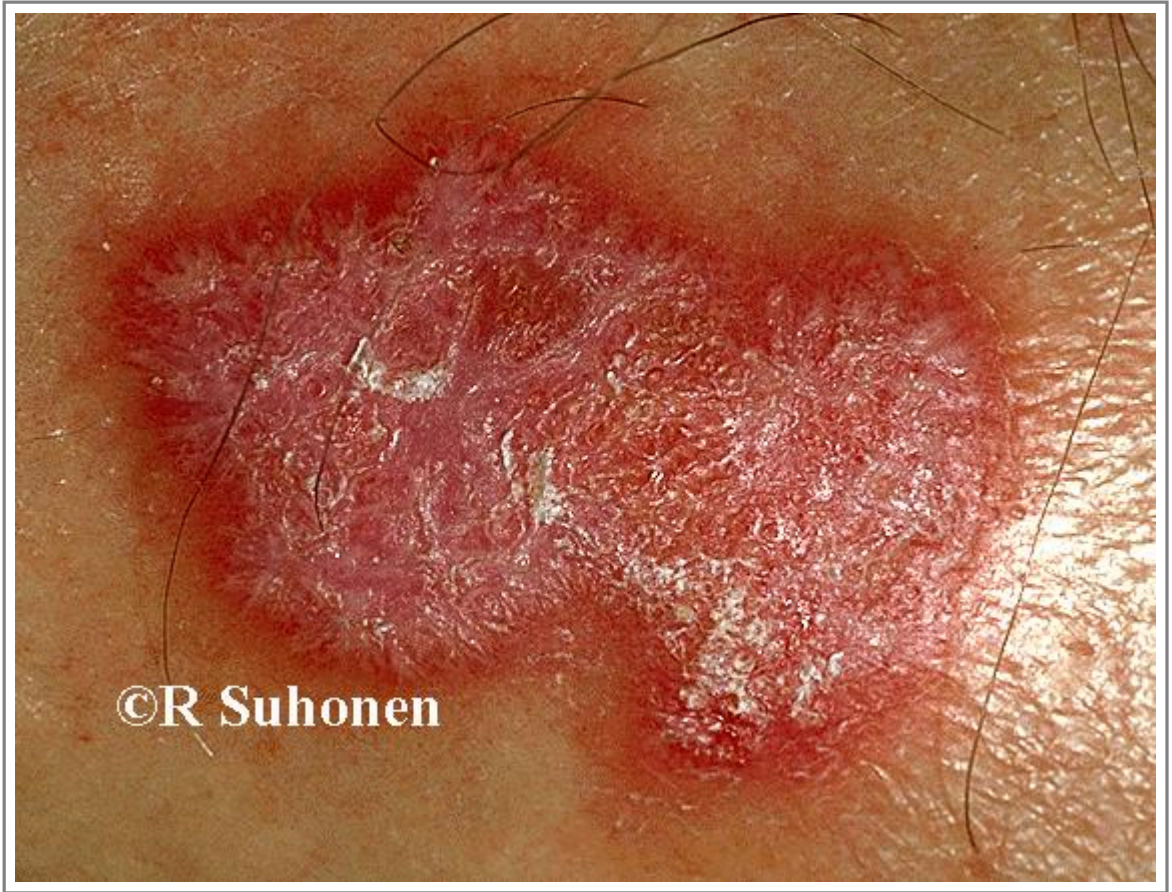Автори та власники авторських прав: Duodecim Medical Publications Ltd Raimo Suhonen

- [Зображення 00083](#). Lichen planus in the back of the hand.



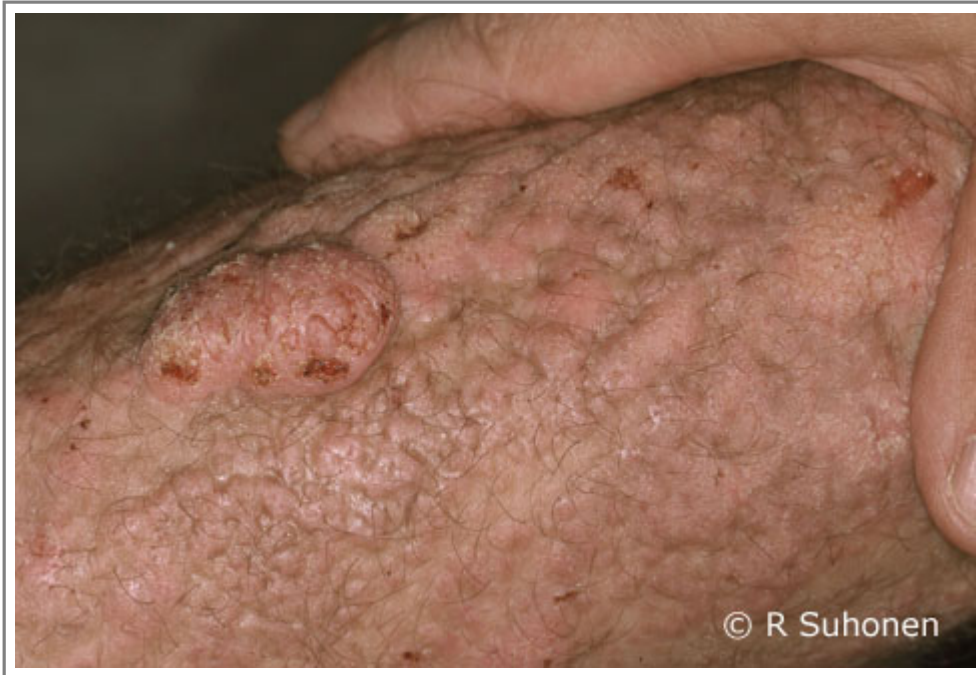Автори та власники авторських прав: Duodecim Medical Publications Ltd Raimo Suhonen

- [Зображення 00076](#). Lichen planus.



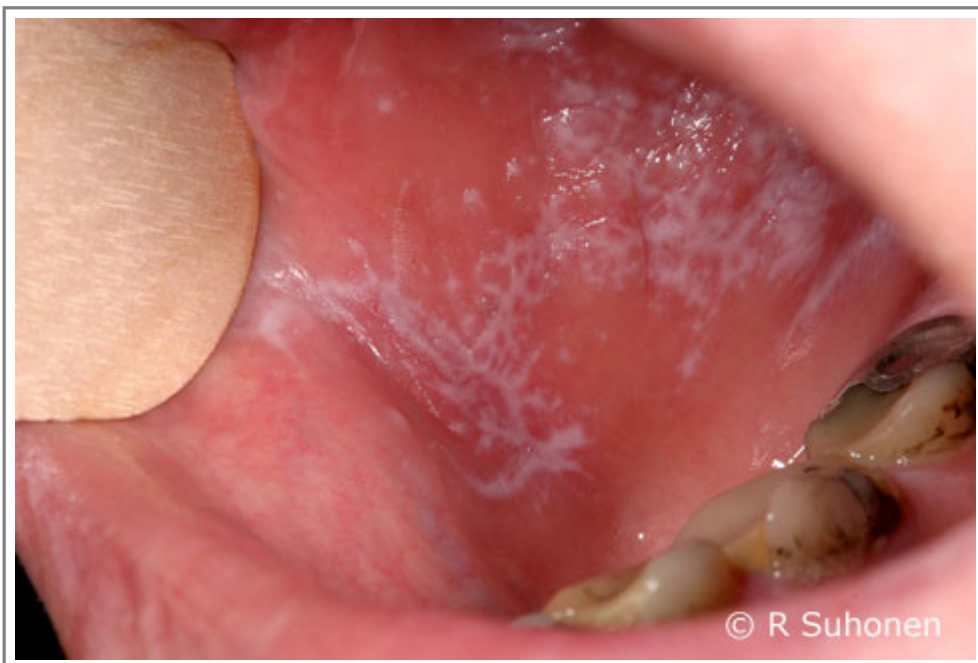Автори та власники авторських прав: Raimo Suhonen Duodecim Medical Publications Ltd

- [Зображення 01110](#). Lichen planus on the leg.



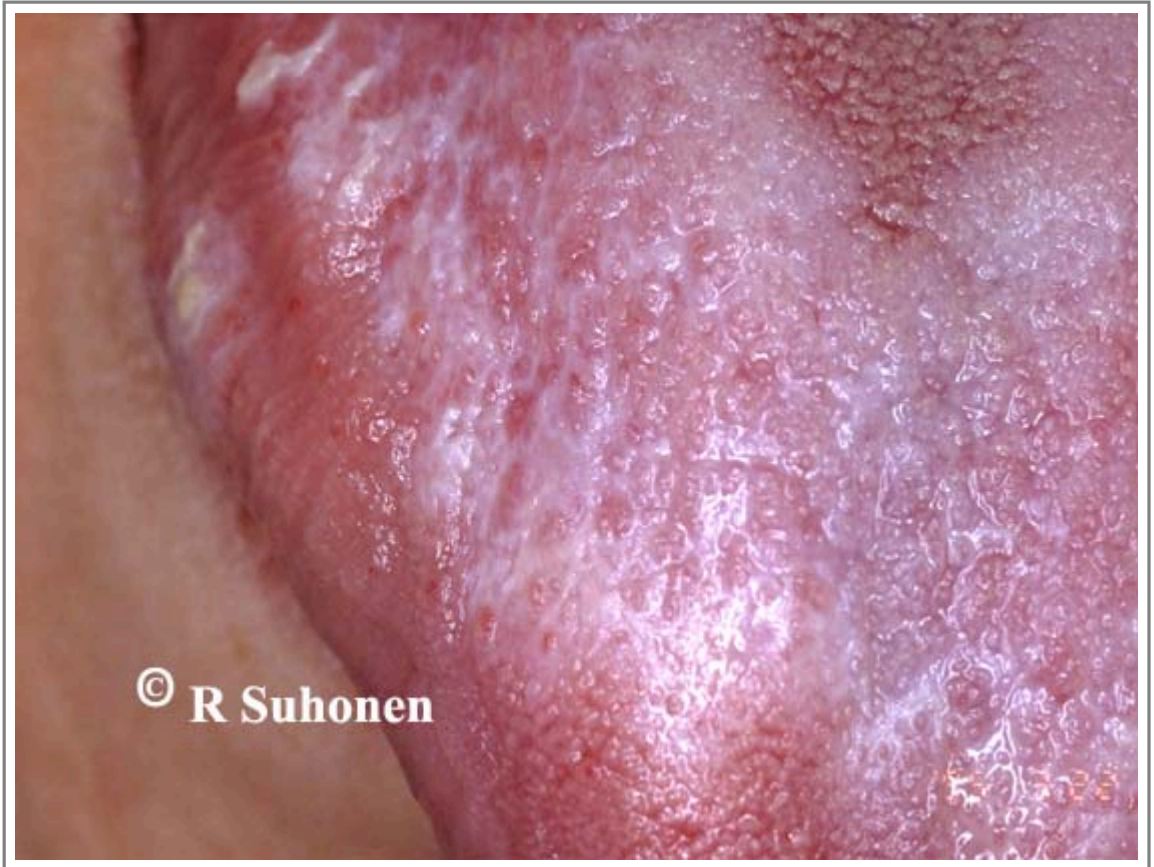Автори та власники авторських прав: Raimo Suhonen Suvi Cajanus
Duodecim Medical Publications Ltd

- [Зображення 00312](#). Lichen planus on buccal mucosa.



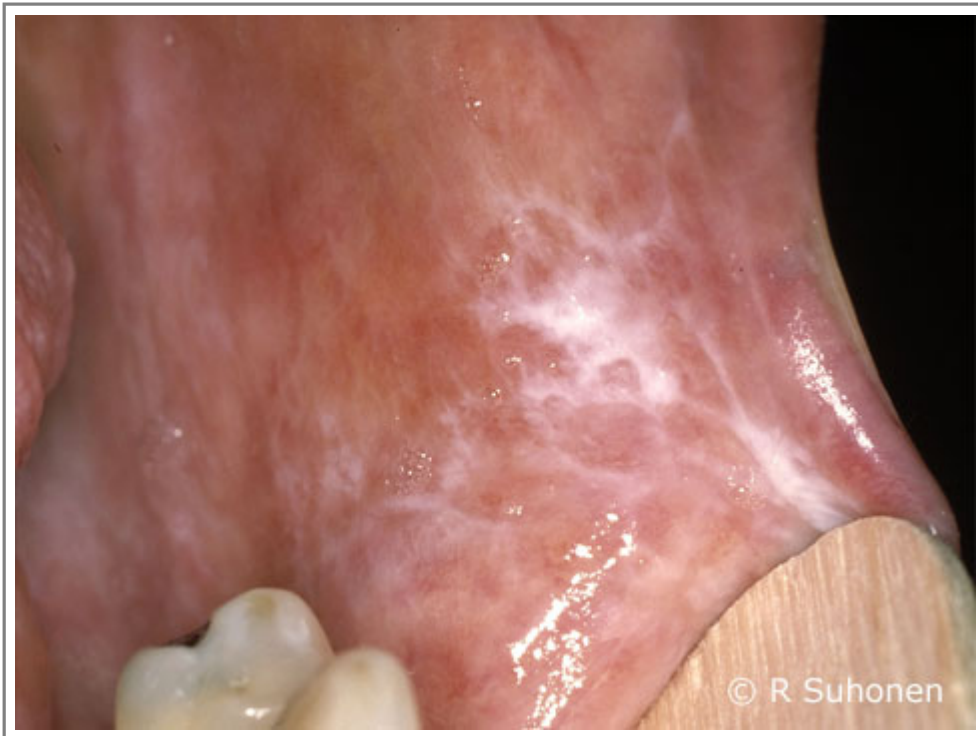Автори та власники авторських прав: Duodecim Medical Publications
Ltd Raimo Suhonen

- [Зображення 00313](#). Lichen planus in the surface of the tongue.



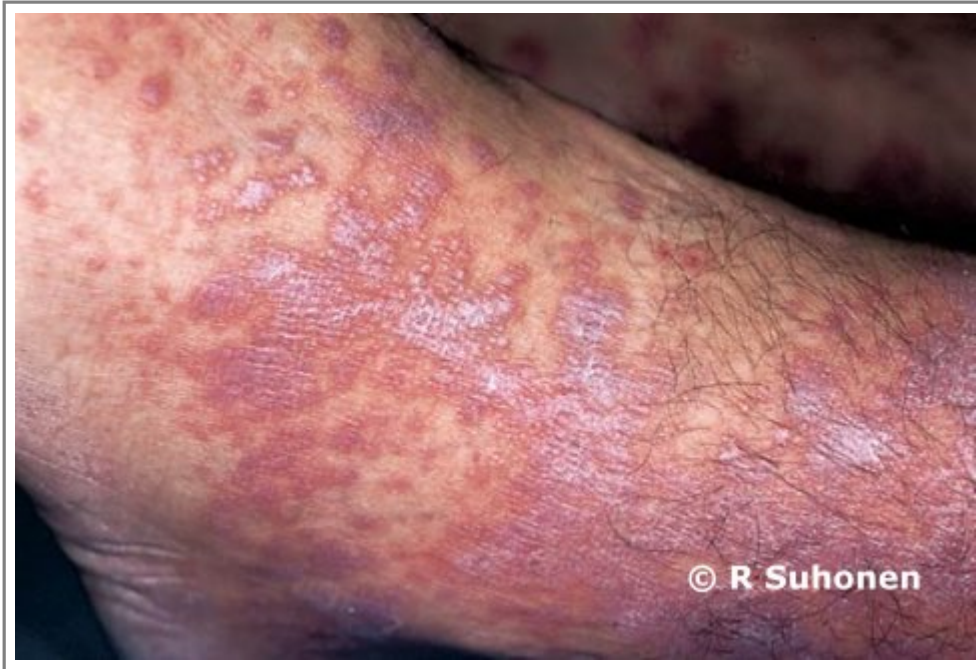Автори та власники авторських прав: Duodecim Medical Publications
Ltd Raimo Suhonen

- [Зображення 01116](#). Lichen planus on the buccal mucosa.



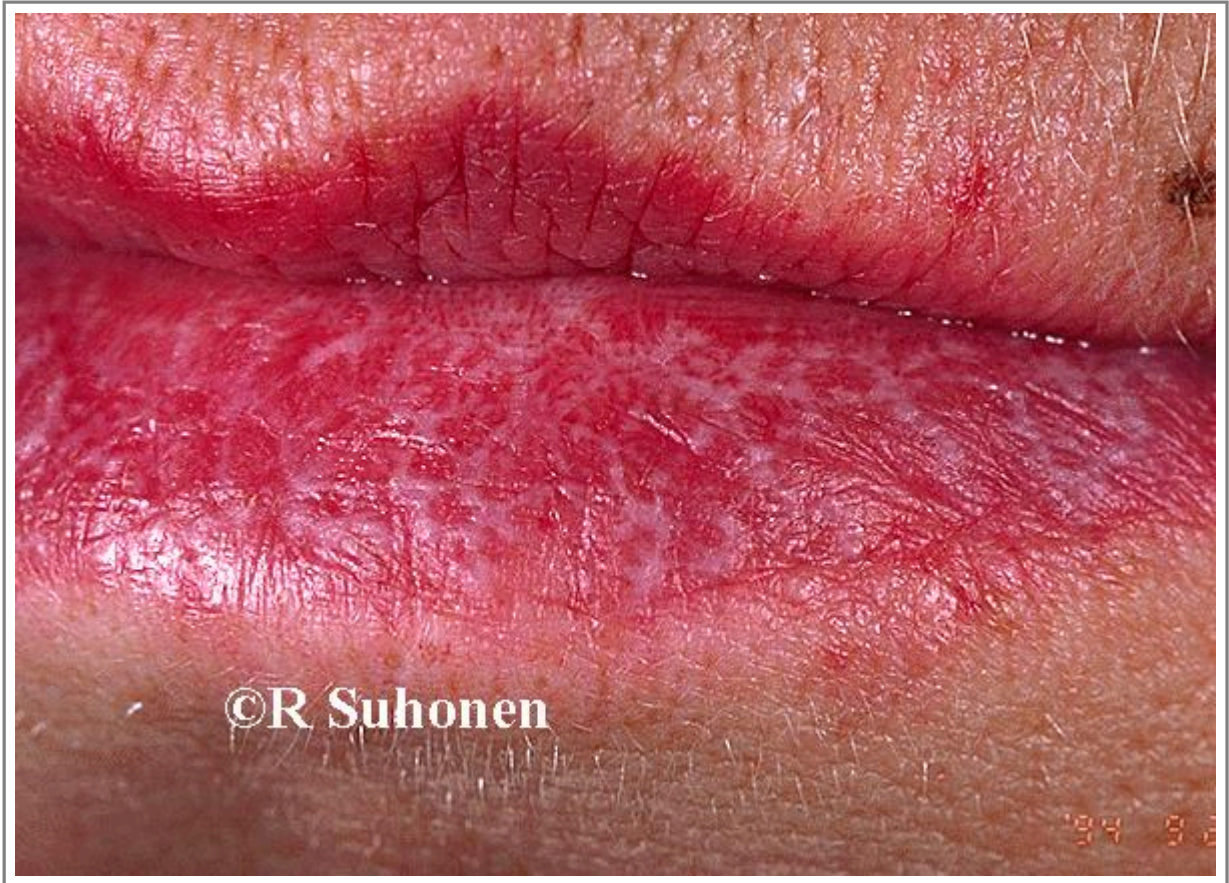Автори та власники авторських прав: Raimo Suhonen Suvi Cajanus
Duodecim Medical Publications Ltd

- [Зображення 00817](#). Lichen planus.



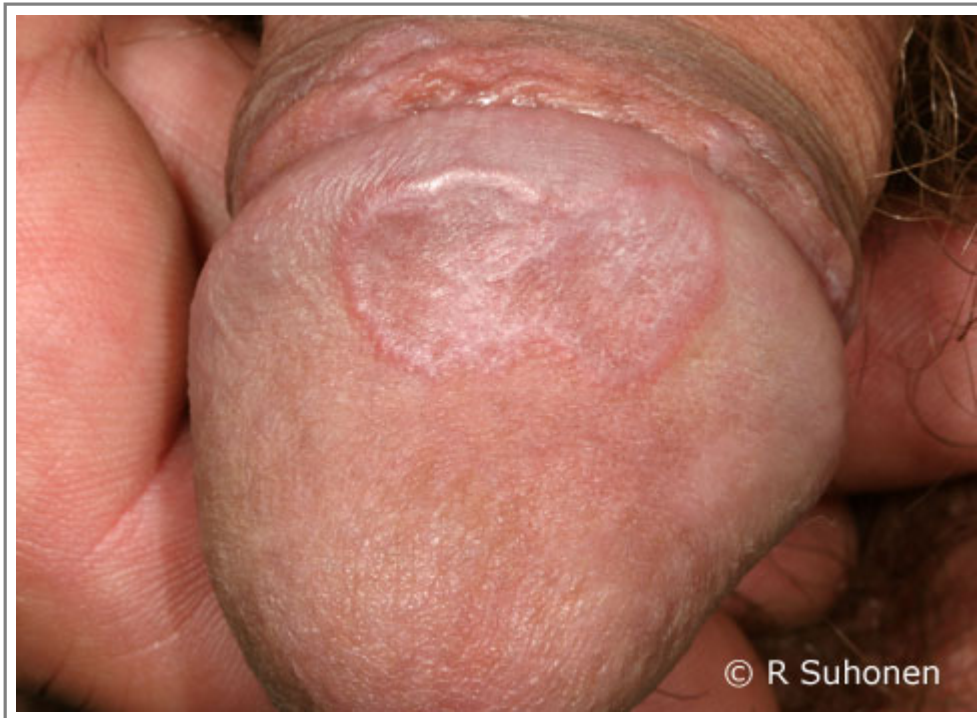Автори та власники авторських прав: Raimo Suhonen Duodecim Medical Publications Ltd

- [Зображення 00075](#). Lichen planus on the lower lip.



Автори та власники авторських прав: Duodecim Medical Publications Ltd Raimo Suhonen

- [Зображення 00078](#). Lichen planus on the glans penis.



Автори та власники авторських прав: Raimo Suhonen Duodecim Medical Publications Ltd

Доказові огляди Duodecim

- [Доказовий огляд 07019](#). Interventions for erosive lichen planus.
Дата оновлення: 2012-06-06
Рівень доказовості: C
Резюме: Topical steroids, pimecrolimus cream and aloe vera gel may be effective for oral erosive lichen planus.
- [Доказовий огляд 03219](#). Treatments for oral lichen planus.
Дата оновлення: 2011-09-07
Рівень доказовості: C
Резюме: Cyclosporin may reduce pain and clinical signs of oral lichen planus. There is no evidence that steroids are more effective than placebo or that one steroid is more effective than another in reducing pain in symptomatic OLP.
- [Доказовий огляд 03188](#). Treatment of lichen planus.
Дата оновлення: 2003-03-20
Рівень доказовості: B
Резюме: Acitretin appears to be the most effective treatment for cutaneous lichen planus (LP). Some evidence exists also of the efficacy of PUVA, short-course systemic steroids, griseofulvin and cyclosporine. For mucous LP the best evidence exists of topical corticosteroids.

Авторські права на оригінальні тексти належать Duodecim Medical Publications, Ltd.
Авторські права на додані коментарі експертів належать МОЗ України.

Published by arrangement with Duodecim Medical Publications Ltd., an imprint of Duodecim Medical Publications Ltd., Kaivokatu 10A, 00100 Helsinki, Finland.

Ідентифікатор: ebm00289 Ключ сортування: 013.073 Тип: EBM Guidelines

Дата оновлення англomовного оригіналу: 2016-04-19

Автор(и): Pekka Autio Автор(и) попередніх версій статті: Raimo Suhonen Редактор(и): Jukka Pekka Jousimaa
Видавець: Duodecim Medical Publications Ltd Власник авторських прав: Duodecim Medical Publications Ltd

Навігаційні категорії
EBM Guidelines Dermatology

Ключові слова індексу

mesh: lichen bullosus mesh: topical corticosteroid mesh: lichen hypertrophicus mesh: Koebner phenomenon
mesh: topical corticosteroids mesh: Lichen Planus mesh: Wickham's striae mesh: Lichen Planus, Oral mesh: Mouth Mucosa
speciality: Dermatology icpc-2: S99