

Для коментарів чи іншого зворотного зв'язку заповніть форму:
[форма зворотного зв'язку щодо цієї версії настанови](#)

Версія цього документу для друку: <http://guidelines.moz.gov.ua/documents/2918?id=ebm00287&format=pdf>

Настанови на засадах доказової медицини.
Створені DUODECIM Medical Publications, Ltd.

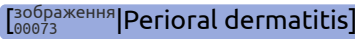
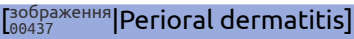

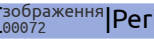





Настанова 00287. Періоральний дерматит

Автор: Pekka Autio
Редактор оригінального тексту: Jukka Pekka Jousimaa
Дата останнього оновлення: 2017-11-27

Основні положення

- Захворювання з неясною етіологією, переважно зустрічається у жінок.
- Етіологічними факторами вважають нанесені на обличчя косметичні засоби та топічні глюкокортикоїди.
- Найефективнішою терапією є достатньо довгий курс лікування тетрациклінами.

Клінічні ознаки

- Маленькі еритематозні папули та окремі невеликі пустули без комедонів чи шрамів. (зображення    
- Виникає у жінок молодого та середнього віку навколо носа (зображення ) або рота; також іноді навколо очей (периорбітальний дерматит; (зображення   )), особливо погіршується після застосування кремів з глюкокортикоїдами. (зображення ).

Дослідження

- Доступних діагностичних тестів немає.

Лікування

- Тетрациклін в дозі 500 мг/день зазвичай дає ефект при застосуванні протягом 2–3 тижнів [ДОКАЗ 02204 B]. Лікування продовжують 1–2 місяці.
- Лише топічне лікування зазвичай менш ефективно.
 - Крем чи гель з метронідазолом наносити на уражену ділянку 1–2 рази на день протягом 3–4 місяців
 - Крем, що містить пімекролімус, слід наносити 1–2 рази на день протягом 1–2 місяців (не є офіційним призначенням)

Пов'язані ресурси

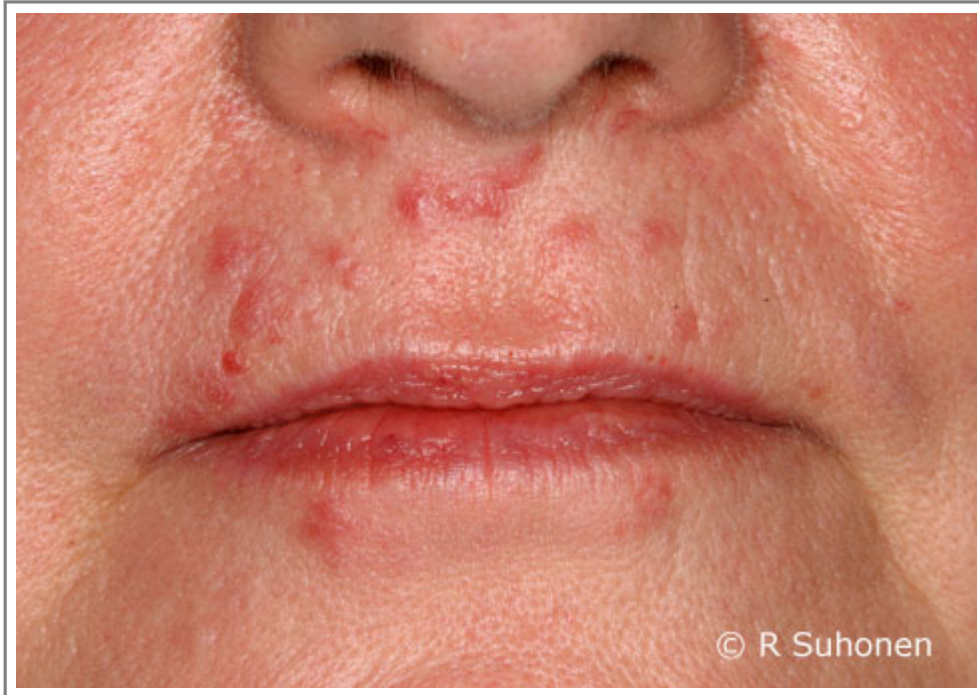- Інтернет-ресурси [ПОВ'ЯЗАНІ 00704] [Perioral dermatitis – Re...]
- Література [ПОВ'ЯЗАНІ 00704] [Perioral dermatitis – Re...]

Джерела інформації

R3. Malik R, Quirk CJ. Topical applications and perioral dermatitis. Australas J Dermatol 2000 Feb;41(1):34-8. [PubMedID 10715898]

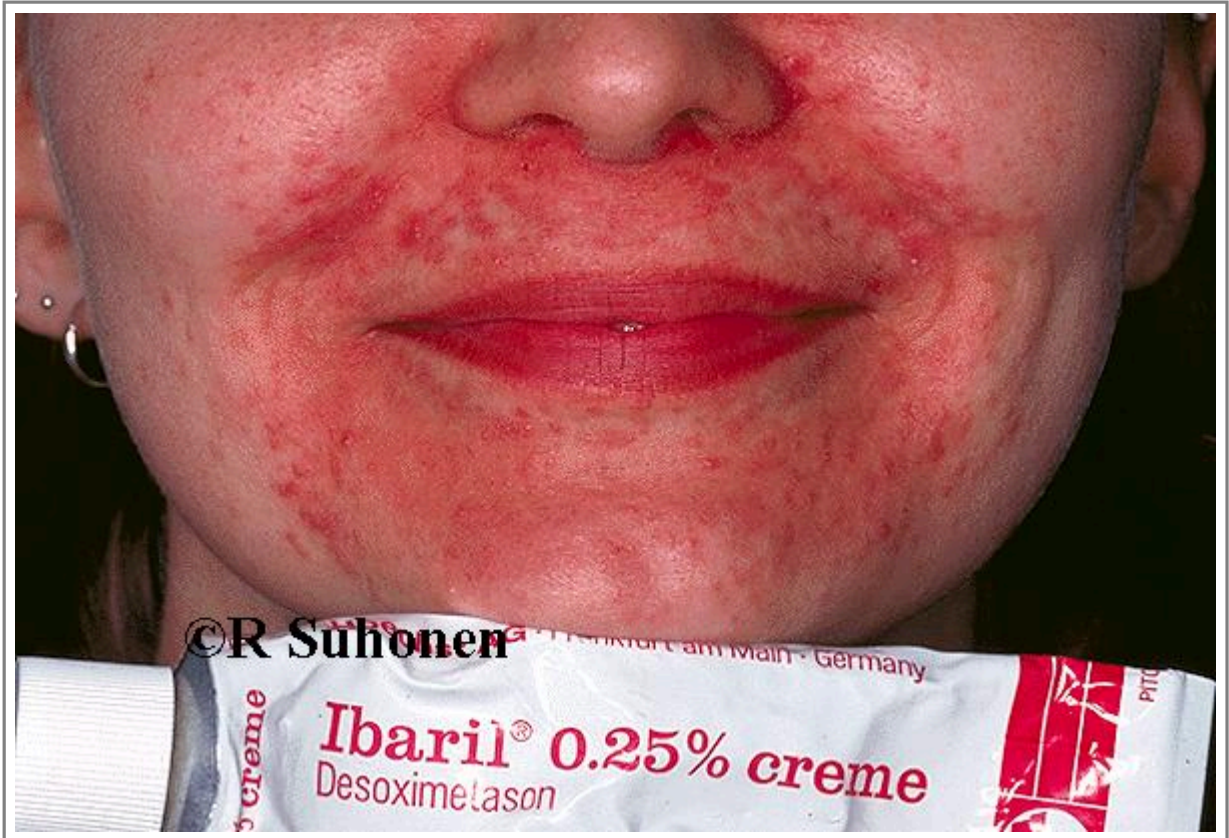Зображення

- [Зображення 00073](#). Perioral dermatitis.



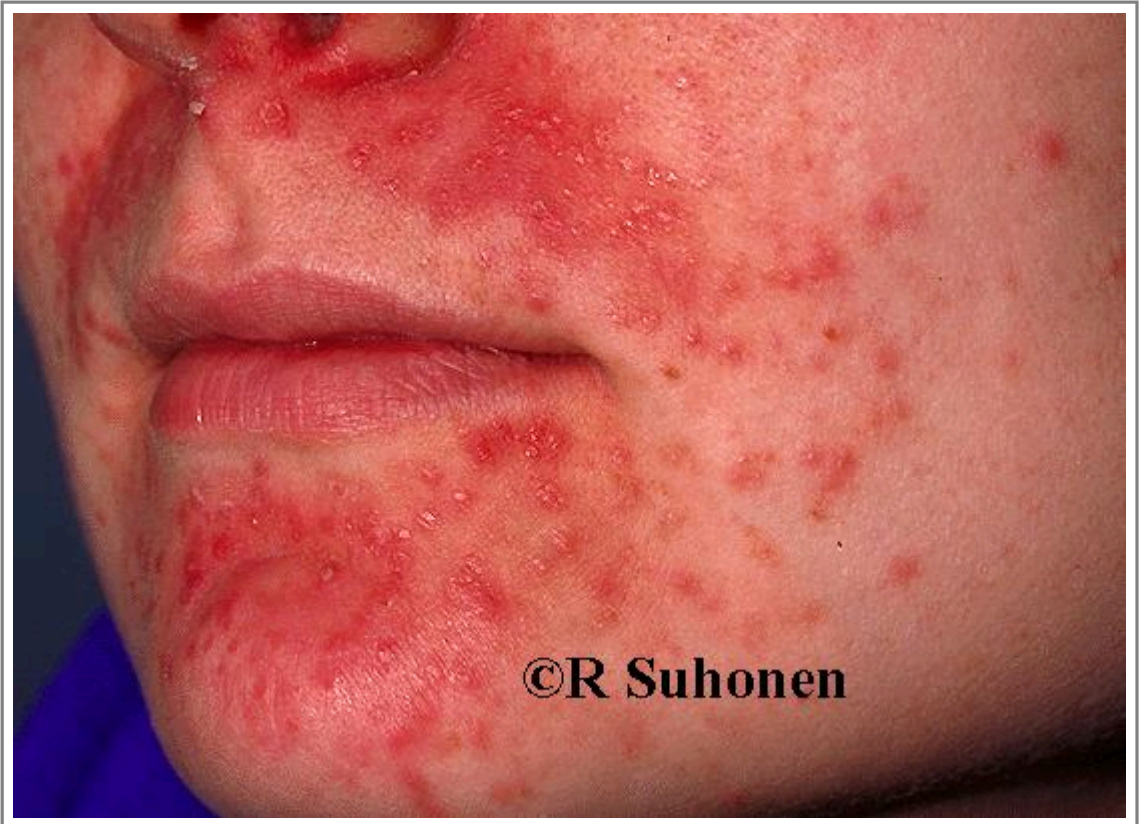Автори та власники авторських прав: Duodecim Medical Publications Ltd Raimo Suhonen

- [Зображення 00437](#). Perioral dermatitis.



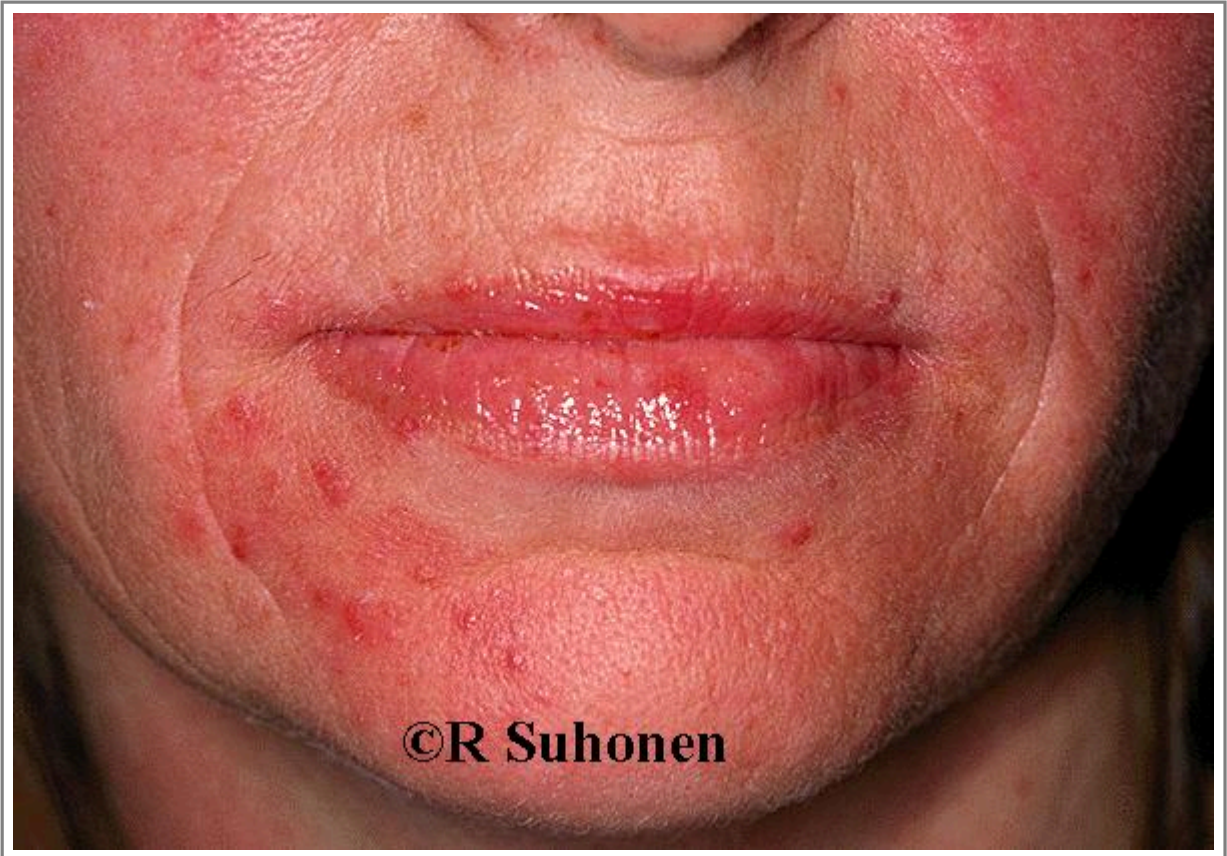
Автори та власники авторських прав: Duodecim Medical Publications
Ltd Raimo Suhonen

- [Зображення 00485](#). Perioral dermatitis.



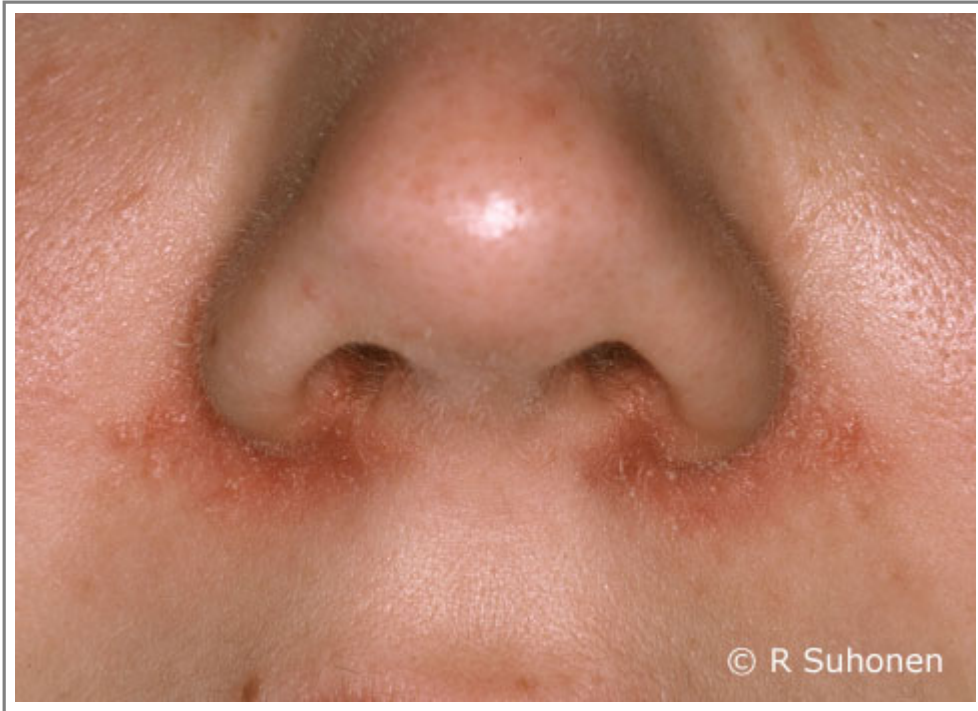Автори та власники авторських прав: Duodecim Medical Publications Ltd Raimo Suhonen

- [Зображення 00072](#). Perioral dermatitis.



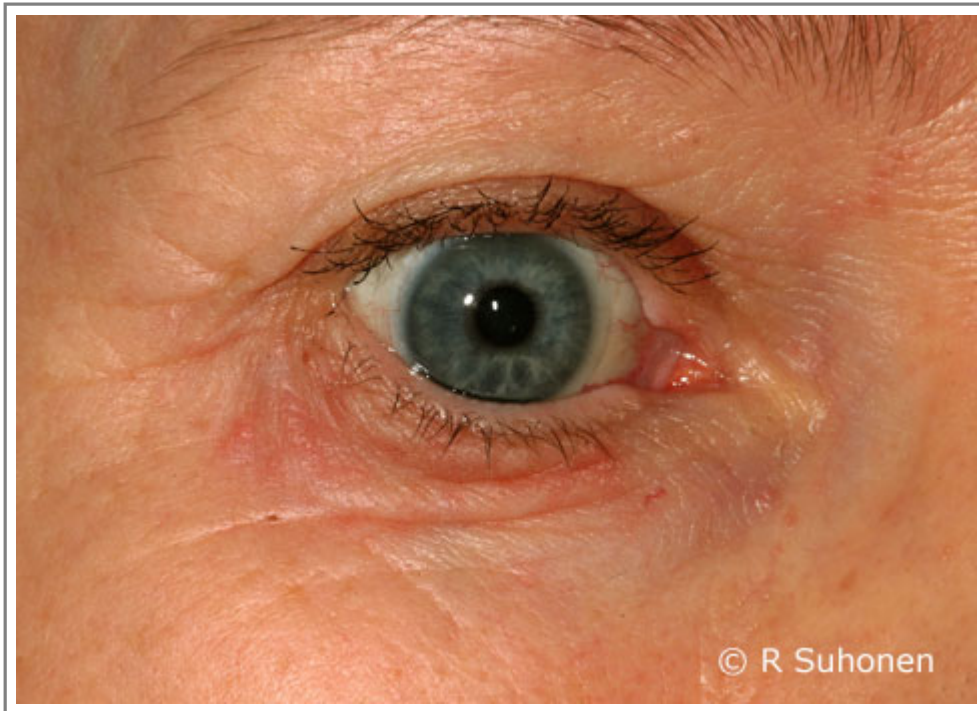Автори та власники авторських прав: Duodecim Medical Publications Ltd Raimo Suhonen

- [Зображення 01162](#). Perioral dermatitis at the nose wings.



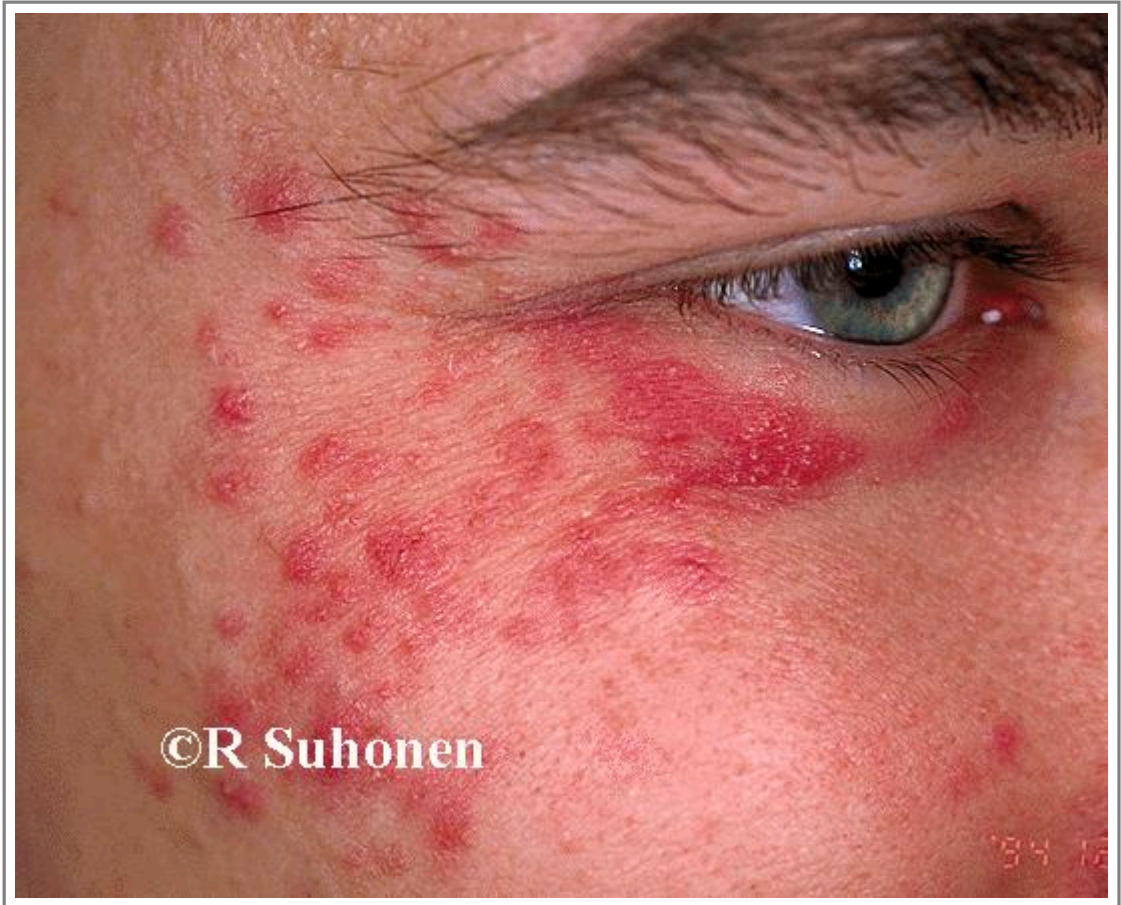Автори та власники авторських прав: Raimo Suhonen Suvi Cajanus
Duodecim Medical Publications Ltd

- [Зображення 00071](#). Periorcular dermatitis.



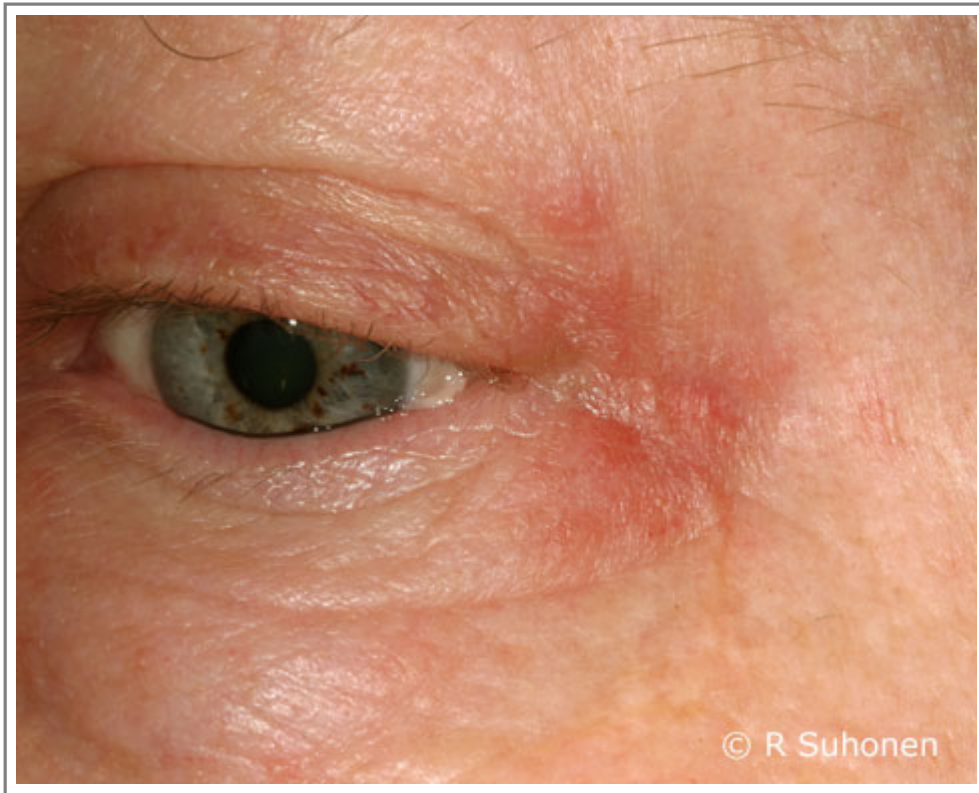Автори та власники авторських прав: Raimo Suhonen Duodecim Medical Publications Ltd

- [Зображення 00536](#). Periorcular dermatitis.



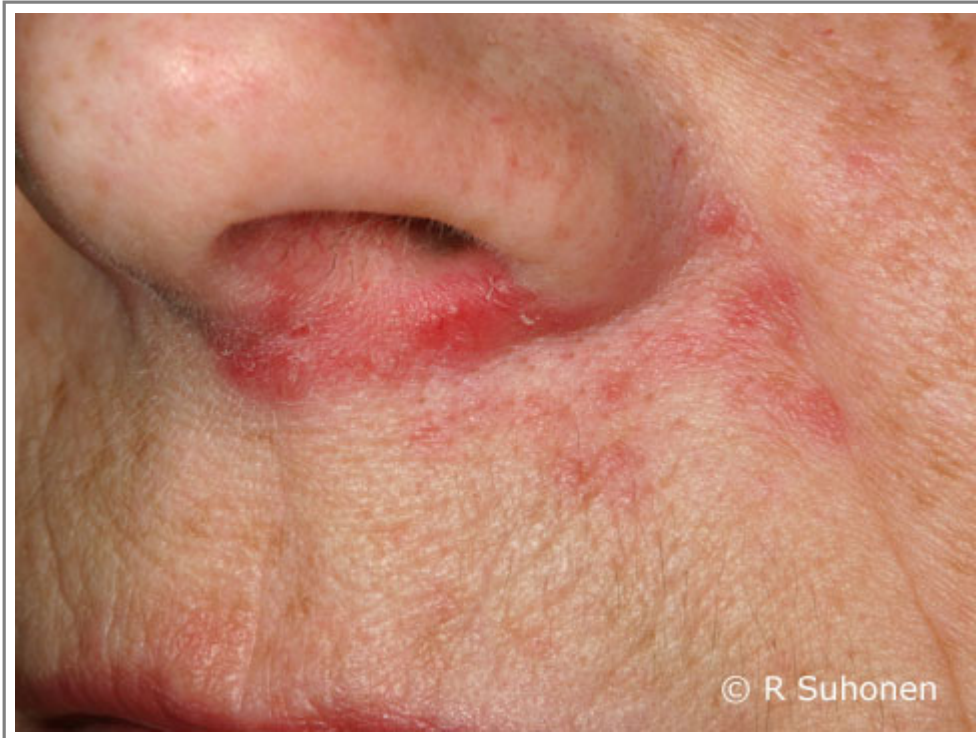Автори та власники авторських прав: Duodecim Medical Publications Ltd Raimo Suhonen

- [Зображення 01163](#). Periorcular dermatitis.



Автори та власники авторських прав: Raimo Suhonen Suvi Cajanus
Duodecim Medical Publications Ltd

- [Зображення 01161](#). Perioral dermatitis under the nose.



Автори та власники авторських прав: Raimo Suhonen Suvi Cajanus
Duodecim Medical Publications Ltd

Доказові огляди Duodecim

- [Доказовий огляд 02204](#). Oral tetracycline, topical metronidazole, and topical erythromycin in the treatment of perioral dermatitis.
Дата оновлення: 2003-08-11
Рівень доказовості: B
Резюме: Oral tetracycline appears to be as effective as topical erythromycin and more effective than topical metronidazole or placebo against perioral dermatitis.

Авторські права на оригінальні тексти належать Duodecim Medical Publications, Ltd.

Авторські права на додані коментарі експертів належать МОЗ України.

Published by arrangement with Duodecim Medical Publications Ltd., an imprint of Duodecim Medical Publications Ltd., Kaivokatu 10A, 00100 Helsinki, Finland.

Ідентифікатор: [ebm00287](#) Ключ сортування: 013.062 Тип: EBM Guidelines

Дата оновлення англomовного оригіналу: 2017-11-27

Автор(и): [Pekka Autio](#) Автор(и) попередніх версій статті: [Raimo Suhonen](#) Редактор(и): [Jukka Pekka Jousimaa](#)
Лінгвіст(и)-консультант(и) англomовної версії: [Kristian Lampe](#) Видавець: Duodecim Medical Publications Ltd
Власник авторських прав: Duodecim Medical Publications Ltd

Навігаційні категорії
[EBM Guidelines](#) [Dermatology](#)

Ключові слова індексу

mesh: Dermatitis, Perioral
mesh: periocular dermatitis

Perioral dermatitis
mesh: Tetracycline

Perioral Dermatitis
speciality: Dermatology

mesh: antimicrobial therapy
icpc-2: S99