

Для коментарів чи іншого зворотного зв'язку заповніть форму:
[форма зворотного зв'язку щодо цієї версії настанови](#)

Версія цього документу для друку: <http://guidelines.moz.gov.ua/documents/2918?id=ebm00284&format=pdf>

Настанови на засадах доказової медицини.
Створені DUODECIM Medical Publications, Ltd.

Настанова 00284. Нумулярний дерматит

Автор: Alexander Salava
Редактор оригінального тексту: Jukkapekka Jousimaa
Дата останнього оновлення: 2013-09-18

Основні положення

- Нумулярний дерматит (також відомий як нумулярна екзема та дискоїдна екзема) є поширеною хронічною формою екземи.
- Діагноз встановлюють на основі анамнезу пацієнта і клінічної картини.
- Для контролю над даним захворюванням проводиться симптоматичне лікування і профілактичні заходи.


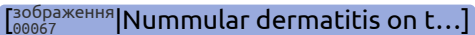
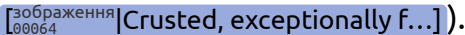
Етіологія та поширеність

- Причини нумулярного дерматиту мають ендогенну природу і є багатофакторними.
- Діти схильні до розвитку atopічного дерматиту нумулярного типу.
- У більшості пацієнтів в анамнезі відмічається алергічний діатез.
- Сухість шкіри часто є провокаційним фактором у пацієнтів похилого віку (вмивання з милом і абразивною щіткою, щоденне використання сауни, плавання як нове хобі).
- У деяких країнах цей стан помилково називають інфекційною екземою, хоча не доведено жодної інфекційної етіології (рис.

 Nummular dermatitis (inf...]).

- Пік захворюваності спостерігається у віці 40-60 років, частіше серед чоловіків, ніж серед жінок.

Клінічна картина

- Спочатку в пацієнта виникає одна папула або везикула, навколо якої утворюється все більше папул. Потім вони зливаються, утворюючи добре демарковані, круглі пошкодження, які зазвичай дуже сверблять (рис.   ).
- Перші ознаки зазвичай з'являються лише з одного боку на гомілках, але пізніше процес стає симетричним.
- Іншими типовими ділянками є стегна, розгинальні частини верхніх кінцівок і спина.
- Для нумулярного дерматиту характерний хронічний перебіг із рецидивуючими періодами загострень.
- Стан шкіри зазвичай погіршується взимку, але покращується під літнім сонцем.

Діагностика

- Проводиться на основі анамнезу і клінічної картини.
- При виникненні поодиноких грибкових уражень слід виключити діагноз лишая.
- При бактеріальному ураженні зазвичай виявляють *Staphylococcus aureus*, клінічне значення якого є спірним.
- Біопсія шкіри зазвичай не є інформативною.
- При тривалому перебігу й стійкому до лікування нумулярному дерматиті рекомендовано виконати патч-тест діагностику для виключення діагнозу контактної алергії.

Диференційна діагностика

- Може бути складно відрізнити різні форми екземи. Незважаючи на те, що при атопічному дерматиті, астеатотичній екземі й себорейному дерматиті відмічаються схожі ознаки, це не має істотного впливу на лікування.

- Атопічний дерматит [настанова 00646] [Атопічний дерматит у діт...]: характерний для молодих осіб, проявляється ураженнями плямистого характеру. Важливим є анамнез захворювання.
- Астеатотична екзема: характерна для осіб похилого віку, прояви часто починаються зі шкіри гомілок
- Застійний дерматит [настанова 00262] [Lower leg dermatitis]: клінічні ознаки венозної недостатності
- Алергічний контактний дерматит [настанова 00280] [Алергічний контактний де...]: має вигляд плям, особливо якщо процес обширний
- Псоріаз [настанова 00288] [Psoriasis]: іноді неможливо відрізнити від нумулярного дерматиту
- Лишай [настанова 00267] [Dermatomycoses]: зазвичай уражає стопи, але може поширюватися на гомілки
- Імпетиго [настанова 00274] [Impetigo and other pyode...]: клінічна картина може бути схожою на гостру фазу нумулярного дерматиту.

Лікування

- Слід проводити санацію ротової порожнини і лікувати інші вогнища інфекції.

Місцеве лікування

- Базується на лікуванні загострень і профілактичному підтримуючому лікуванню.
- Регулярне миття шкіри й ділянок із висипом м'якою рідиною для миття
- Доведено, що регулярне застосування базових місцевих мазей, зокрема одразу після вмивання, зменшує частоту загострень.
- Якщо висип вологий (рис. [зображення 00066] [Weeping nummular eczema ...]), можна застосовувати процедури вологого обгортання разом з глюкокортикоїдними кремами.
- Достатній тривалий період лікування за допомогою глюкокортикоїдних кремів помірної та сильної дії, наприклад один раз на добу вночі протягом 2-3 тижнів, після цього за необхідності один або два рази на тиждень протягом 1-2 місяців.
- Можна також спробувати комбіновані креми, що містять антисептики/антибактеріальні препарати і глюкокортикоїди.

- Креми, що містять такролімус, також потенційно ефективні при лікуванні нумулярного дерматиту, особливо в осіб з atopічними станами.

Системне лікування

- При нумулярному дерматиті антибактеріальні препарати дуже рідко потрібні.
- Якщо на фоні дерматиту розвивається вторинна інфекція (імпетигінація), можуть бути показані системні антибактеріальні препарати, наприклад цефалексин 500 мг тричі на добу протягом 7-10 днів. Антибактеріальні препарати та їхні дози такі ж, як і у випадку імпетиго Гнастанова 00274 [Impetigo and other pyode...].
- Антибактеріальні препарати не є методом лікування першого вибору й вони не замінюють місцеве лікування.
- При тяжкому загостренні для короткочасного лікування можна призначати пероральні глюкокортикоїди, наприклад преднізолон 20-40 мг вранці протягом 1-2 тижнів. Особливо ефективні при гострому везикулярному дерматиті, але не мають переваг при хронічному дерматиті.
- Для симптоматичного лікування свербіжжю можна застосовувати антигістамінні засоби без седативної дії або антигістамінні засоби із седативною дією на ніч, наприклад гідроксизин 25 мг один або два рази на добу.

Консультація фахівця

- Стійкий до лікування та хронічний нумулярний дерматит може бути підставою для перевірки діагнозу й оцінки можливого діагнозу контактної алергії.
- Альтернативами лікування обширного дерматиту є лікування світлом (терапія променями УФ у діапазоні Б або селективна фототерапія) і системні імунодепресанти.
- Реакція на лікування може значно коливатись, і дане захворювання може повторно активуватися після багатьох років ремісії.

Джерела інформації

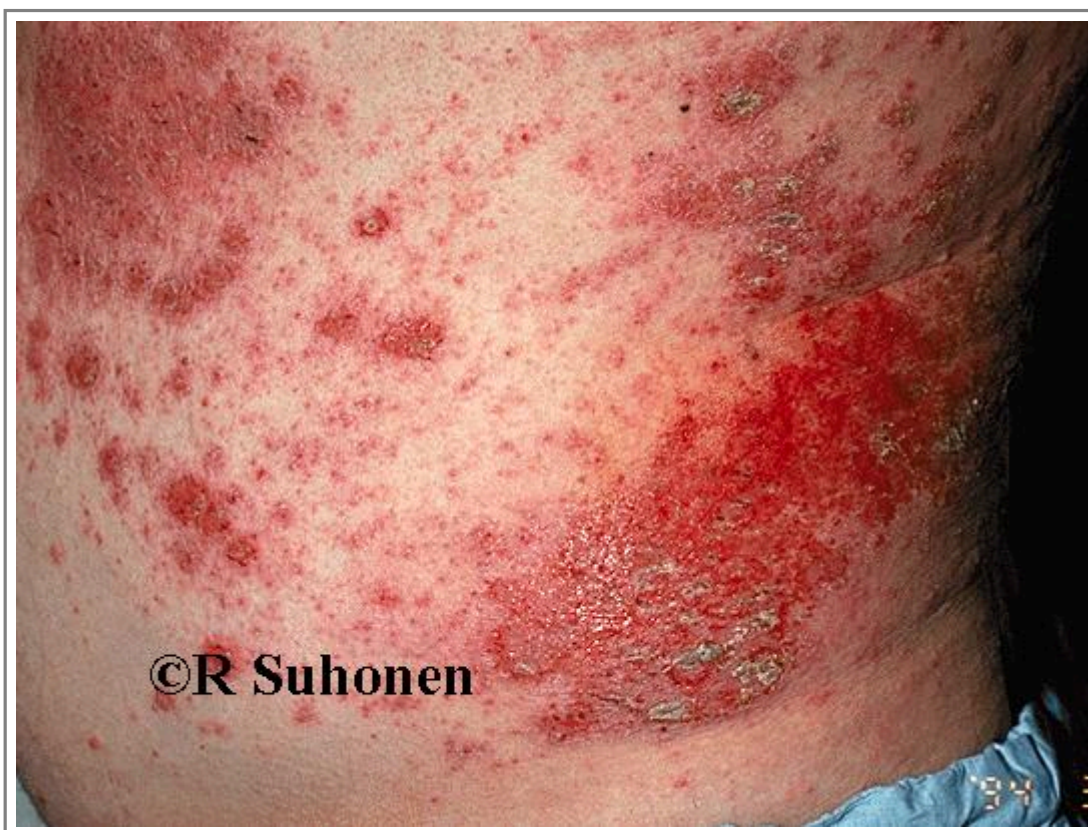R1. Tanaka T, Satoh T, Yokozeki H. Dental infection associated with nummular eczema as an overlooked focal infection. J Dermatol 2009;36(8):462-5. [PubMedID]19691752]

Настанови

- [Настанова 00646](#). Атопічний дерматит у дітей: клінічна картина, діагностика та лікування.
- [Настанова 00262](#). Lower leg dermatitis.
- [Настанова 00280](#). Алергічний контактний дерматит.
- [Настанова 00288](#). Psoriasis.
- [Настанова 00267](#). Dermatomycoses.
- [Настанова 00274](#). Impetigo and other pyoderma.

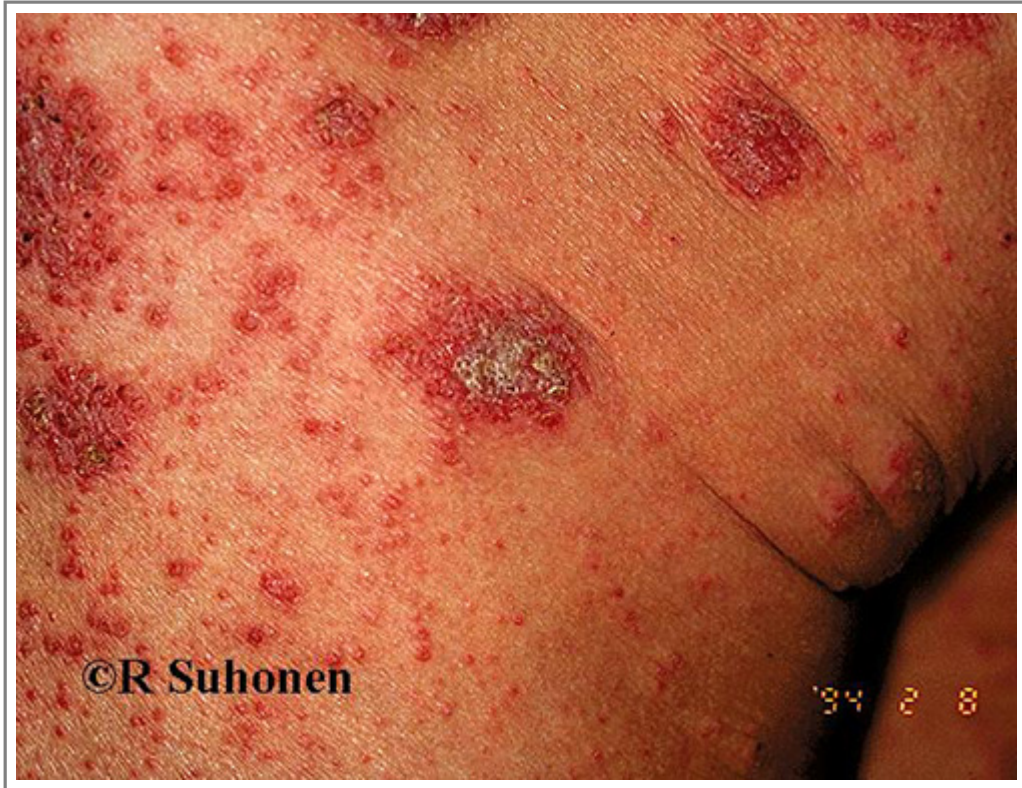Зображення

- [Зображення 00069](#). Nummular dermatitis (infectious dermatitis)".



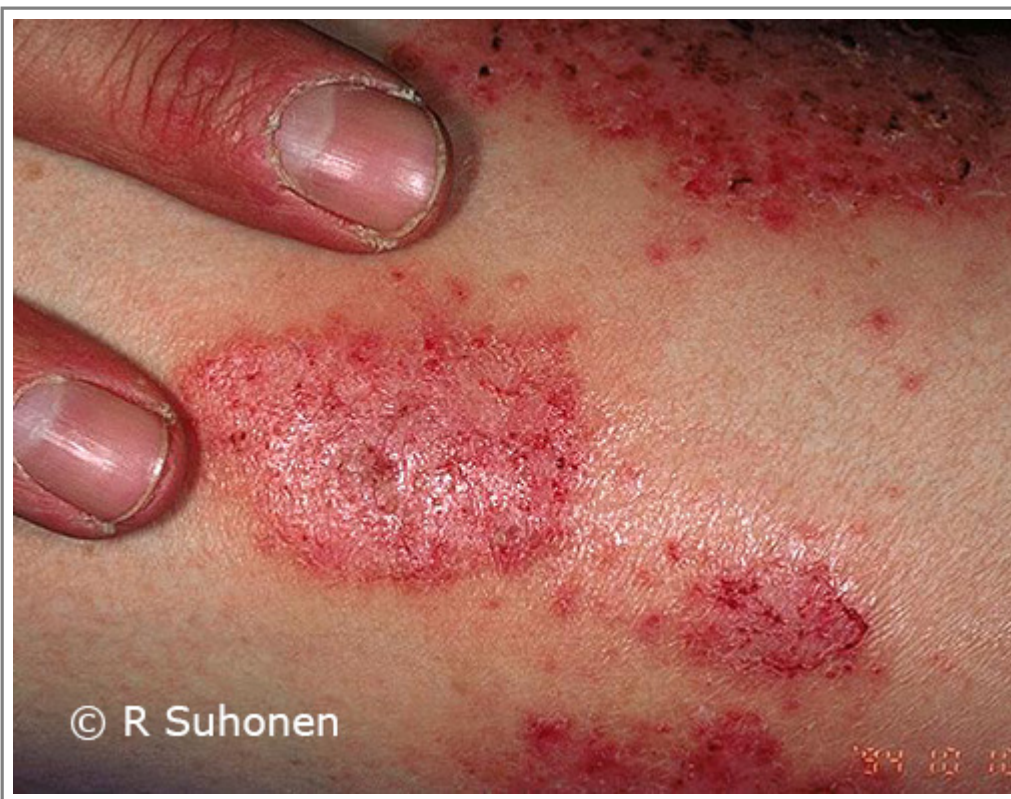Автори та власники авторських прав: Duodecim Medical Publications Ltd Raimo Suhonen

- [Зображення 00065](#). Nummular dermatitis on the leg.



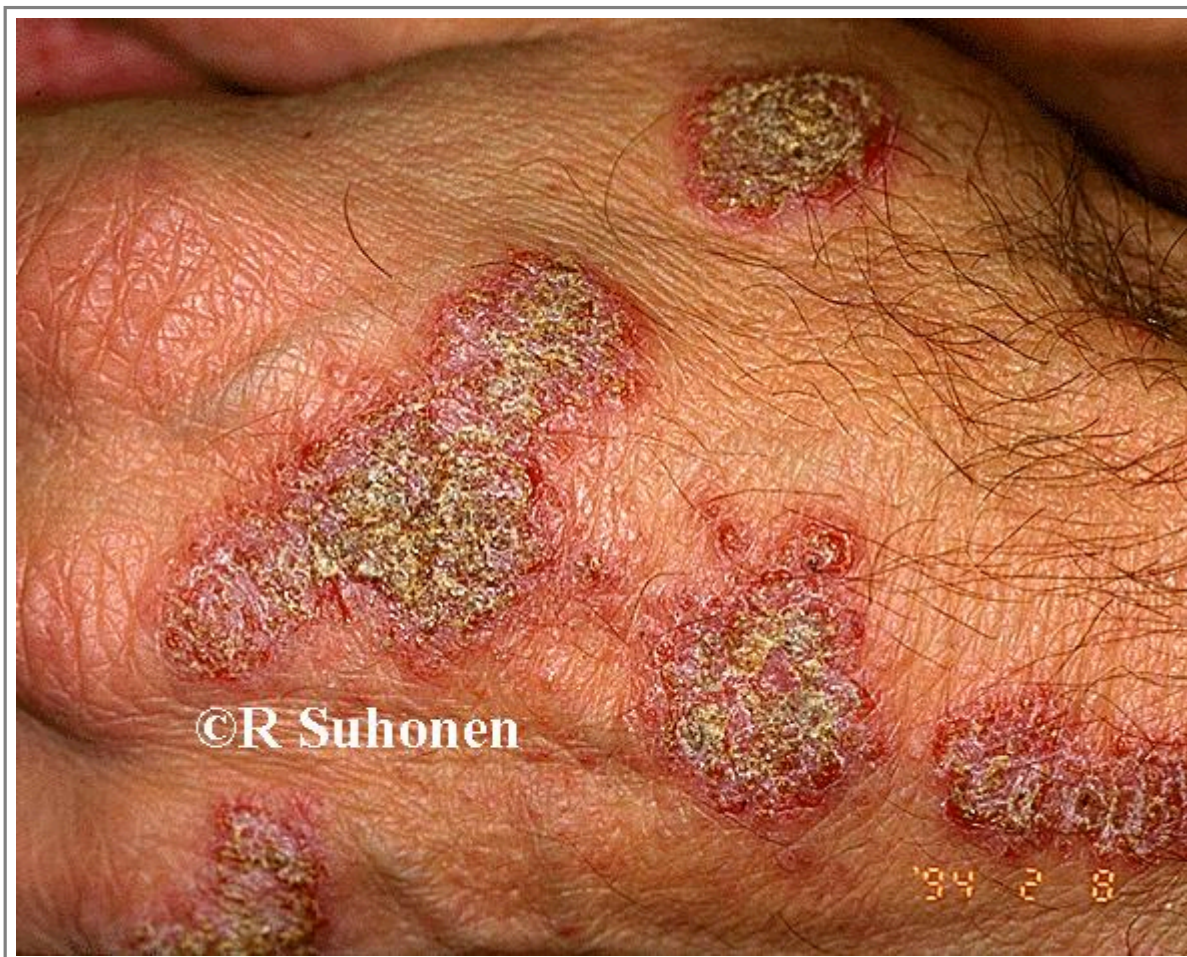Автори та власники авторських прав: Raimo Suhonen Duodecim Medical Publications Ltd

- [Зображення 00067](#). Nummular dermatitis on the lower extremity.



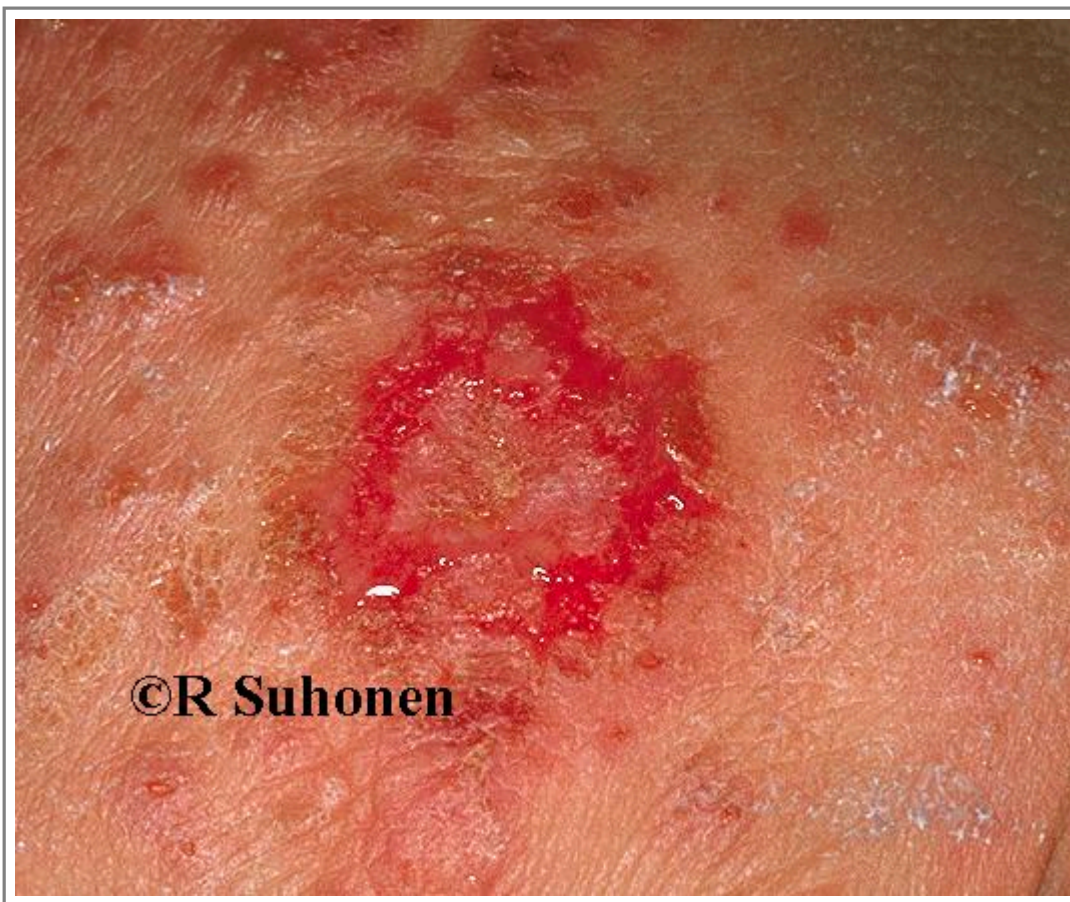Автори та власники авторських прав: Raimo Suhonen Duodecim Medical Publications Ltd

- [Зображення 00064](#). Crusted, exceptionally florid nummular dermatitis on the back of the hand.



Автори та власники авторських прав: Duodecim Medical Publications Ltd Raimo Suhonen

- [Зображення 00066](#). Weeping nummular eczema on the back of the hand.



Автори та власники авторських прав: Duodecim Medical Publications Ltd Raimo Suhonen

Авторські права на оригінальні тексти належать Duodecim Medical Publications, Ltd.

Авторські права на додані коментарі експертів належать МОЗ України.

Published by arrangement with Duodecim Medical Publications Ltd., an imprint of Duodecim Medical Publications Ltd., Kaivokatu 10A, 00100 Helsinki, Finland.

Ідентифікатор: [ebm00284](#) Ключ сортування: 013.016 Тип: EBM Guidelines

Дата оновлення англomовного оригіналу: 2013-09-18

Автор(и): [Alexander Salava](#) Автор(и) попередніх версій статті: [Heli Majamaa](#)[Eero Lehmuskallio](#)
Редактор(и): [Jukkapekka Jousimaa](#) Лінгвіст(и)-консультант(и) англomовної версії: [Maarit Green](#)
Видавець: [Duodecim Medical Publications Ltd](#) Власник авторських прав: [Duodecim Medical Publications Ltd](#)

Навігаційні категорії
[EBM Guidelines](#) [Dermatology](#)

Ключові слова індексу
mesh: [nummular eczema](#) [nummular dermatitis](#) [coin-shaped eczema](#) [coin-shaped dermatitis](#) [discoid eczema](#)
mesh: [Potassium Permanganate](#) mesh: [macule](#) speciality: [Dermatology](#) icpc-2: [S88](#)