

Для коментарів чи іншого зворотного зв'язку заповніть форму:
[форма зворотного зв'язку щодо цієї версії настанови](#)

Версія цього документу для друку: <http://guidelines.moz.gov.ua/documents/2918?id=ebm00277&format=pdf>

Настанови на засадах доказової медицини.
Створені DUODECIM Medical Publications, Ltd.

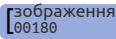
Настанова 00277. Контагіозний МОЛЮСК

Автор: Pekka Autio
Редактор оригінального тексту: Jukka Pekka Jousimaa
Дата останнього оновлення: 2018-04-18




Основні поняття

- Ураження зникають спонтанно без лікування. Якщо у дитини є лише кілька папул, одужання можна пришвидшити механічними методами.

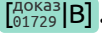
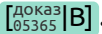
Епідеміологія

- Контагіозний молюск є поширеним у дітей, особливо у тих, які мають суху atopічну шкіру (зображення ). Очевидно, розвиток специфічного імунітету запобігає рецидивуванню.
- Немає причин для обмеження контактів з іншими дітьми через звичайну вірусну інфекцію, і дитина може відвідувати навчальні заклади.
- Папули іноді з'являються у дорослих. Поява численних папул може бути ознакою імунодефіциту.

Діагностика

- За наявності типових уражень у вигляді маленьких папул (декілька мм) з ямкою в центрі (зображення  [Mollusca contagiosa]), особливо коли вони численні, проведення диференціальної діагностики не викликає жодних труднощів.
- На дуже ранній стадії може не бути типових особливостей і єдину папулу - важко ідентифікувати (зображення  [Molluscum contagiosum on...]). У дорослих ураження може нагадувати ранню стадію базально-клітинної карциноми або гіперплазію сальних залоз (зображення  [Sebaceous hyperplasia]).

Лікування

- Активне лікування перших папул може зупинити поширення захворювання. Найпростіший спосіб — видалити папулу спеціальним пінцетом, голкою або кюреткою. У наляканої дитини застосування місцевого крему з лідокаїном/прилокаїном за 20-30 хв до процедури забезпечить адекватне знеболення  [01729 | B]. Застосування на великих ділянках шкіри не рекомендується. Також застосовується кріотерапія (найбільш ефективним є рідкий азот), але це також не є абсолютно безболісною процедурою.
- Якщо механічні методи лікування у дитини вимагають значних зусиль, краще почекати на спонтанне одужання.
- Для дорослих вишкрібання або кріотерапія без застосування анестезії є адекватним методом лікування. Пам'ятайте про ймовірність ВІЛ-інфекції.
- Були випробувані різні місцеві й системні методи лікування контагіозного молюска, але їх ефективність є сумнівною  [05365 | B].
- Є деякі докази щодо ефективності 5-10% розчину гідроксиду калію (Норохівіг®). Папули протирають розчином 1-2 рази на день, поки не з'являються ознаки запалення (для цього потрібно кілька тижнів). Може застосовуватись у дітей старших 2 років.

Коментар експерта. Лікарський засіб калію гідроксид станом на 12.02.2019 в Україні не зареєстрований.

- Лікування atopічної екземи, що супроводжується ураженням контагіозним молюском, з застосуванням кортикостероїдів і емолентів, не погіршує процес загоєння уражень і допомагає пацієнту.

Ускладнення

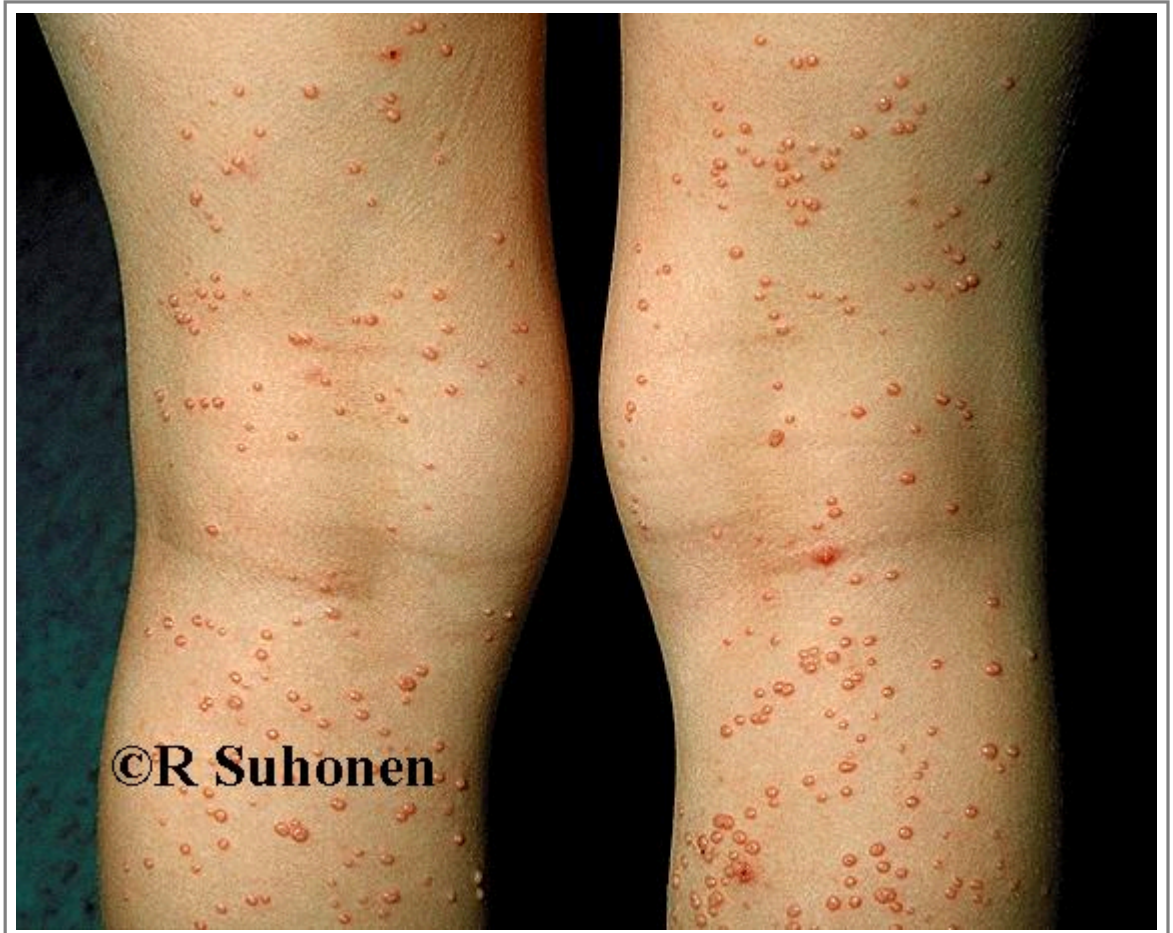- При подразненні усіх уражень і утворенні навколо них екземи ймовірною причиною є початок імунної відповіді, а не бактеріальна інфекція.
- При розвитку піодермії слід застосовувати антибіотики. На практиці справжня піодермія трапляється досить рідко.

Показання до консультації спеціаліста

- Не існує реальних показань до консультації спеціаліста. Усі ураження може лікувати лікар загальної практики.

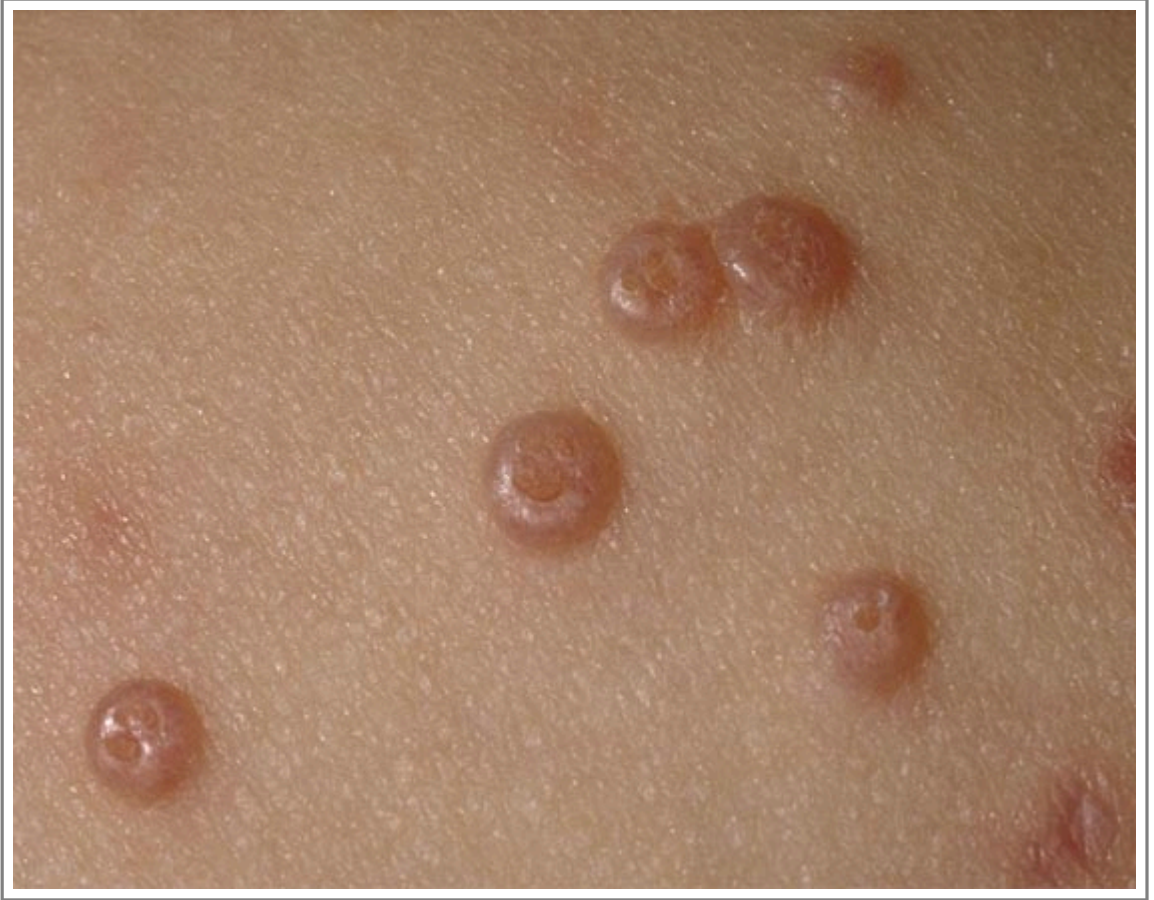Зображення

- [Зображення 00180](#). Mollusca contagiosa behind the knees.



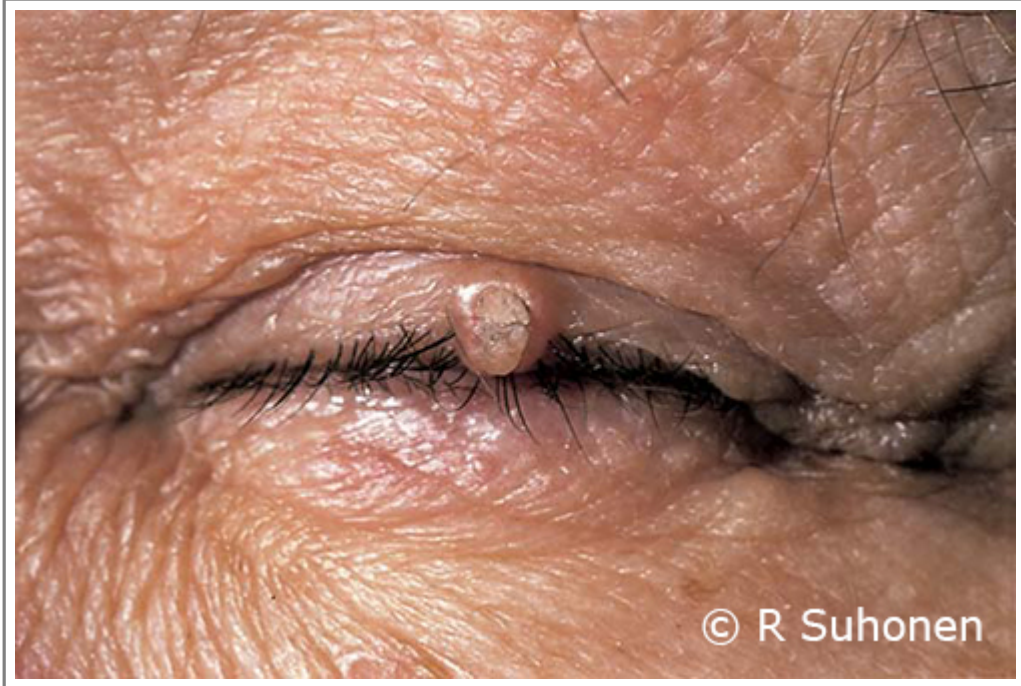Автори та власники авторських прав: Duodecim Medical Publications Ltd Raimo Suhonen

- [Зображення 00615](#). Mollusca contagiosa.



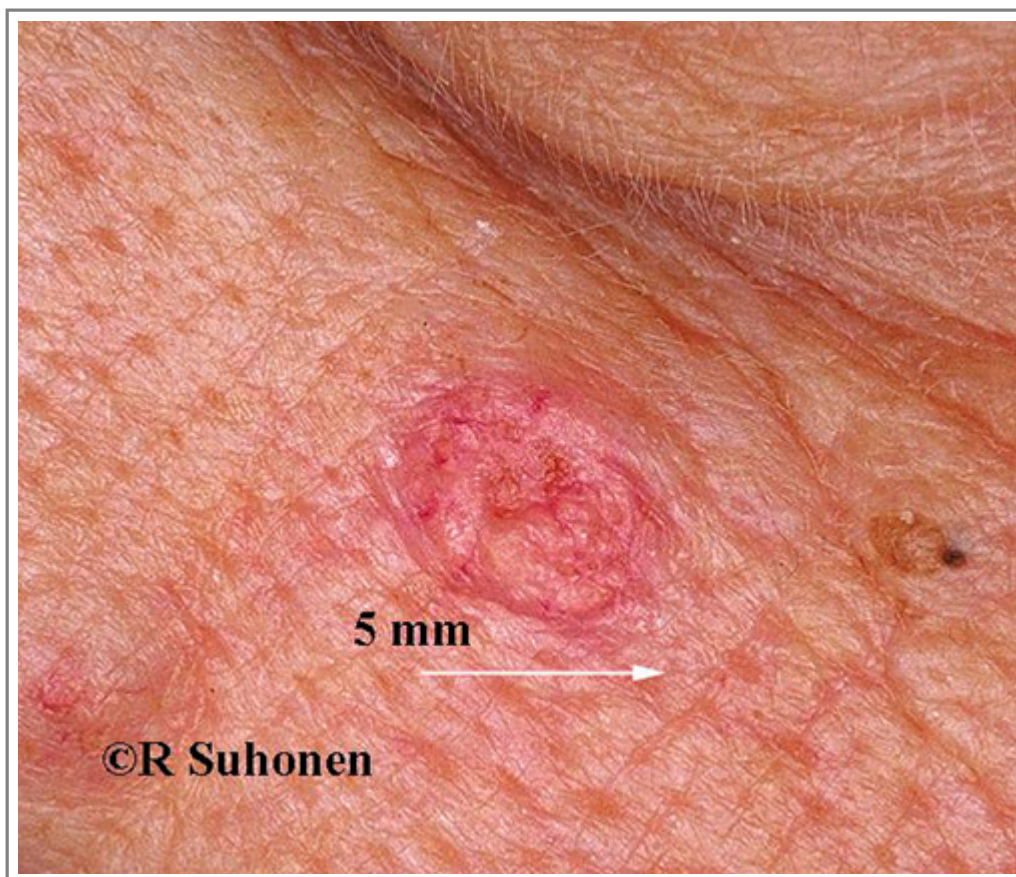Автори та власники авторських прав: Raimo Suhonen Duodecim Medical Publications Ltd

- [Зображення 00805](#). Molluscum contagiosum on the eyelid.



Автори та власники авторських прав: Raimo Suhonen Duodecim Medical Publications Ltd

- [Зображення 00578](#). Sebaceous hyperplasia.



Автори та власники авторських прав: Raimo Suhonen Duodecim Medical Publications Ltd

Доказові огляди Duodecim

- [Доказовий огляд 01729](#). Lidocaine/prilocaine cream as a local anaesthetic for curettage of Molluscum contagiosum lesions.
Дата оновлення: 2003-08-07
Рівень доказовості: B
Резюме: Lidocaine/prilocaine cream applied for less than 60 minutes appears to be an effective local anaesthetic before curettage of molluscum contagiosum lesions.
- [Доказовий огляд 05365](#). Interventions for cutaneous molluscum contagiosum .
Дата оновлення: 2017-10-24
Рівень доказовості: B
Резюме: No single intervention appears to be convincingly effective in the treatment of molluscum contagiosum. Topical 5% imiquimod appears to be no more effective than vehicle in terms of clinical cure, but leads to more application site reactions,

Авторські права на оригінальні тексти належать Duodecim Medical Publications, Ltd.
Авторські права на додані коментарі експертів належать МОЗ України.
Published by arrangement with Duodecim Medical Publications Ltd., an imprint of Duodecim Medical Publications Ltd., Kaivokatu 10A, 00100 Helsinki, Finland.

Ідентифікатор: **ebm00277** Ключ сортування: **013.031** Тип: **EBM Guidelines**

Дата оновлення англomовного оригіналу: **2018-04-18**

Автор(и): **Pekka Autio** Автор(и) попередніх версій статті: **Raimo Suhonen** Редактор(и): **Jukka Pekka Jousimaa**
Видавець: **Duodecim Medical Publications Ltd** Власник авторських прав: **Duodecim Medical Publications Ltd**

Навігаційні категорії
EBM Guidelines **Dermatology** **Infectious diseases**

Ключові слова індексу

mesh: **Molluscum Contagiosum** mesh: **Warts** speciality: **Dermatology** mesh: **Eczema** mesh: **Child** mesh: **papule**
mesh: **Skin Diseases, Eczematous** speciality: **Infectious diseases** icpc-2: **S95**