

Для коментарів чи іншого зворотного зв'язку заповніть форму:  
[форма зворотного зв'язку щодо цієї версії настанови](#)

Версія цього документу для друку: <http://guidelines.moz.gov.ua/documents/2918?id=ebm00269&format=pdf>

Настанови на засадах доказової медицини.  
Створені DUODECIM Medical Publications, Ltd.

# Настанова 00269. Короста

Автор: Pekka Autio

Редактори оригінального тексту: -

Дата останнього оновлення: 2017-09-06

## Основні положення

- Проведення лікування “про всяк випадок” може викликати проблеми. Зосередьтесь на діагностиці
- Огляд слід проводити при достатньому освітленні, попросити пацієнта зняти одяг, що приховує місця типового ураження.
- Короста легко передається іншим: дуже важливо лікувати всіх членів родини, що мешкають разом, а не тільки тих, в кого є симптоми.
- Одяг та постільна білизна має бути випрана та випрасувана чи виморожена.

## Епідеміологія


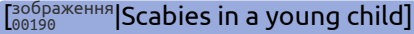
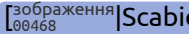
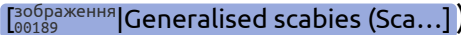





- Короста не відноситься до захворювань, що передаються статевим шляхом, проте перебування в одному ліжку з хворим - досить поширений шлях інфікування.
- Короста може передаватися при близькому контакті, навіть при фізикальному огляді.

## Симптоми

- Свербіж, що посилюється ввечері та вночі, є найбільш інтенсивним в ділянці сідниць, зап'ясть та складок між пальцями рук.

- Симптоми з'являються за кілька тижнів після зараження. При реінфікуванні латентний період коротший.
- Слід уникати спроб встановити час інфікування окремих пацієнтів.

## Діагностика

- Нестерпний свербіж
- Варіюючі папули, пухирці та ознаки розчісування на шкірі (зображення  [00806]  [00190]  [00468]). Шкіра обличчя у дорослих не уражається (за винятком осіб із розумовою відсталістю або імуносупресією, в яких розвивається рідкісна форма захворювання - генералізована короста; зображення  [00189]).
- Майже завжди у складках зап'ястя та між пальцями можна побачити внутрішньошкірні коростяні ходи, які робить у шкірі самка кліща (зображення  [00903]  [00807]  [00188]  [01211]), а в дітей — також на долонях і стопах. Кліща можна легко виїняти з коростяного хода за допомогою стереомікроскопу (корисним буде навіть збільшуваче скло) для подальшого дослідження під звичайним мікроскопом.
- Еритематозні папули, що сверблять, на статевих органах у чоловіків скоріш за все свідчать про коросту (зображення  [01210]).
- При підозрі на коросту у дитини необхідно також оглядати зап'ястя та складки між пальцями матері.

## Диференційний діагноз

- Пухирці можуть бути схожі на ті, що з'являються при екземі.
- Фолікуліт може нагадувати коросту. Про коросту свідчить типова локалізація ураження та поява симптомів у інших членів родини, які живуть разом.

## Лікування

- Крем з перметрином  [03220]

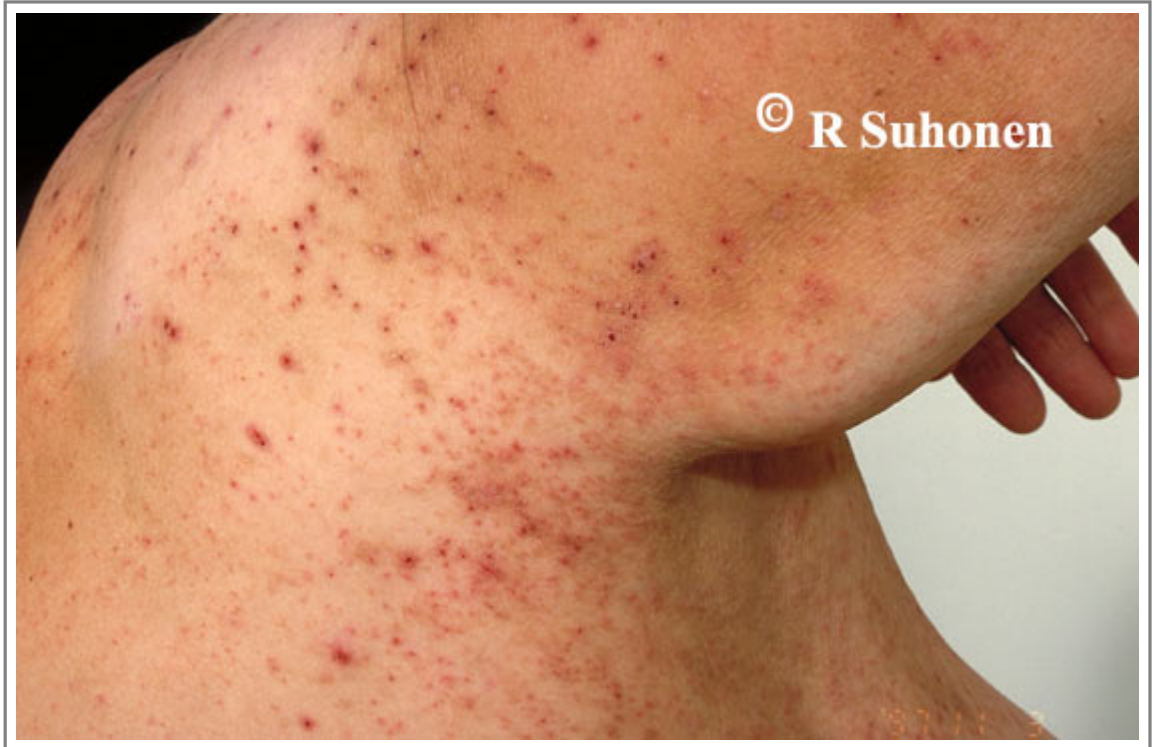- Крем наноситься на шкіру скрізь до кінчиків пальців, в тому числі на складки між пальцями та зону статевих органів. Лікарський засіб слід змити водою через 8-15 годин. Повторне лікування проводиться через 7-14 днів. Після нанесення лікарського засобу на шкіру заборонено мити руки або після миття рук засіб необхідно нанести знову. Протягом лікування одяг, що контактував зі шкірою, та постільна білизна мають бути випрані.
- Пакет також містить детальні інструкції щодо знищення кліщів на одязі холодом та жаром.
- Пероральний івермектин [доказ 03220] [B] застосовується одноразово в розрахунковій дозі 200 мкг/кг маси тіла. Повторне лікування проводиться через 7-14 днів. За спеціальним дозволом можуть бути використані програми індивідуального лікування препаратами, що досліджуються.
- Папули, що сверблять, можуть залишатися в пацієнтів після лікування довше місяця. Не слід починати лікування, доки кліщ не буде знайдений. Свербіж та вторинний дерматит лікуються глюкокортикоїдами з низькою активністю та кремом з хлоргексидином, глюкокортикоїди з більшою активністю можуть використовуватися при лікуванні поодиноких папул.
- Причиною поганої відповіді на лікування зазвичай є неправильно встановлений діагноз або наявність супутньої хвороби. У проблемних випадках часто виявляється, що терапію отримують тільки ті члени родини, в котрих є симптоми.
- У резистентних до терапії випадках слід отримати консультацію лікаря-дерматолога.

## Пов'язані джерела

- Кокранівські огляди [пов'язані 00697] [Scabies – Related resour...]
- Інтернет-джерела [пов'язані 00697] [Scabies – Related resour...]
- Література [пов'язані 00697] [Scabies – Related resour...]

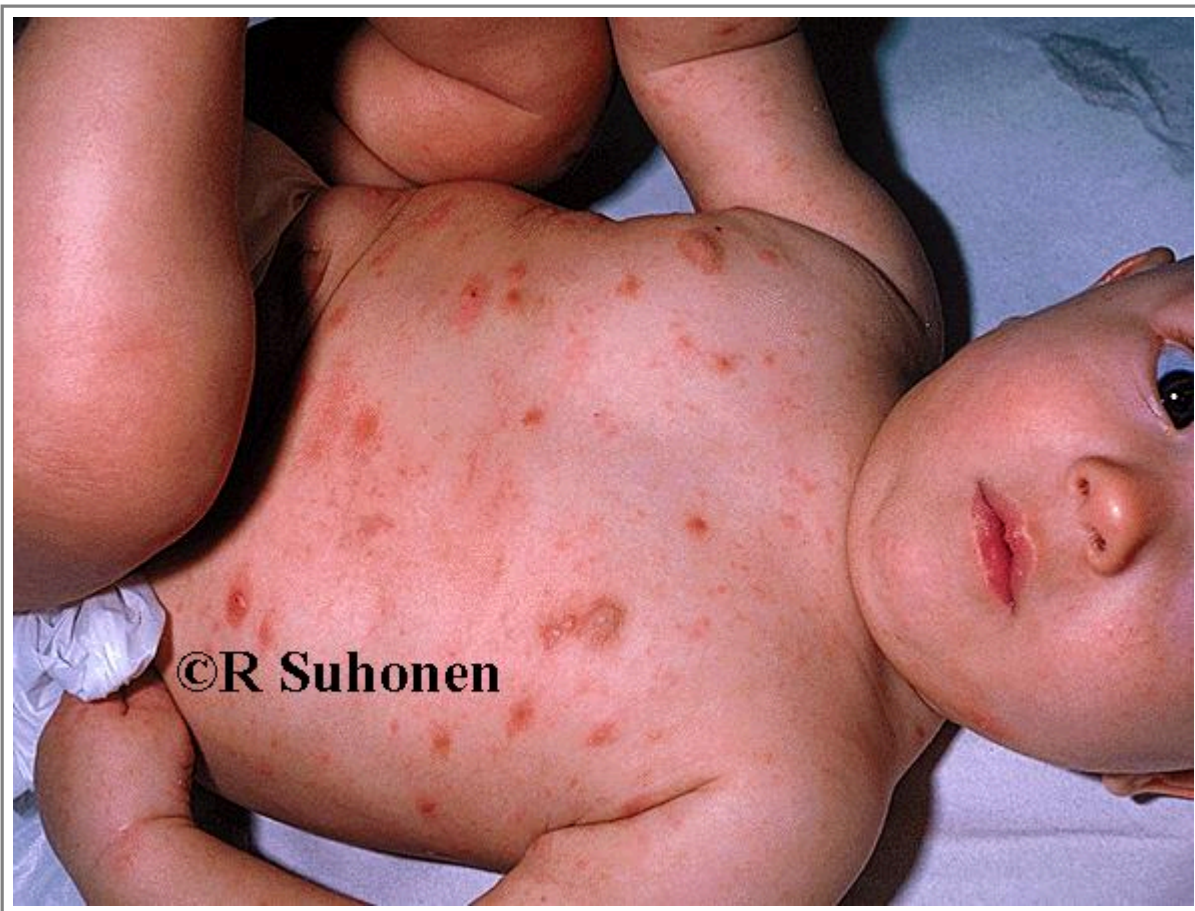## Зображення

- [Зображення 00806](#). Scabies.



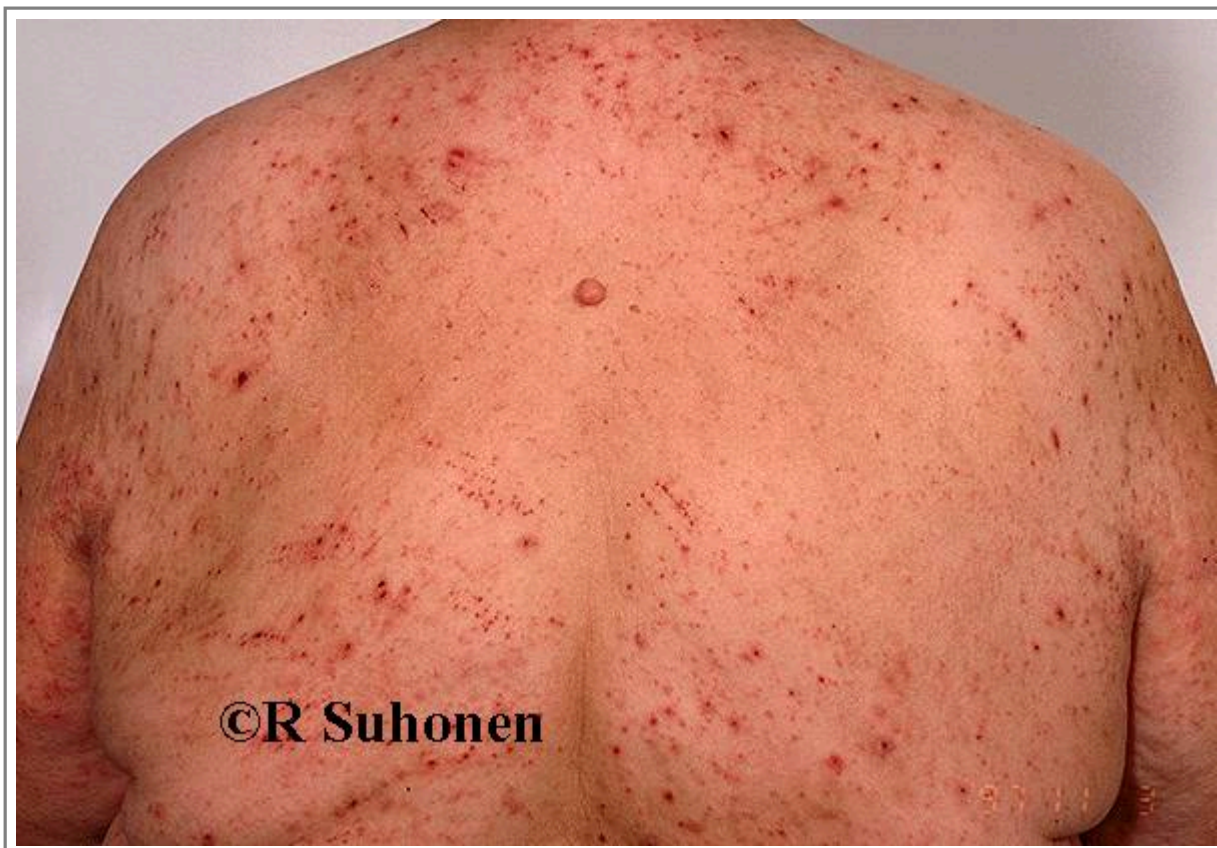
Автори та власники авторських прав: Raimo Suhonen

- [Зображення 00190](#). Scabies in a young child.



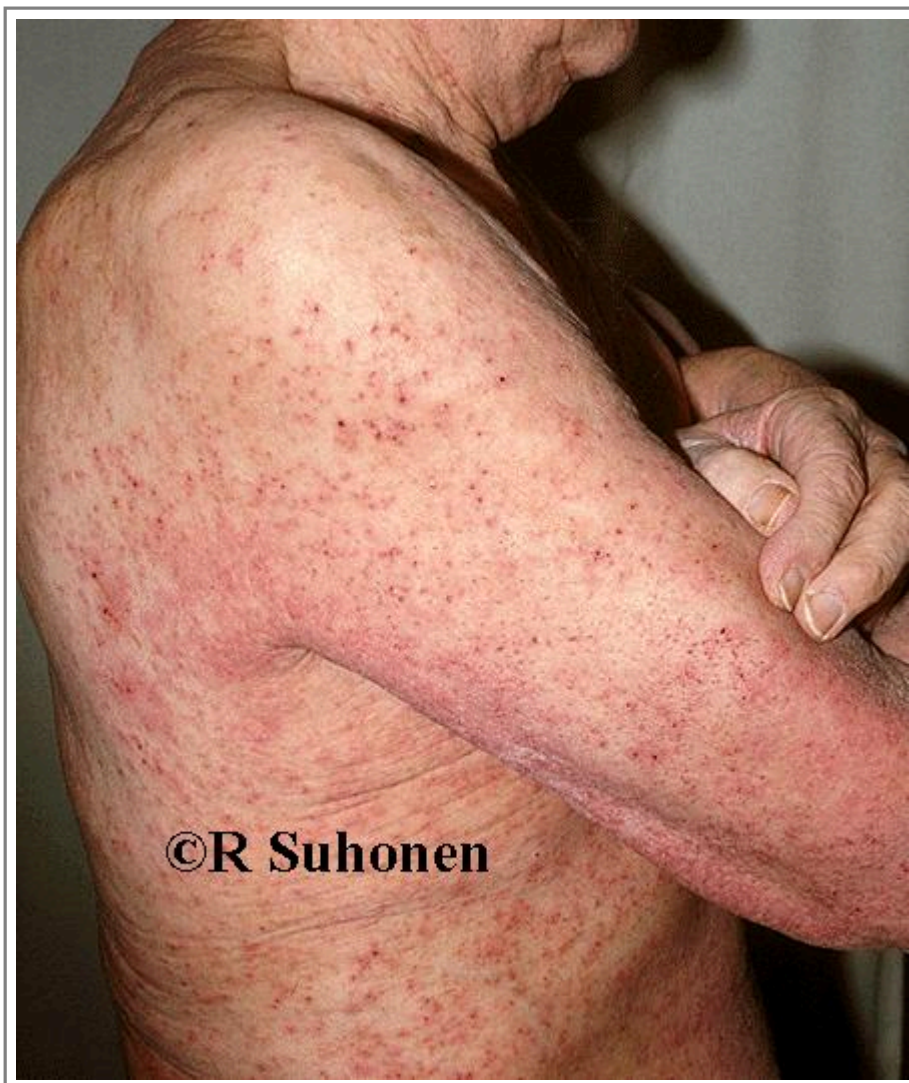Автори та власники авторських прав: Duodecim Medical Publications Ltd Raimo Suhonen

- [Зображення 00468](#). Scabies (universal eruption).



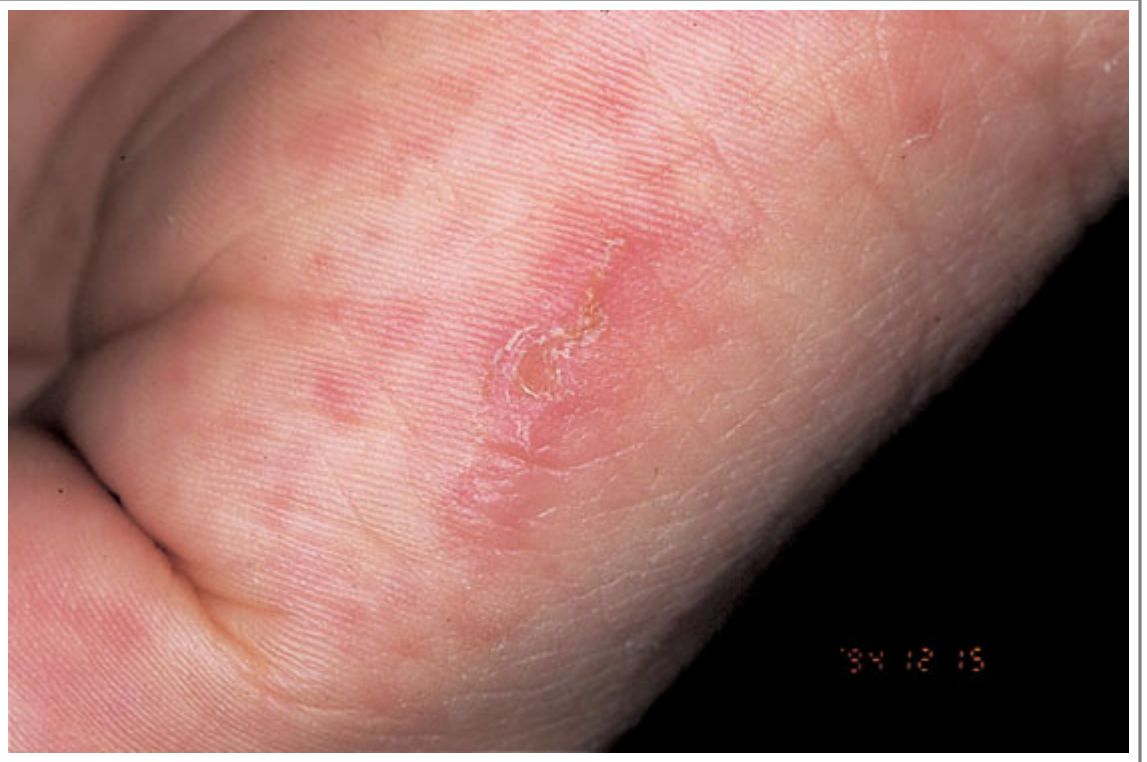Автори та власники авторських прав: Raimo Suhonen Duodecim  
Medical Publications Ltd

- [Зображення 00189](#). Generalised scabies (Scabies norwegica).



Автори та власники авторських прав: Duodecim Medical Publications Ltd Raimo Suhonen

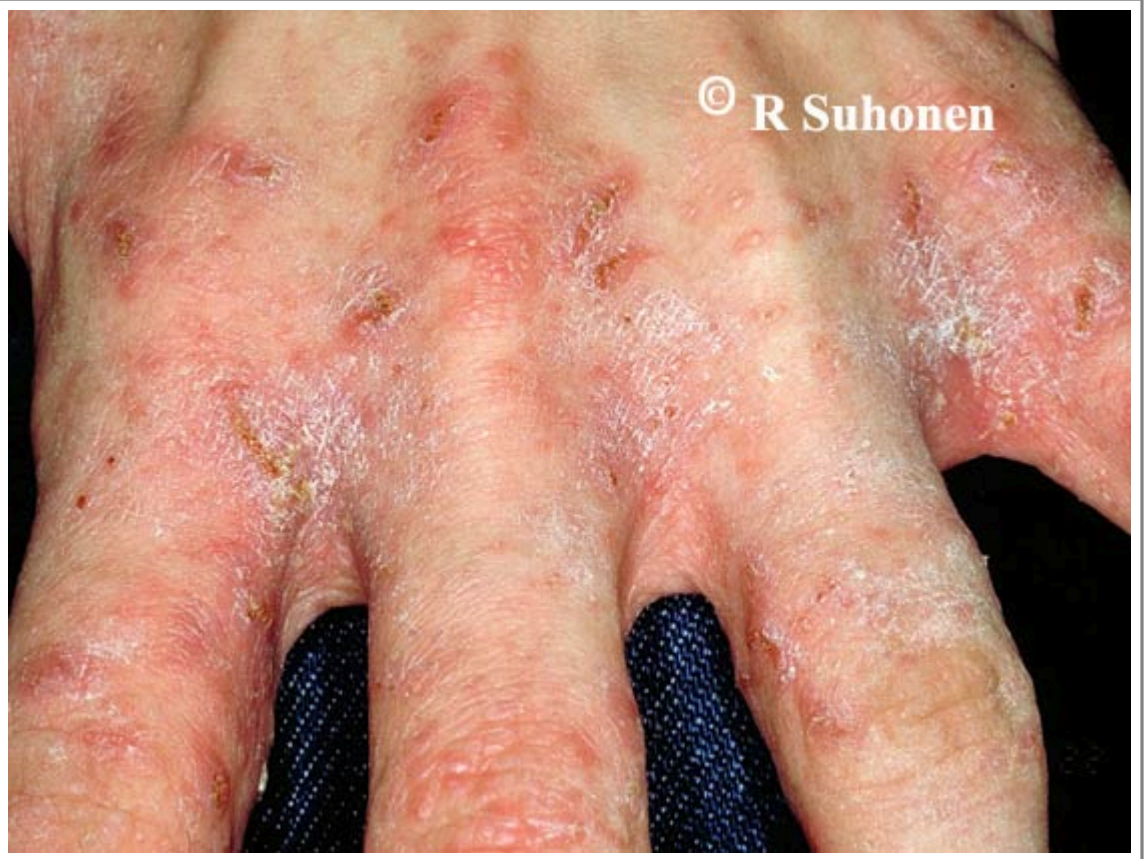- [Зображення 00903](#). Scabies on the side of the hand.



Автори та власники авторських прав: Raimo Suhonen

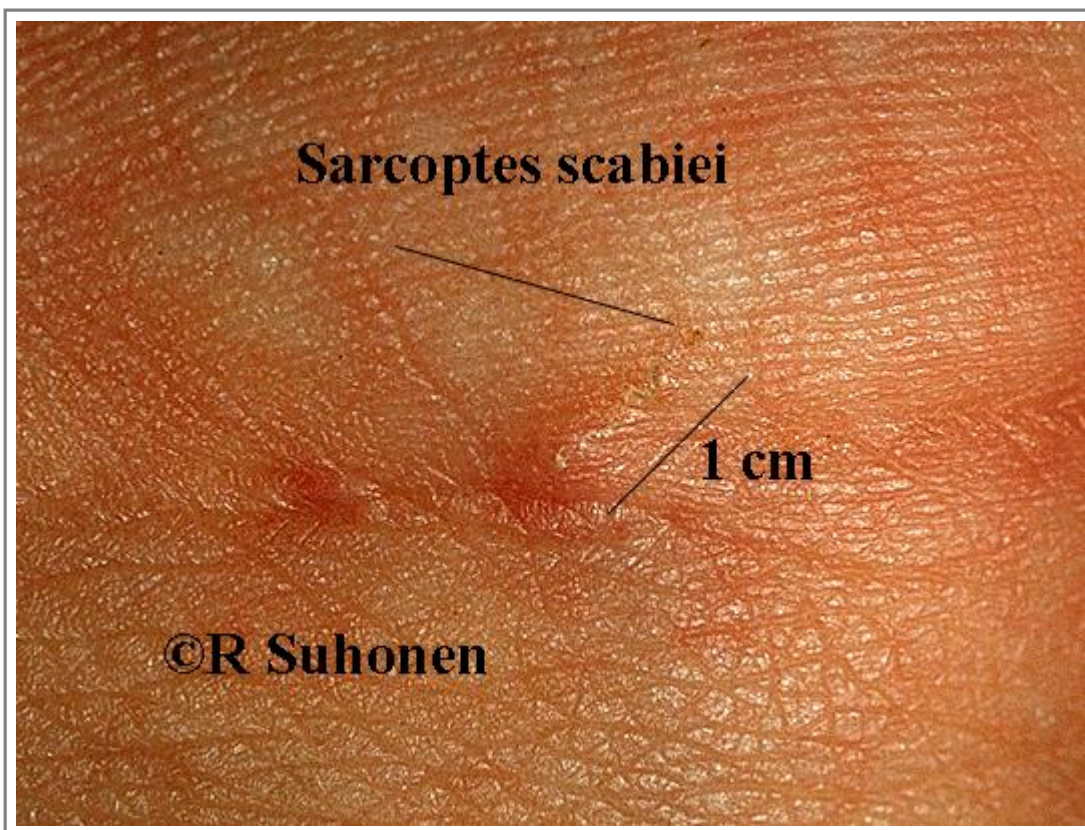


- [Зображення 00807](#). Scabies with secondary infection.



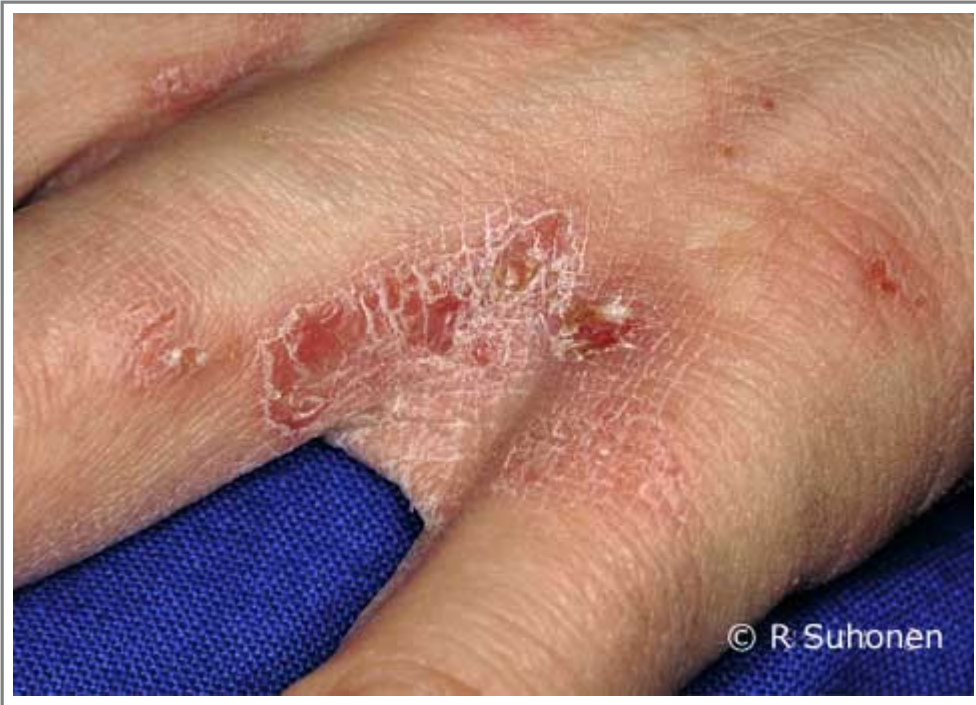Автори та власники авторських прав: Raimo Suhonen

- [Зображення 00188](#). A furrow of scabies mite in the skin of the wrist.



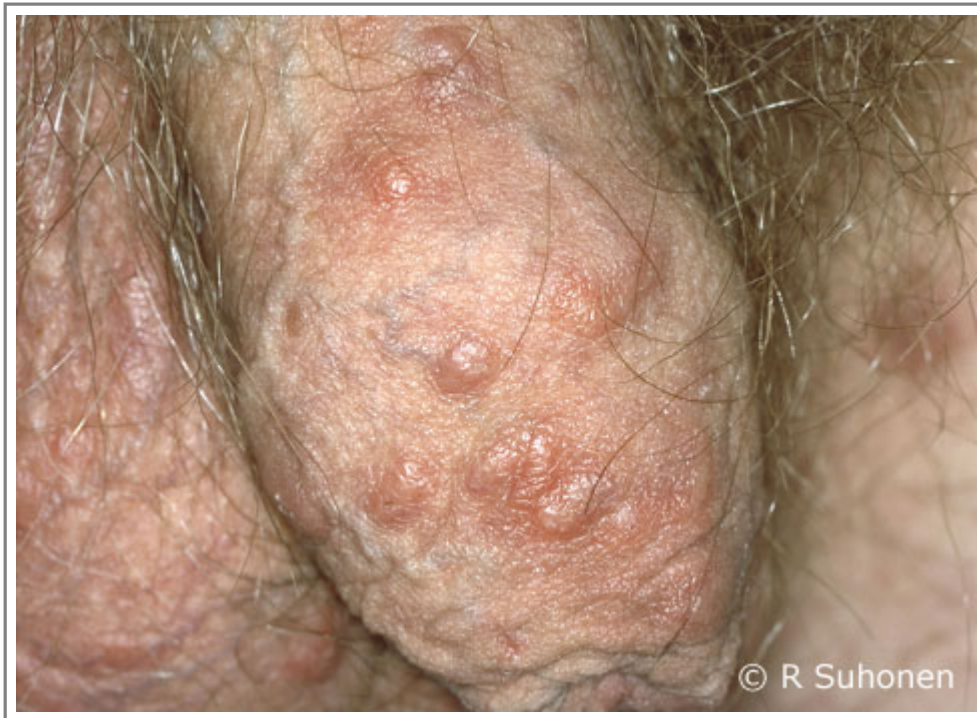Автори та власники авторських прав: Duodecim Medical Publications Ltd Raimo Suhonen

- [Зображення 01211](#). Scabies on the hand.



Автори та власники авторських прав: Raimo Suhonen Suvi Cajanus  
Duodecim Medical Publications Ltd

- [Зображення 01210](#). Scabies on the penis.



Автори та власники авторських прав: Raimo Suhonen Suvi Cajanus  
Duodecim Medical Publications Ltd

## Доказові огляди Duodecim

- [Доказовий огляд 03220](#). Treatments for scabies.  
Дата оновлення: 2010-11-08  
Рівень доказовості: B  
Резюме: Topical permethrin appears to be the most effective treatment for scabies.  
Ivermectin appears to be an effective oral treatment.

Авторські права на оригінальні тексти належать Duodecim Medical Publications, Ltd.

Авторські права на додані коментарі експертів належать МОЗ України.

Published by arrangement with Duodecim Medical Publications Ltd., an imprint of Duodecim Medical Publications Ltd., Kaivokatu 10A, 00100 Helsinki, Finland.

---

Ідентифікатор: ebm00269    Ключ сортування: 013.040    Тип: EBM Guidelines

---

Дата оновлення англomовного оригіналу: 2017-09-06

---

Автор(и): Pekka Autio    Автор(и) попередніх версій статті: Raimo Suhonen    Редактор(и):  
Видавець: Duodecim Medical Publications Ltd    Власник авторських прав: Duodecim Medical Publications Ltd

---

Навігаційні категорії  
EBM Guidelines    Dermatology    Infectious diseases

---

Ключові слова індексу  
mesh: Permethrin    mesh: papule    mesh: Pruritus    mesh: eczema, secondary    mesh: Scabies    mesh: Sarcoptes scabiei  
speciality: Dermatology    speciality: Infectious diseases    icpc-2: S72