

Для коментарів чи іншого зворотного зв'язку заповніть форму:
[форма зворотного зв'язку щодо цієї версії настанови](#)

Версія цього документу для друку: <http://guidelines.moz.gov.ua/documents/2918?id=ebm00262&format=pdf>

Настанови на засадах доказової медицини.
Створені DUODECIM Medical Publications, Ltd.

Настанова 00262. Дерматит гомілки

Автор: Alexander Salava
Редактор оригінального тексту: Jukka Pekka Jousimaa
Дата останнього оновлення: 2013-09-24

Основи

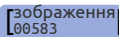
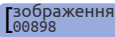
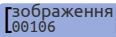
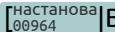
- Проблеми шкіри гомілок є поширеними.
- Лікування зазвичай базується на клінічному діагнозі.
- У пацієнтів з застійним дерматитом і виразками ніг слід враховувати можливість контактної алергії на лікарські засоби для місцевого застосування.

Дослідження

- Діагноз ґрунтується на анамнезі пацієнта та клінічній картині.
- Зразки грибка (для мікроскопії та культури) для виключення дерматозу за необхідності
- Венозну недостатність [настанова 00964] **Венозна недостатність ни...** можна виключити за допомогою доплерографії [настанова 00102] **Доплерографія як діагнос...**.
- Аплікаційна шкірна проба [настанова 00260] **Діагностичні тести в дер...** у персистуючих випадках і у разі підозри на контактну алергію.
- Потреба в біопсії шкіри виникає рідко.

Загальні типи дерматитів зустрічаються в нижній частині ніг

Застійний дерматит

- У пацієнта зазвичай спостерігаються клінічні ознаки венозної недостатності (фото  [Stasis purpura on the le...]).
- Як правило, це виглядає як пігментація шкіри (фото  [Stasis dermatitis]  [Stasis dermatitis (Eczem...)]) навколо виразок на ногах.
- Лікування повинно враховувати можливість алергії на препарати для місцевого застосування.
- Наріжними каменями лікування є компресійна терапія та глюкокортикоїдні креми від помірно- до сильнодіючих.
- За наявності венозної недостатності можлива хірургічна корекція  [Венозна недостатність ни...].

Астеатотична екзема

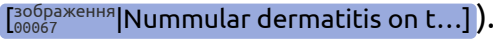
- Часто зустрічається у літніх людей, викликана сухістю шкіри і надмірним миттям (мило, абразивні щітки, сауна).
- Сухість шкіри особливо виражена взимку і показано використання базових мазей для місцевого застосування, а також глюкокортикоїдних кремів від помірно- до потужних.
- Стан спонтанно поліпшується влітку внаслідок дії сонячного ультрафіолетового випромінювання.

Атопічний дерматит


- Атопічний дерматит може виникати на ногах, але в такому випадку він, як правило, наявний і на інших ділянках шкіри.
- Ключ до правильної діагностики лежить в анамнезі пацієнта.

Монетоподібний дерматит


- Див.  [Нумулярний дерматит].

- Зустрічається зазвичай на ногах, але часто також на руках, як сверблячі, круглі і лускаті плями (фото ).
- Стан зазвичай погіршується в зимовий період.
- Успішне лікування, зазвичай, вимагає застосування потужних глюкокортикоїдних кремів.


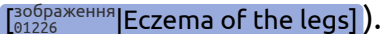

Псоріаз

- Див.  [Psoriasis].
- Найчастіше зустрічаються на гомілках і особливо навколо колін.
- У більшості випадків пацієнт також матиме псоріаз і на інших ділянках шкіри.
- Псоріаз на ногах лікують за тими ж принципами, що і у випадку псоріазу, що виникає і на інших ділянках шкіри.

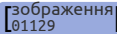
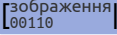
Дерматофітія

- Див.  [Dermatomycoses].
- Дерматофітія може іноді виникати на гомілках і в цьому випадку, як правило, також виявляється на стопах.
- Зразки культури грибка підтвердять діагноз.

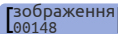
Алергічний контактний дерматит

- Див.  [Алергічний контактний де...].
- Алергічний контактний дерматит на ногах може бути викликаний лікарськими засобами для місцевого застосування (фото ).
 - Еритема, яка може поширитись, розвивається навколо початкової ділянки дерматиту  [Алергічний контактний де...]. Пацієнт часто стверджує, що крем ніколи не переносив абсолютно добре.
 - Також можливий розвиток контактної алергії на глюкокортикоїдні креми.

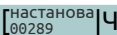
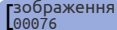
Нейродерміт (хронічний простий лишай)

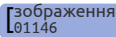
- Нейродерміт може з'являтися без чітко вираженої попередньої причини, але часто це є ускладненням існуючого сверблячого висипу, напр. атопічного дерматиту.
- Стан характеризується циклом свербіння і дряпання, який може стати хронічним і легко рецидивувати.
- Гомілковостопний суглоб і гомілка є типовими ділянками для нейродерміту (фото  [Neurodermatitis on the a...]
 [Neurodermatitis on the s...]).
- Для лікування необхідні потужні глюкокортикоїди.
- Також використовуються оклюзивні пов'язки.
- Крем або розчин глюкокортикоїдів III покоління наноситься на висип, який потім покривають гідролоїдною пов'язкою (наприклад, Дуодерм[®]). Оклюзійна пов'язка змінюється кожні 2-4 дні 2–3 рази.

Вузлуватий свербець

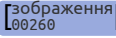
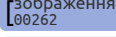

- Вузлуватий свербець вважається поширеною версією нейродерміту.
- Стан базується на циклі свербіння і дряпання і часто стає хронічним.
- Підняті вузлики діаметром 0,5–1 см, часто з верхньою корочкою, розвиваються на ділянці, де виникає вторинний свербіж від подряпин і складок на шкірі (фото  [Nodular prurigo]).
- Вузлики, що сверблять, найчастіше зустрічаються на кінцівках (наприклад, на ногах) і тулубі.
- Найбільш поширені методи лікування включають потужні глюкокортикоїдні креми, курс системних глюкокортикоїдів, седативні антигістамінні препарати, доксепин 10-25 мг один раз або два рази на день, міртазапін вночі 15-30 мг один раз на день, амітриптилін 10-15 мг один раз або два рази на день тощо, а також фототерапію.

Плоский лишай

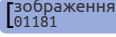
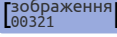
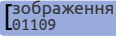
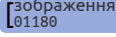
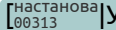
- Ділянками, схильними до виникнення плоского лишая  [Червоний плоский лишай], крім зап'ястків, є щиколотки та гомілки (фото  [Lichen planus]).

- Хронічний гіпертрофічний плоский лишай майже незмінно зустрічається на ногах і дуже нагадує вузлуватий свербець (мал.  [Nodular prurigo in the a...]).



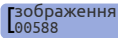

Еризипелоїд та целюліт

- Швидкий початок, висока температура, однобічна добре розмежована ніжна еритема і набряк (фото  [Severe deep fasciitis]  [Erysipelas]) є характерними для бешихи  [Бешиха і целюліт].

Пігментний пурпуровий дерматоз (purpura pigmentosa)

- Етіологія невідома, але найбільш поширеним місцем утворення пігментного пурпурового дерматозу є ноги (фото  [Pigmented purpuric derma...]  [Purpura pigmentosa in th...]).
- Стан є доброякісним і є переважно косметичною проблемою.
- Описано кілька підтипів, заснованих на появі стану, наприклад, прогресуючої пігментної пурпури (хвороба Шемберга) і золотистого лишая (фото  [Lichen aureus on the ank...]  [Lichen aureus in the leg]).
- Пурпура зазвичай підтверджується прик- або патч-тестами та появою плям або дрібних крововиливів під шкірою.
- Пурпура також зустрічається у випадку станів, що впливають на кровоносні судини (васкуліти) або тромбоцити (тромбоцитопенія), але рідко зустрічається при коагулопатіях  [Утворення синців при нез...].

Інші висипання на ногах

- Захворювання ніг, що супроводжуються вузликами, утворюють дуже змішану групу з точки зору етіології, і діагностика часто вимагає біопсії та втручання дерматолога.
- Ці захворювання включають
 - вузлову еритему  [Вузлувата еритема] (фото  [Erythema nodosum on the ...])
 - індуративну еритему (фото  [Erythema induratum at th...])
 - вузликовий поліартерит  [Васкуліти]
 - вузликовий васкуліт.

- Гранульома - це стан шкіри, що зазвичай зустрічається у дітей шкільного віку та у молодих людей. Більшість пацієнтів — жінки. Домінуючими ділянками на нижніх кінцівках є щиколотки (фото [\[Зображення L01374\]](#) Granuloma annulare on th...) та метатарзальні ділянки. Ураження шкіри на ногах можуть бути більш широкими.
- Ліпоїдний некробіоз (фото [\[Зображення L00162\]](#) Necrobiosis lipoidica [\[Зображення L01126\]](#) Necrobiosis lipoidica on... [\[Зображення L00899\]](#) Necrobiosis lipoidica) зазвичай зустрічається на передній поверхні ніг у вигляді різко визначених кільцеподібних бляшок з атрофічним центром, що може виразкуватися. Етіологія невідома, але може бути пов'язана з діабетом.
- У випадку інфекцій, викликаних Бореліями [\[Настанова L00031\]](#) Лайм-бореліоз (ЛБ), на нозі може виникнути мігруюча еритема (фото [\[Зображення L00575\]](#) Erythema migrans in the ...).

Консультація фахівця

- Тривалий та стійкий до лікування дерматит ніг часто вимагає консультації дерматолога через підозру на рідкісні вузликові захворювання.
- Шкірні аплікаційні проби необхідні у підозрілих випадках контактної алергії.
- Якщо підозрюється венозна недостатність, яка піддається хірургічній корекції, слід проконсультуватися з судинним хірургом.

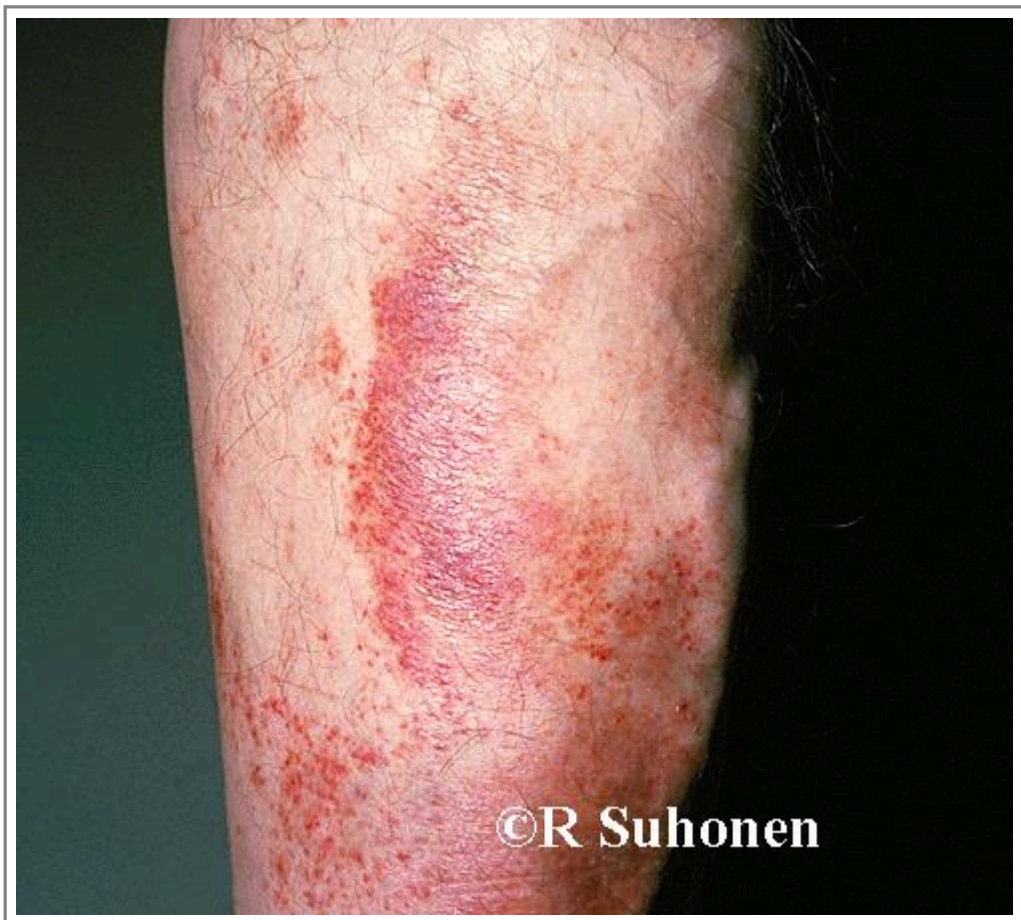Настанови

- [Настанова 00964](#). Венозна недостатність нижніх кінцівок.
- [Настанова 00102](#). Доплерографія як діагностичний метод.
- [Настанова 00260](#). Діагностичні тести в дерматології.
- [Настанова 00284](#). Нумулярний дерматит.
- [Настанова 00288](#). Psoriasis.
- [Настанова 00267](#). Dermatomycoses.
- [Настанова 00280](#). Алергічний контактний дерматит.
- [Настанова 00289](#). Червоний плоский лишай.
- [Настанова 00275](#). Бешиха і целюліт.

- [Настанова 00313](#). Утворення синців при незначних травмах, петехії та екхімози.
- [Настанова 00290](#). Вузлувата еритема.
- [Настанова 00449](#). Васкуліти.
- [Настанова 00031](#). Лайм-бореліоз (ЛБ).

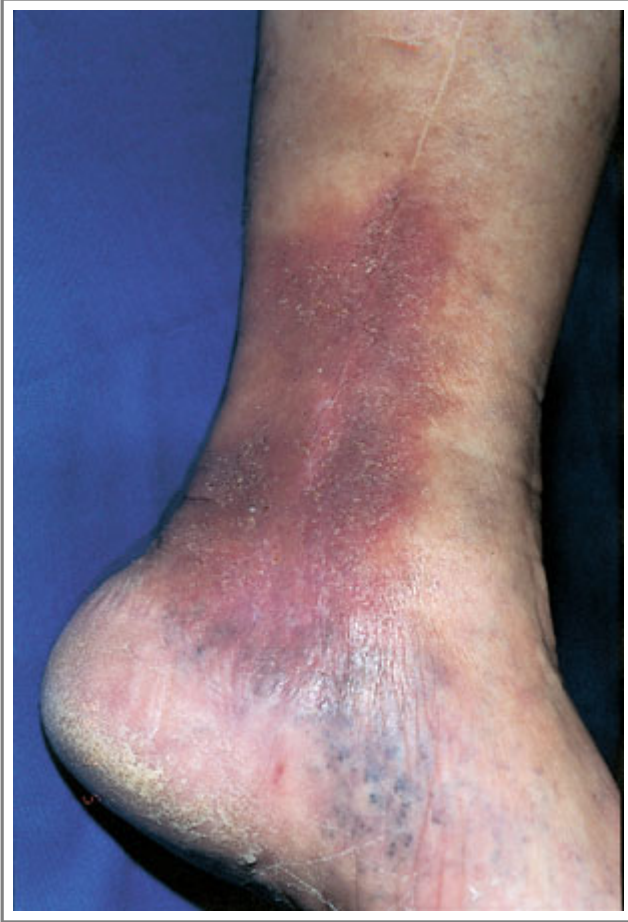Зображення

- [Зображення 00583](#). Stasis purpura on the leg of a male patient.



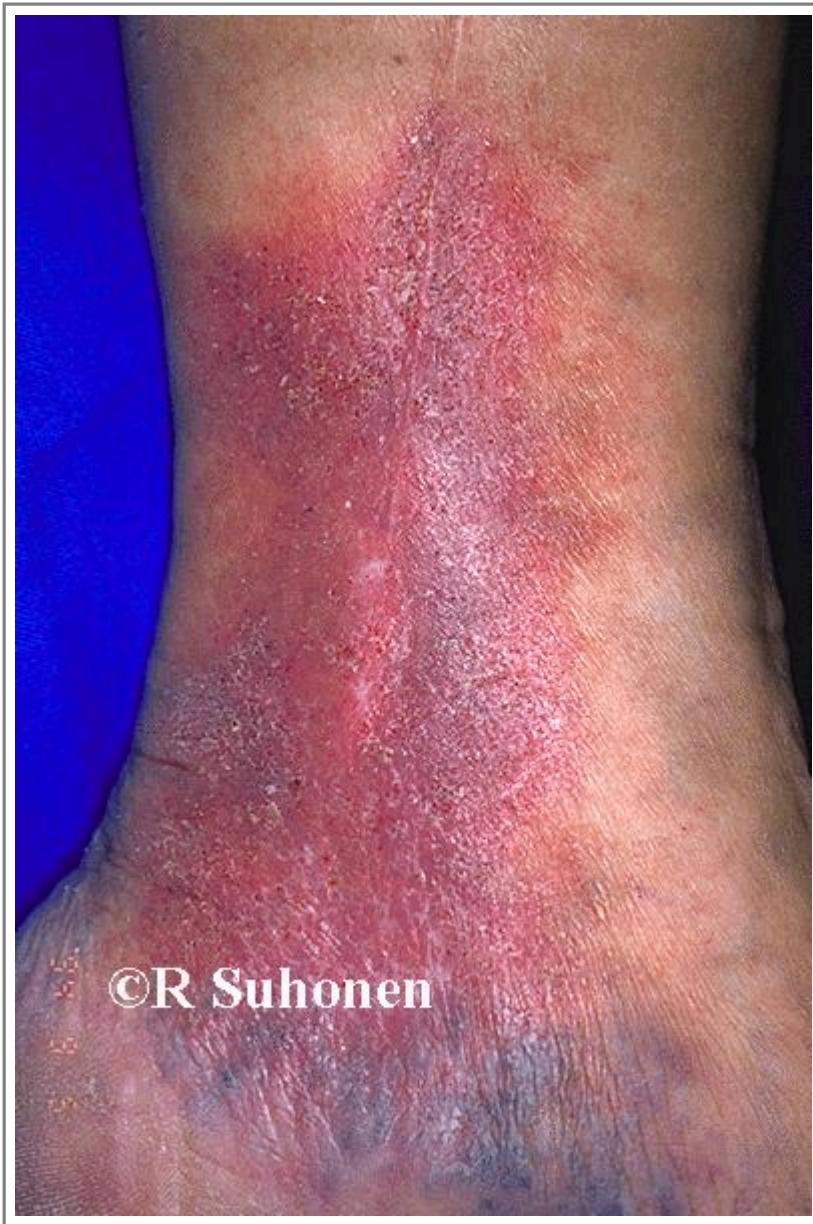
Автори та власники авторських прав: Duodecim Medical Publications Ltd Raimo Suhonen

- [Зображення 00898](#). Stasis dermatitis.



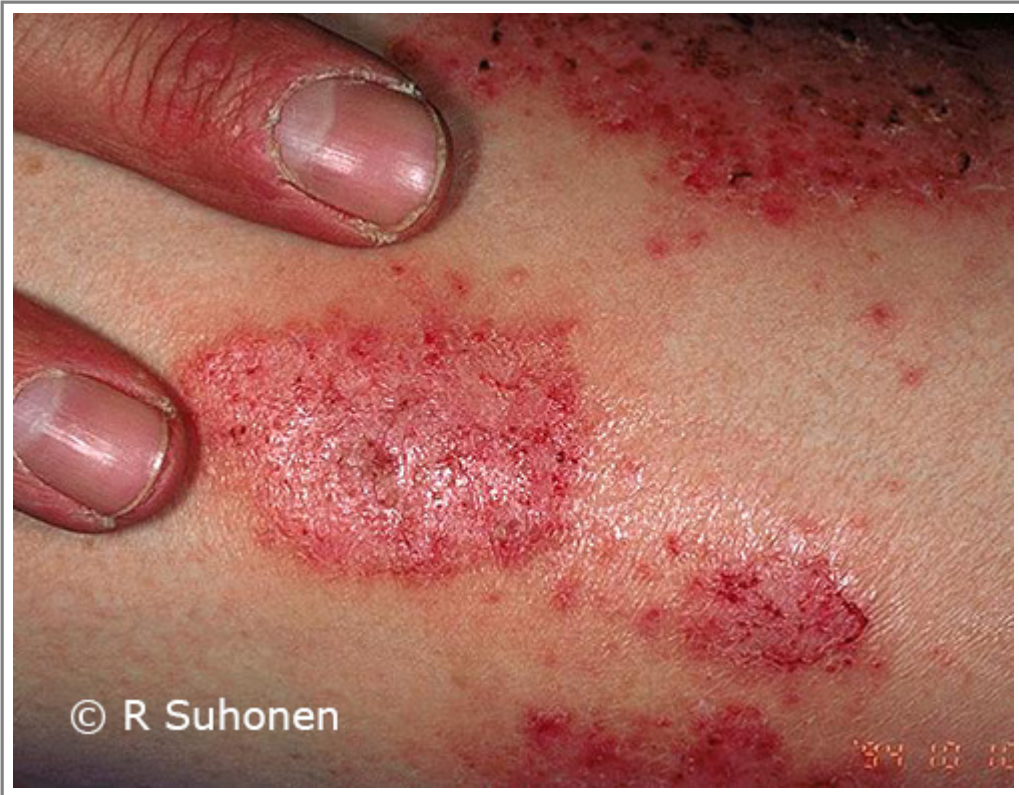Автори та власники авторських прав: Raimo Suhonen Duodecim Medical Publications Ltd

- [Зображення 00106](#). Stasis dermatitis (Eczema staticum).



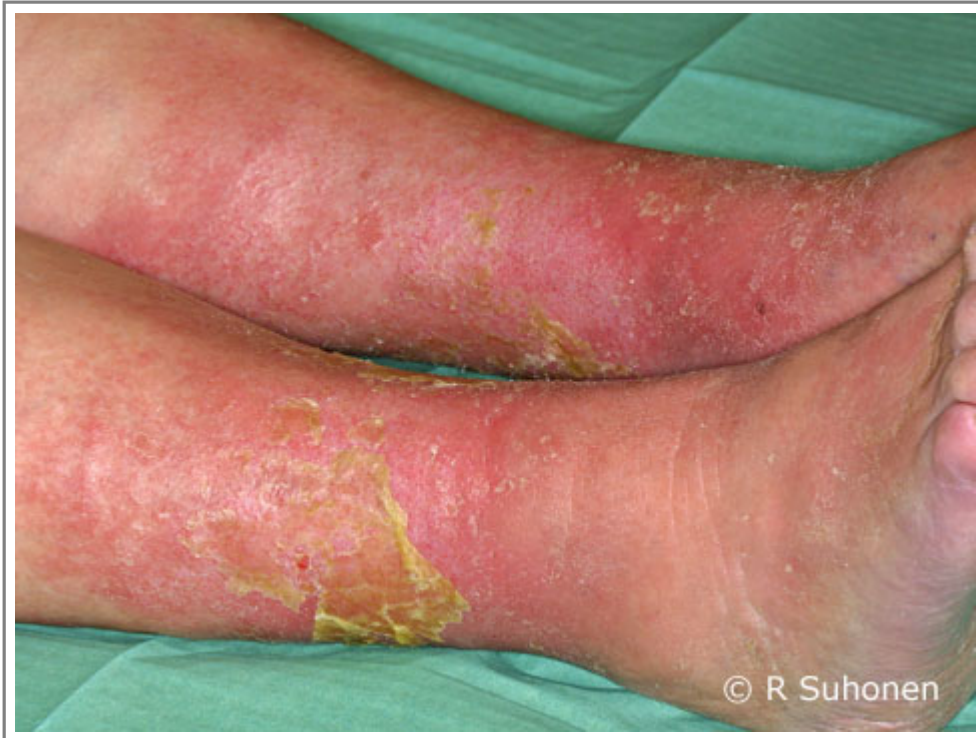Автори та власники авторських прав: Duodecim Medical Publications Ltd Raimo Suhonen

- [Зображення 00067](#). Nummular dermatitis on the lower extremity.



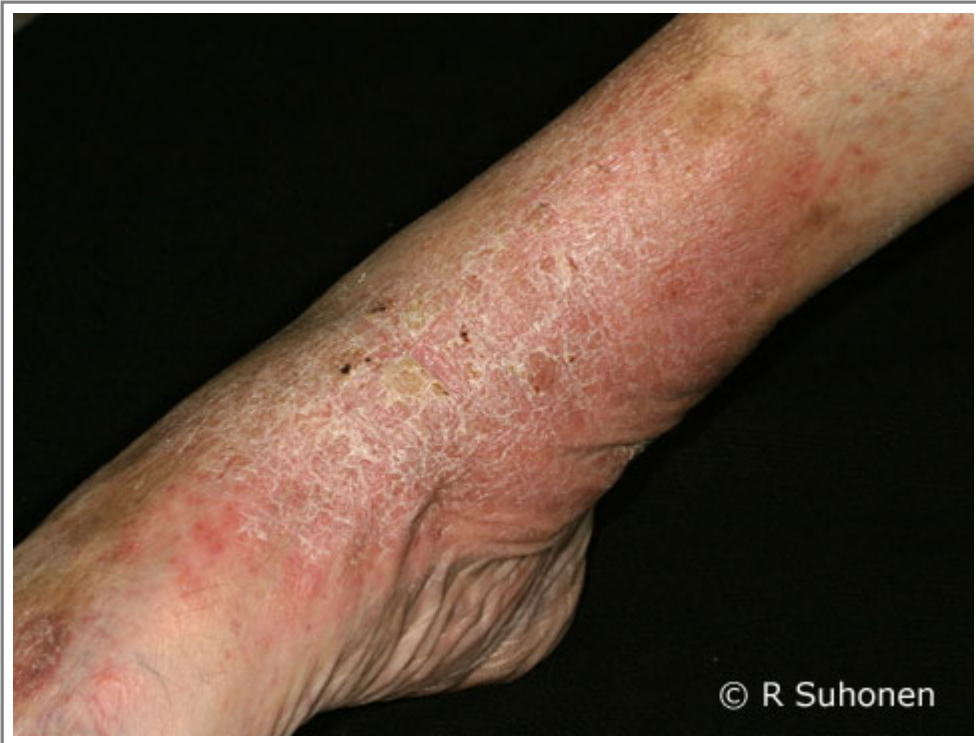Автори та власники авторських прав: Raimo Suhonen Duodecim Medical Publications Ltd

- [Зображення 01226](#). Eczema of the legs.



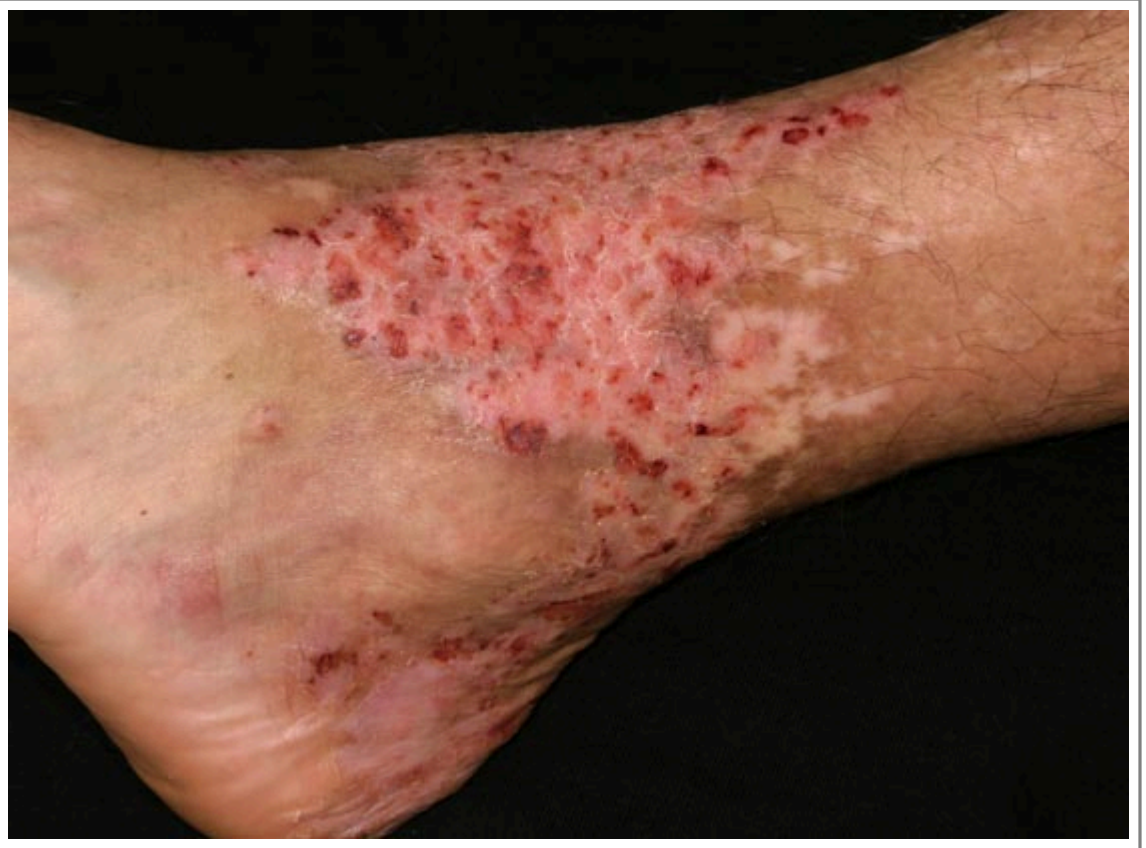Автори та власники авторських прав: Raimo Suhonen Suvi Cajanus
Duodecim Medical Publications Ltd

- [Зображення 01129](#). Neurodermatitis on the ankle.



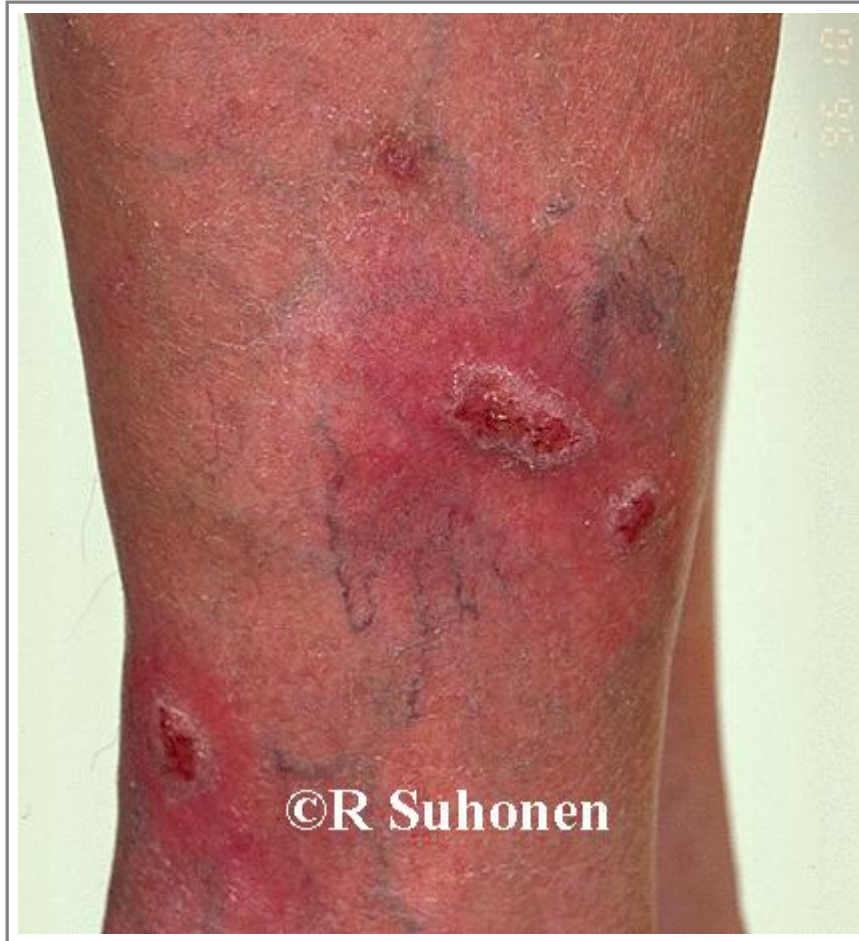Автори та власники авторських прав: Raimo Suhonen Suvi Cajanus
Duodecim Medical Publications Ltd

- [Зображення 00110](#). Neurodermatitis on the skin of the leg.



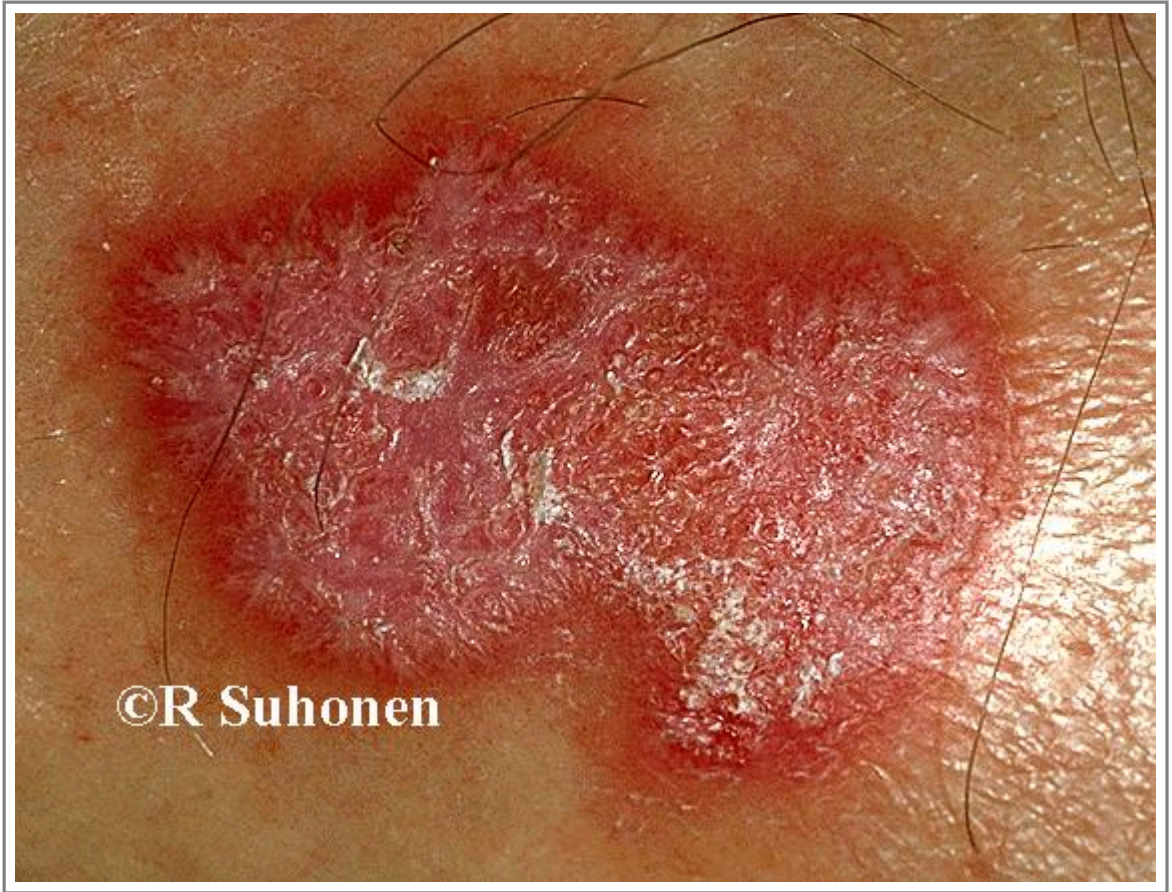Автори та власники авторських прав: Duodecim Medical Publications Ltd Raimo Suhonen

- [Зображення 00148](#). Nodular prurigo.



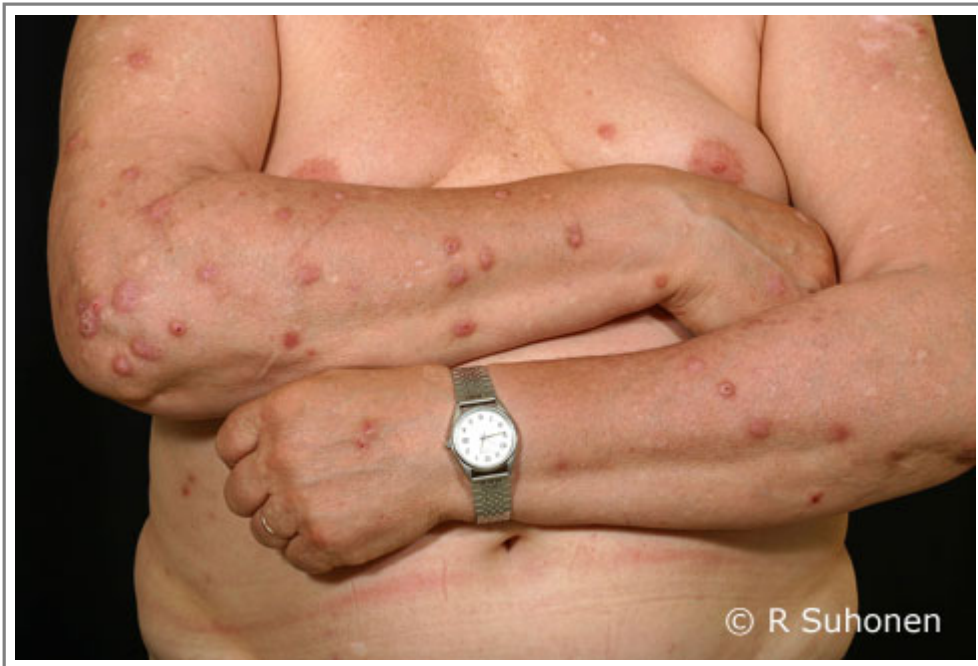Автори та власники авторських прав: Raimo Suhonen Duodecim Medical Publications Ltd

- [Зображення 00076](#). Lichen planus.



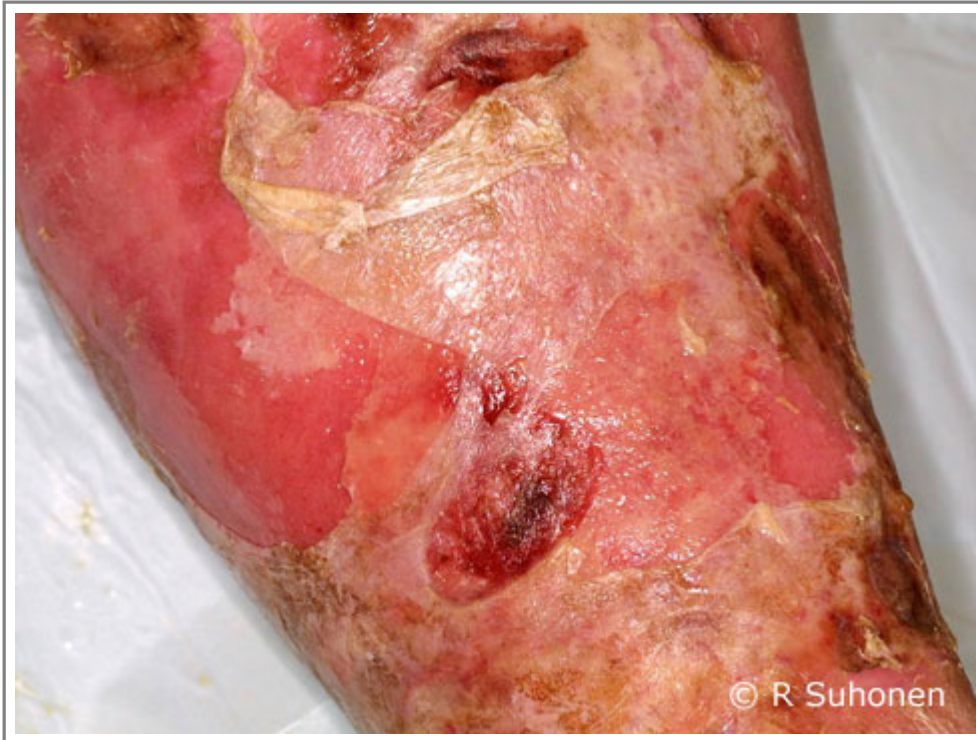Автори та власники авторських прав: Raimo Suhonen Duodecim Medical Publications Ltd

- [Зображення 01146](#). Nodular prurigo in the arms.



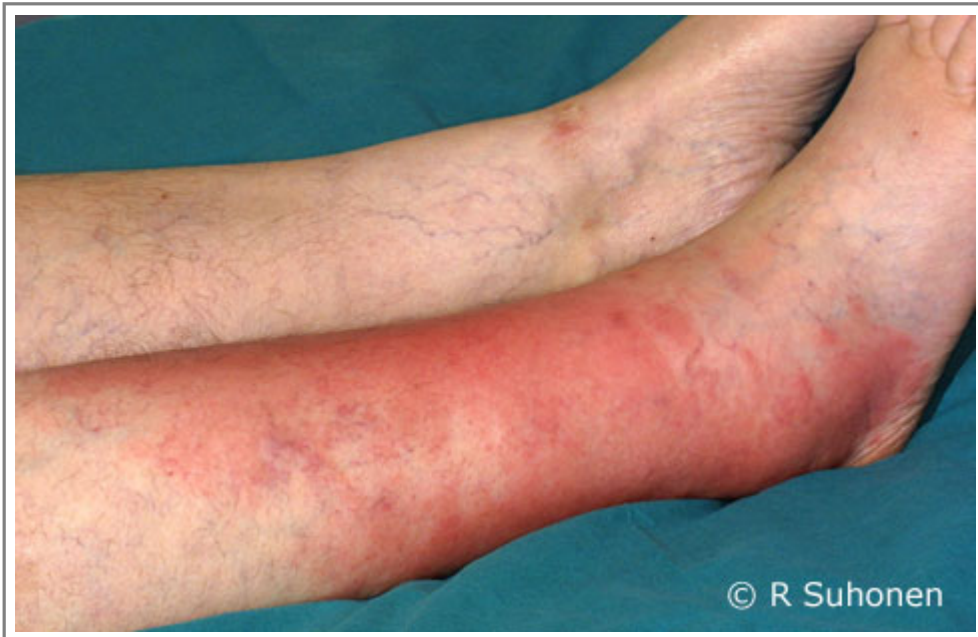Автори та власники авторських прав: Raimo Suhonen Suvi Cajanus
Duodecim Medical Publications Ltd

- [Зображення 00260](#). Severe deep fasciitis.



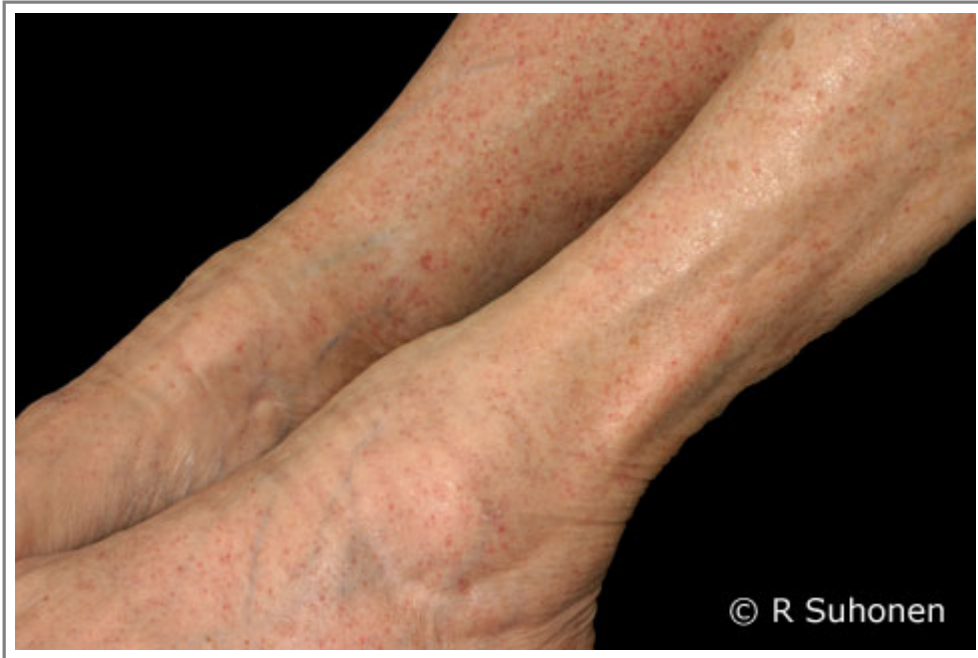Автори та власники авторських прав: Duodecim Medical Publications Ltd Raimo Suhonen

- [Зображення 00262](#). Erysipelas.



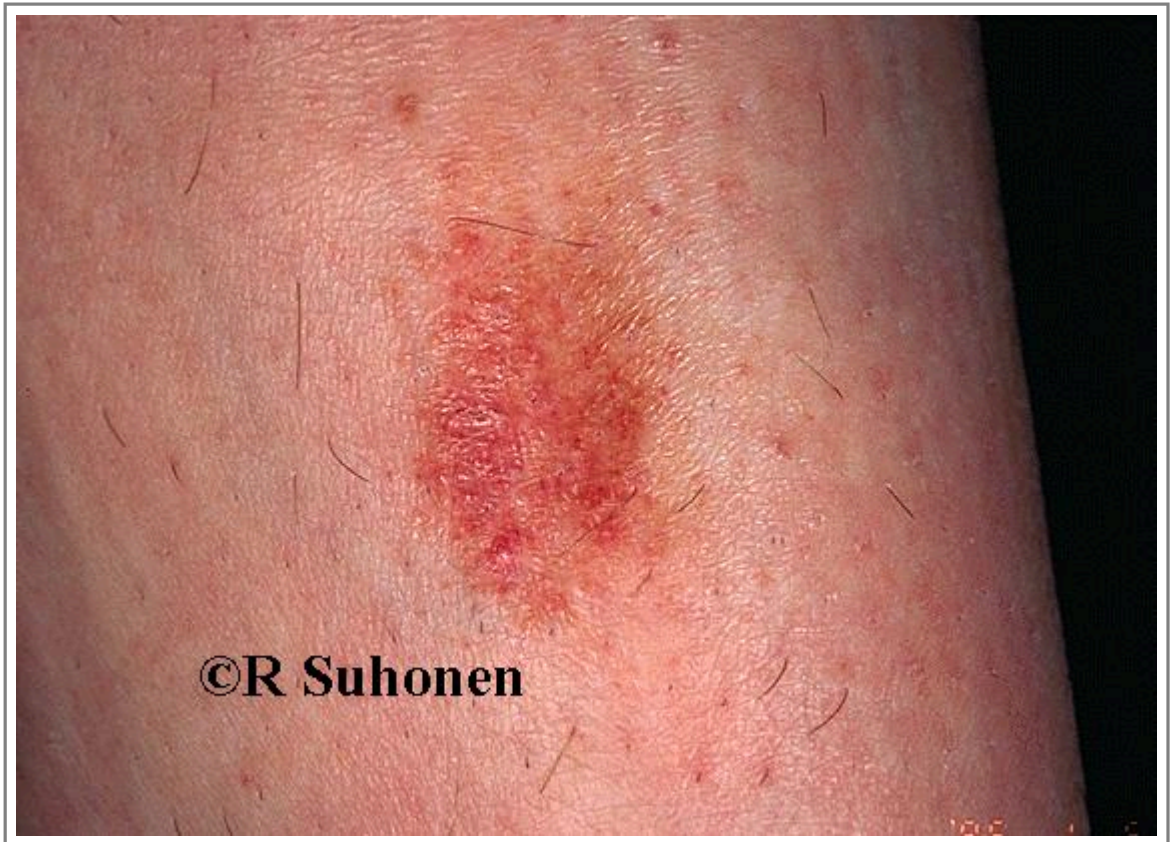Автори та власники авторських прав: Duodecim Medical Publications Ltd Raimo Suhonen

- [Зображення 01181](#). Pigmented purpuric dermatitis in the legs.



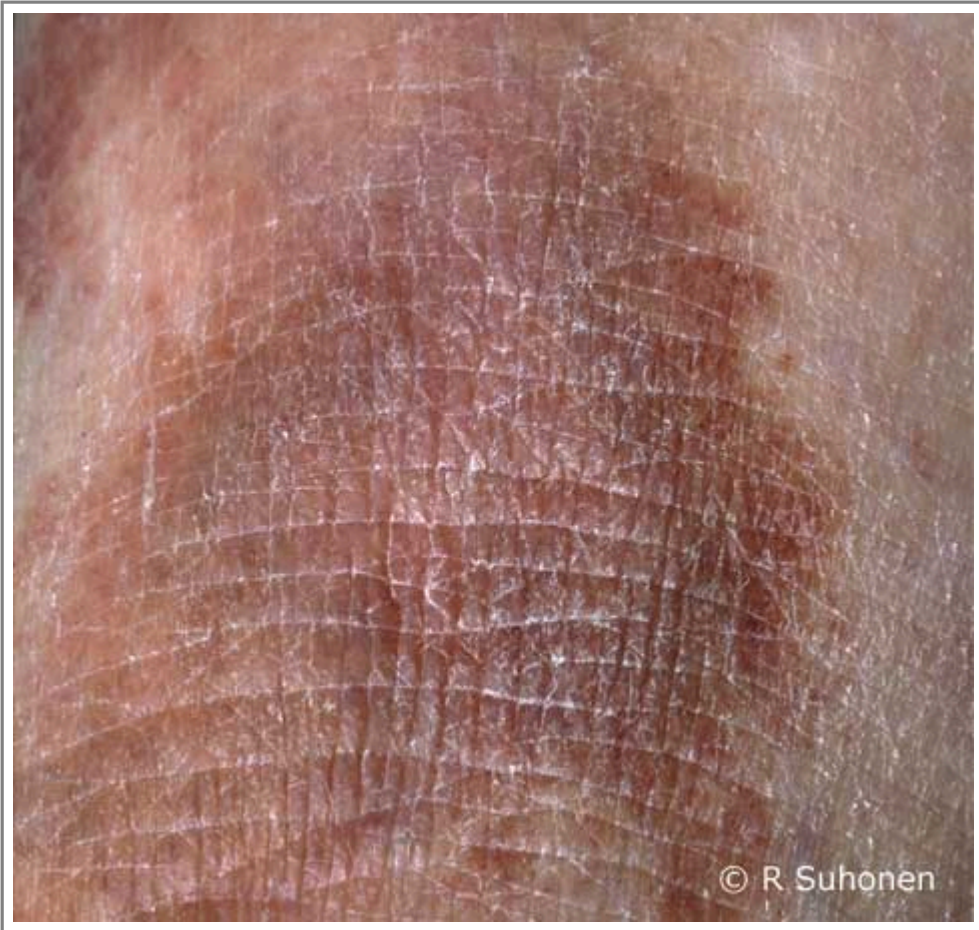Автори та власники авторських прав: Raimo Suhonen Suvi Cajanus
Duodecim Medical Publications Ltd

- [Зображення 00321](#). Purpura pigmentosa in the lower leg.



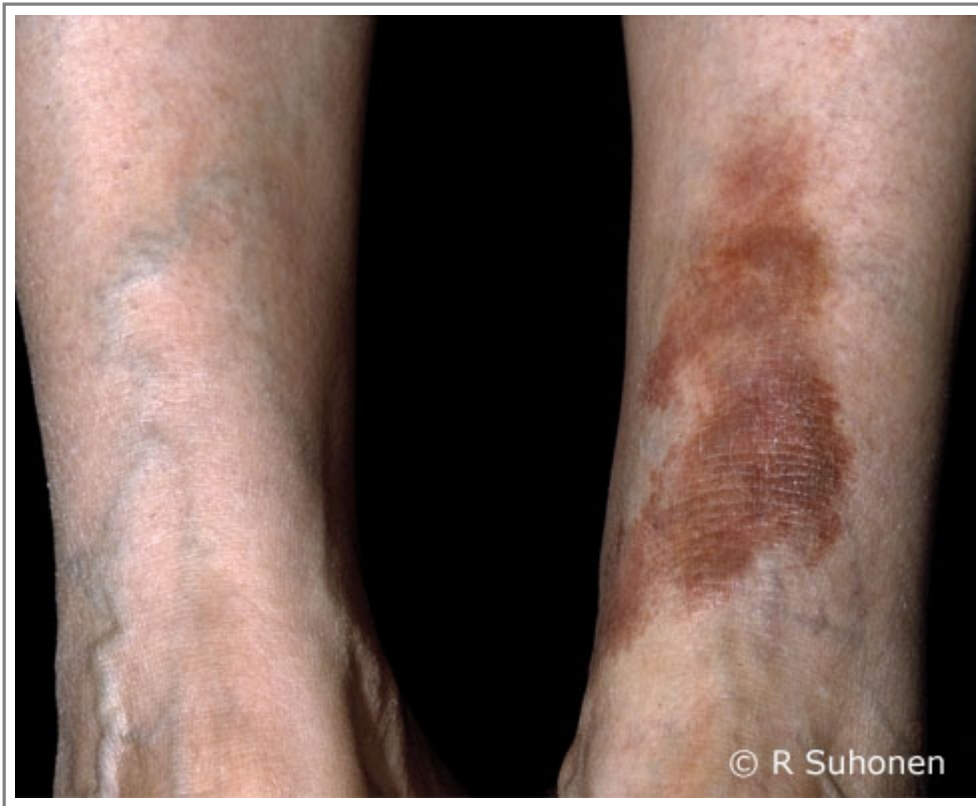Автори та власники авторських прав: Raimo Suhonen Duodecim
Medical Publications Ltd

- [Зображення 01109](#). Lichen aureus on the ankle.



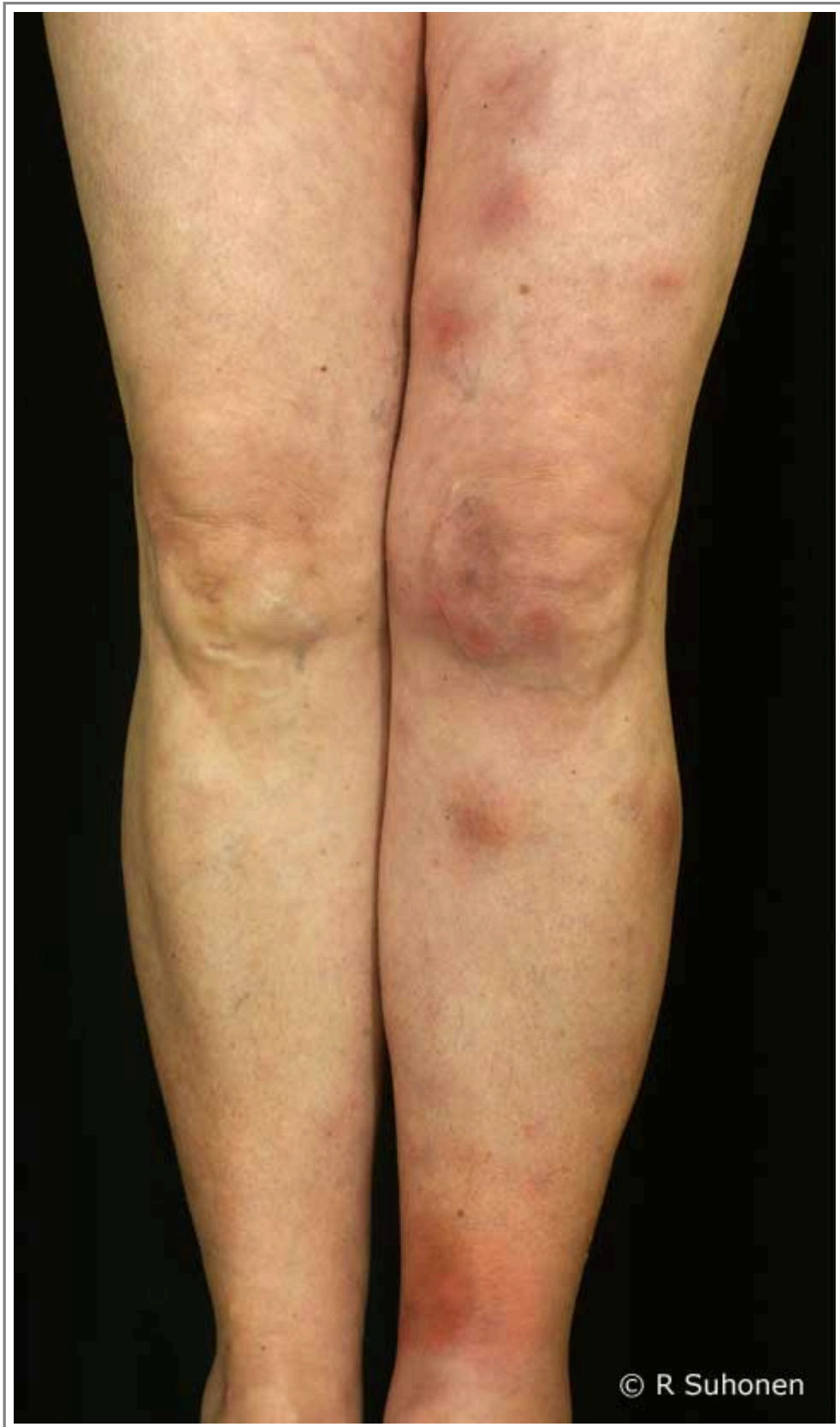Автори та власники авторських прав: Raimo Suhonen Suvi Cajanus
Duodecim Medical Publications Ltd

- [Зображення 01180](#). Lichen aureus in the leg.



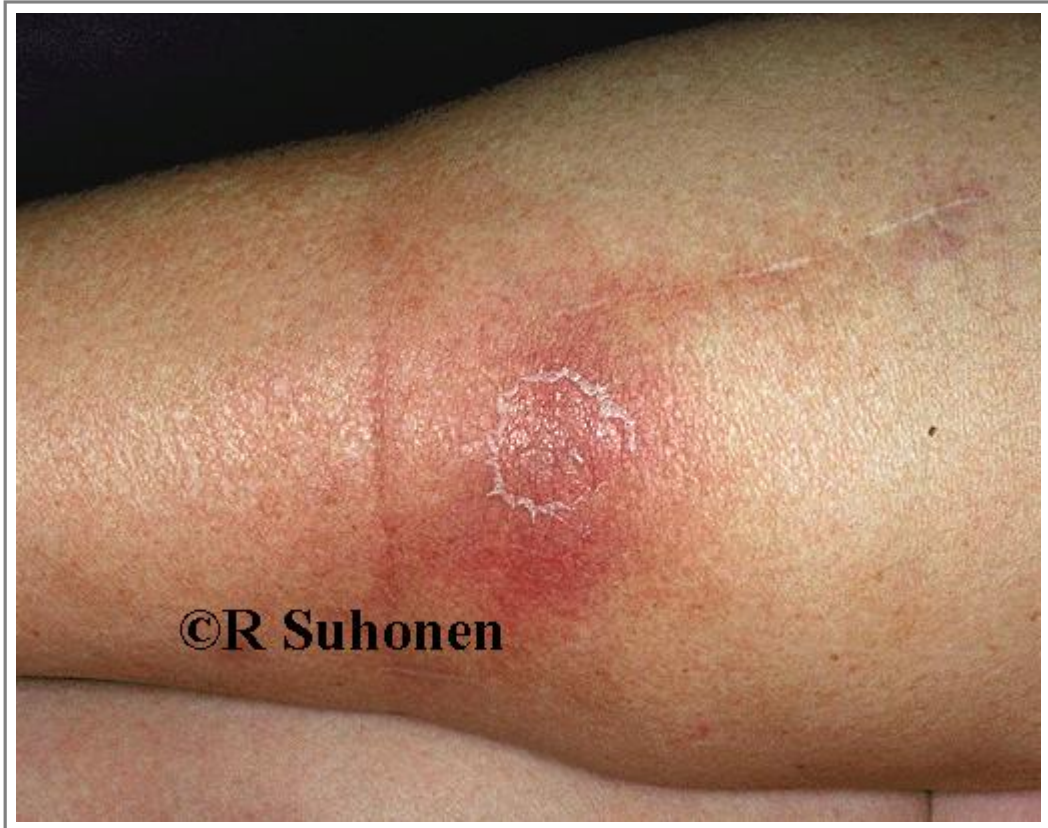Автори та власники авторських прав: Raimo Suhonen Suvi Cajanus
Duodecim Medical Publications Ltd

- [Зображення 00139](#). Erythema nodosum on the leg of a woman.



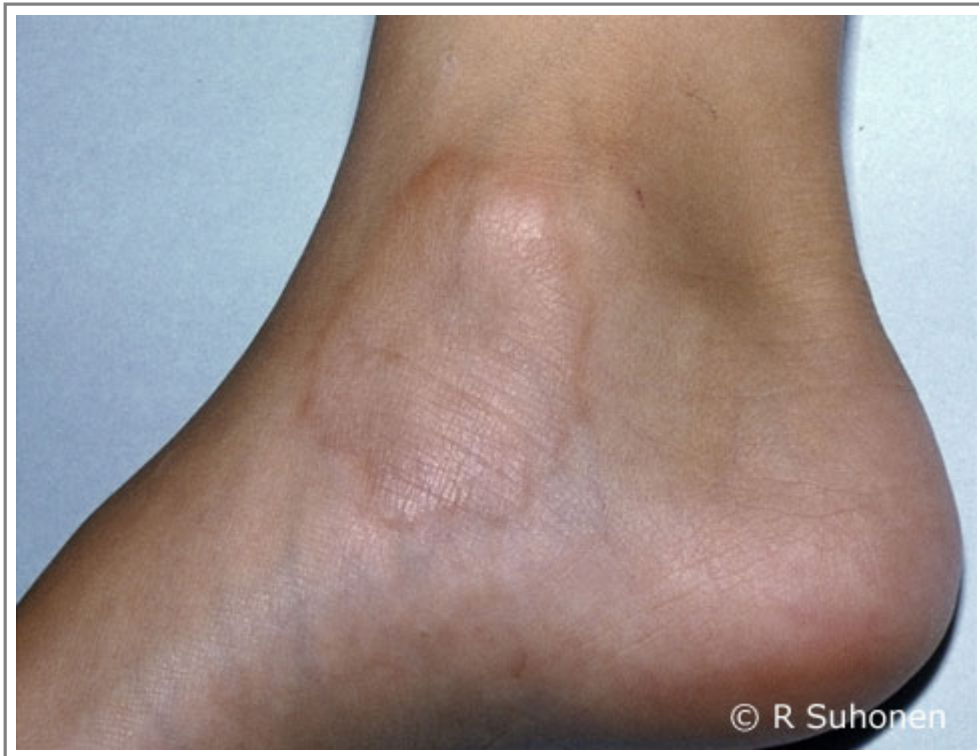Автори та власники авторських прав: Duodecim Medical Publications Ltd Raimo Suhonen

- [Зображення 00588](#). Erythema induratum at the back side of the leg.



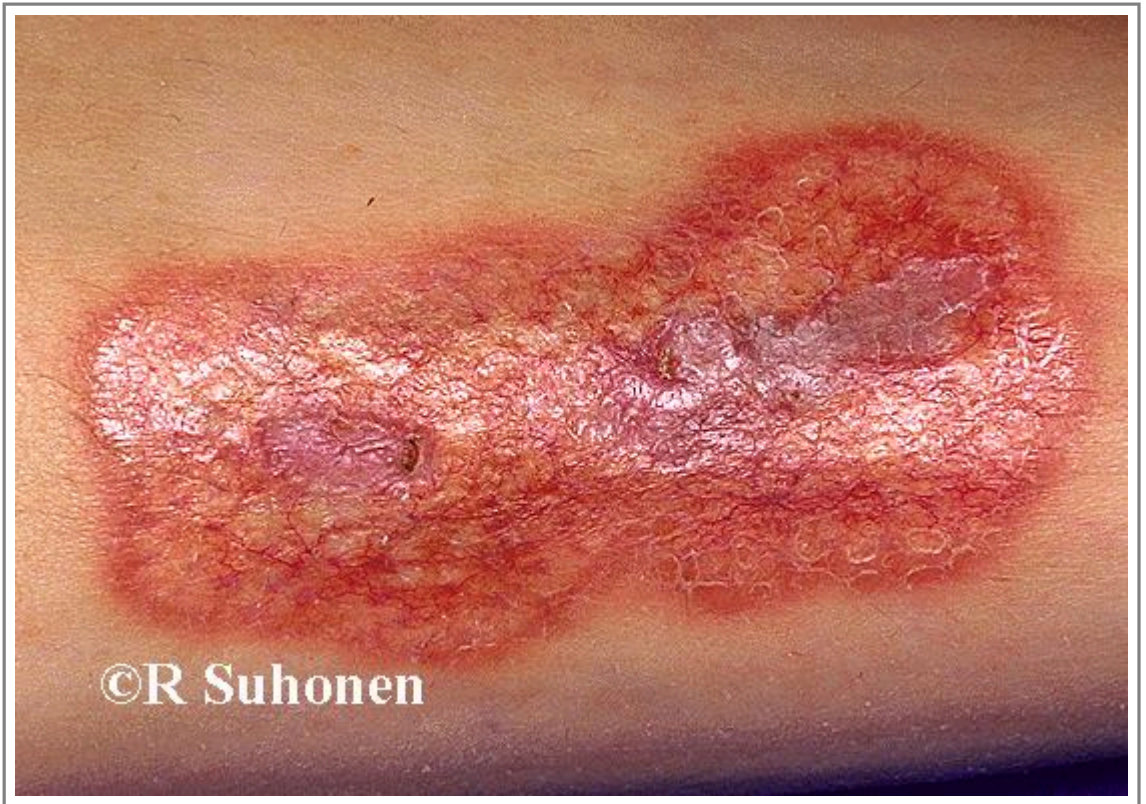Автори та власники авторських прав: Duodecim Medical Publications Ltd Raimo Suhonen

- [Зображення 01374](#). Granuloma annulare on the ankle.



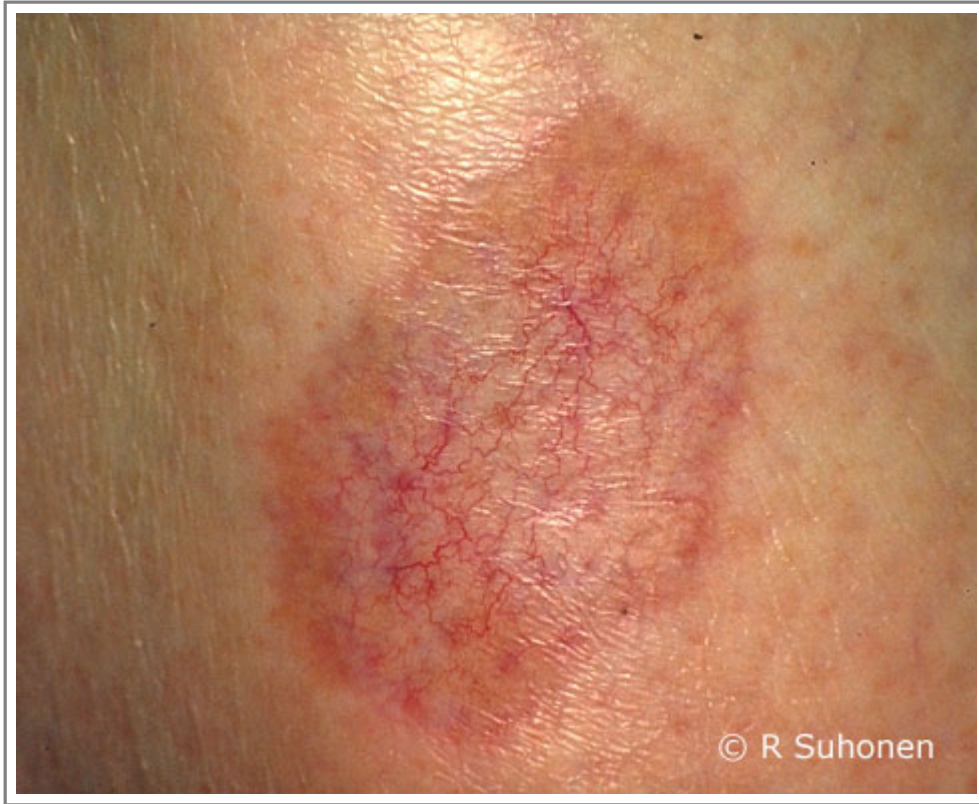Автори та власники авторських прав: Raimo Suhonen Duodecim Medical Publications Ltd

- [Зображення 00162](#). Necrobiosis lipoidica.



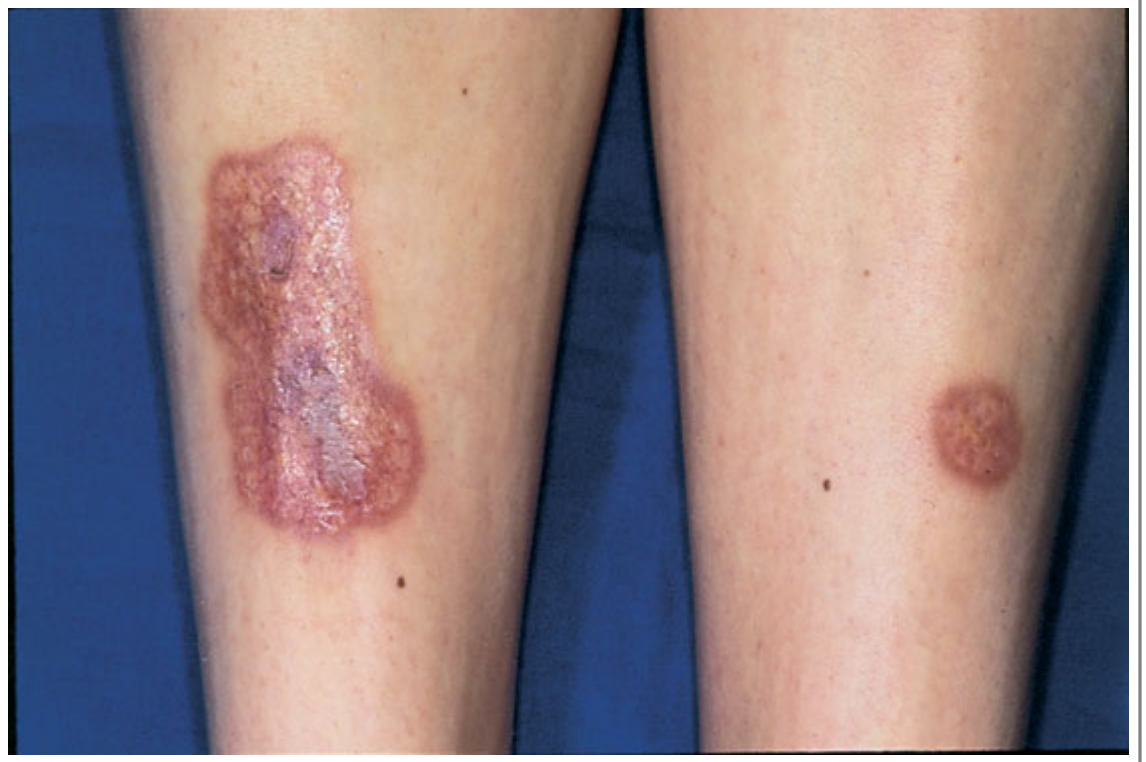Автори та власники авторських прав: Raimo Suhonen Duodecim Medical Publications Ltd

- [Зображення 01126](#). Necrobiosis lipoidica on the leg.



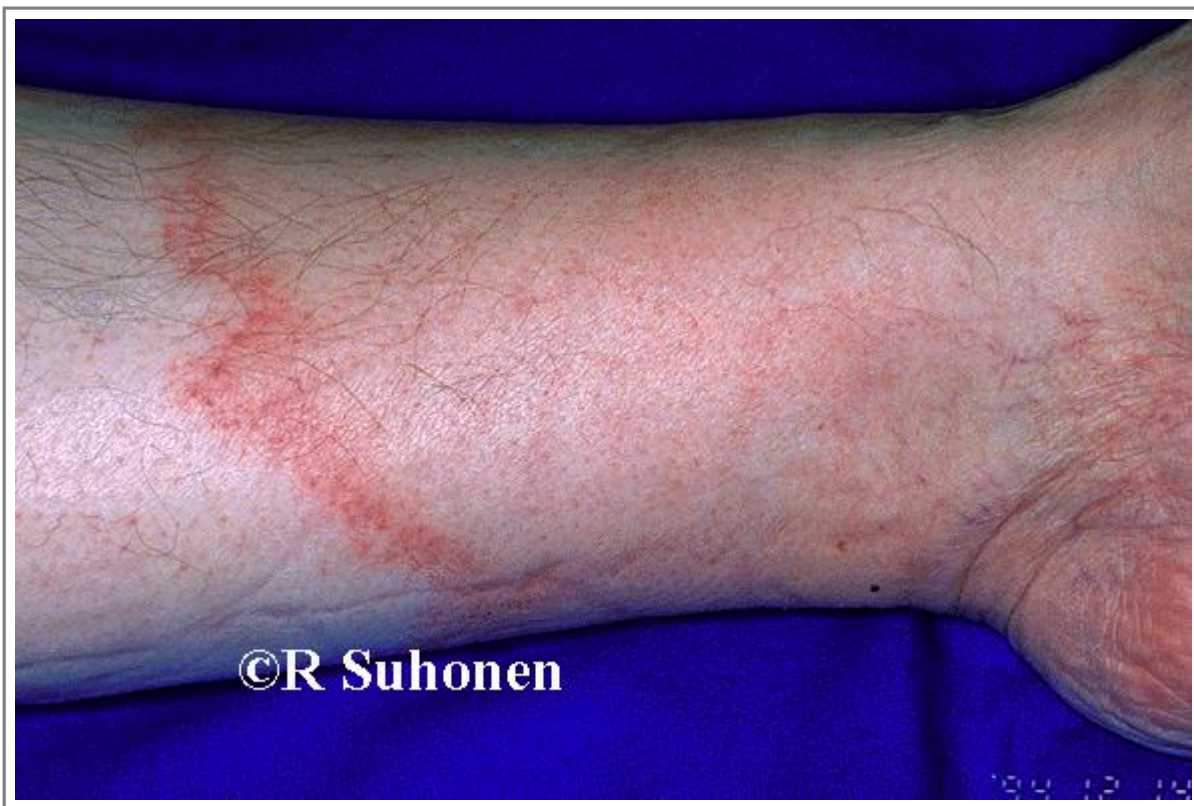Автори та власники авторських прав: Raimo Suhonen Suvi Cajanus
Duodecim Medical Publications Ltd

- [Зображення 00899](#). Necrobiosis lipoidica.



Автори та власники авторських прав: Raimo Suhonen

- [Зображення 00575](#). Erythema migrans in the foot caused by Borrelia.



Автори та власники авторських прав: Duodecim Medical Publications Ltd Raimo Suhonen

Авторські права на оригінальні тексти належать Duodecim Medical Publications, Ltd.

Авторські права на додані коментарі експертів належать МОЗ України.

Published by arrangement with Duodecim Medical Publications Ltd., an imprint of Duodecim Medical Publications Ltd., Kaivokatu 10A, 00100 Helsinki, Finland.

Ідентифікатор: [ebm00262](#) Ключ сортування: 013.068 Тип: EBM Guidelines

Дата оновлення англomовного оригіналу: 2013-09-24

Автор(и): Alexander Salava Автор(и) попередніх версій статті: Jaakko Karvonen Редактор(и): Jukka Pekka Jousimaa
Лінгвіст(и)-консультант(и) англomовної версії: Maarit Green Видавець: Duodecim Medical Publications Ltd
Власник авторських прав: Duodecim Medical Publications Ltd

Навігаційні категорії
[EBM Guidelines](#) [Dermatology](#)

Ключові слова індексу
mesh: Dermatitis mesh: Leg Dermatoses Leg mesh: Neurodermatitis mesh: hypertrophic lichen planus
mesh: Lichen Planus mesh: Necrobiosis Lipoidica mesh: Occlusive Dressings nodular prurigo Prurigo nodularis
mesh: nummular eczema mesh: topical corticosteroids mesh: Dermatitis, Allergic Contact mesh: Lyme Disease
mesh: Dermatitis, Contact mesh: Erysipelas mesh: steroid ointment mesh: varicose eczema speciality: Dermatology
icpc-2: S86 icpc-2: S87 icpc-2: S88 icpc-2: S99