

Для коментарів чи іншого зворотного зв'язку заповніть форму:
[форма зворотного зв'язку щодо цієї версії настанови](#)

Версія цього документу для друку: <http://guidelines.moz.gov.ua/documents/2918?id=ebm00259&format=pdf>

Настанови на засадах доказової медицини.
Створені DUODECIM Medical Publications, Ltd.

Настанова 00259. Дерматологічний діагноз при загальному огляді

Автор: Alexander Salava
Редактор оригінального тексту: Jukka Pekka Jousimaa
Дата останнього оновлення: 2016-05-10

Основні положення

- Екзематозний дерматит, шкірні інфекції та доброякісні пухлини шкіри є найбільш поширеними проблемами шкіри, з якими стикається лікар загальної практики.
- Діагностика та лікування зазвичай базуються на анамнезі та клінічній картині пацієнта.
- Якщо діагноз пухлини шкіри залишається неясним, завжди можна взяти біопсію.

Обстеження пацієнта

- Анамнез та комплексне клінічне обстеження
- Огляньте також долоні, підошви, нігті, шкіру голови, слизову оболонку порожнини рота і область статевих органів. Обстеження цих ділянок часто буде вказувати на правильний діагноз.
- Сімейний анамнез важливий, наприклад, при atopічному дерматиті і псоріазі.
- Запитайте пацієнта про фактори на робочому місці та у вільний час, які погіршують стан.
- Дослідження

- Повний аналіз крові часто дає діагностичні ключі щодо дерматологічних проблем.
 - Еозинофілія: атопія, короста, медикаментозна реакція
 - Лімфоцитопенія: вірусна екзантема, шкірний червоний вовчак
- Грибкові зразки з лускатої висипки (для мікроскопії та культури) за необхідності
- Зразки бактерій з екзематозної зони є рідкісним явищем.
- Аплікаційна шкірна проба може бути показана під наглядом дерматолога, якщо підозрюється контактна алергія, та при хронічній екземі.
- Діагноз пухлини шкіри з нечіткою етіологією можна перевірити біопсією (наприклад, прицільною біопсією біопсійними щипцями).

Діагностичні підказки

Дитина з лупою

- Дуже поширена, часто фізіологічна проблема. Диференційна діагностика включає себорейний тип дитячої екземи [\[настанова 00646\]](#) Атопічний дерматит у діт...]. Діагноз атопічного дерматиту не слід проводити швидко.

Дорослий з лупою

- У північних країнах кожна третя особа має себорею [\[настанова 00282\]](#) Seborrhoeic dermatitis i...]. У Центральній Європі цей відсоток є нижчим і ще нижчим у Середземноморському регіоні. Дифузна лупа на шкірі голови, особливо на скронях (малюнки [\[зображення 00057\]](#) Seborrhoeic dermatitis i...] [\[зображення 00058\]](#) Seborrhoeic dermatitis o...] [\[зображення 00048\]](#) Seborrhoeic derm...]. Атопічний дерматит на шкірі голови молодій людині дуже нагадує себорейний дерматит; точний діагноз не є необхідним, оскільки лікування є однаковим.
- При псоріазі [\[настанова 00288\]](#) Psoriasis] (малюнок [\[зображення 00093\]](#) Psoriatic lesions on sca...]) ураження добре розмежовані і лущення товщі.
- Лишай потилиці простий (малюнок [\[зображення 00111\]](#) Neurodermatitis nuchae]) може бути ознакою атопії.

- Грибкова інфекція [\[настанова 00267 | Dermatomycoses\]](#) можлива, але рідко. На місці висипу волосся стає тонким і крихким. Якщо є підозра, можна взяти зразок для дослідження грибкових культур.
- Стригучий лишай більш поширений серед пацієнтів з дуже пігментованими типами шкіри, особливо у дітей (наприклад, іммігрантів).

Дерматит навколо очей

- Атопічний дерматит є найбільш поширеним [\[настанова 00646 | Атопічний дерматит у діт...\]](#) (малюнок [\[зображення 00031 | Atopic dermatitis in the...\]](#)); себореїчний дерматит рідше, алергічний контактний дерматит ще рідше. Див. також [\[настанова 001125 | Ураження шкіри повік\]](#).

Ангулярний хейліт

- У дітей круглі щоки і глибокі губні борозни утворюють борозну, яка постійно волога і тепла. Патогенез подібний до іритантного контактного дерматиту (фото [\[зображення 00032 | Angular cheilitis in a c...\]](#)). Пацієнти часто з атопією.
- Такий самий стан у дорослих свідчить про невідповідні зубні протези та надмірно глибокий прикус (малюнок [\[зображення 00033 | Angular cheilitis in the...\]](#)).
- Діабет також може бути причинним фактором. Див. також [\[настанова 001154 | Хейліт\]](#).

Простий хейліт (сухі, потріскані губи)

- Ознака атопії
- Вражає пацієнтів дитячого віку, які частково дихають ротом.
- Також можлива харчова алергія.

Інші висипи на обличчі

- Див. також [\[настанова 001123 | Дерматози обличчя\]](#).
- Навмисне самостійне ушкодження може бути очевидним на обличчі (малюнок [\[зображення 00793 | Self-inflicted skin lesi...\]](#)).

- Дерматит шиї у скрипалів: повторні натискання інструменту викликають типову пігментацію під щелепою (малюнок [\[зображення|L00335|Fiddler's neck\]](#)).

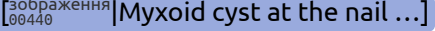


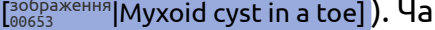
Дерматит долонь

- Див. також [\[настанова|L00265|Hand dermatitis\]](#).
- Симетричний дерматит на долонній поверхні у молодій людині є іритантним контактним дерматитом або атопічним дерматитом.
- У дорослого пацієнта цей стан зазвичай являє собою іритантний контактний дерматит або хронічний дерматит невідомої етіології (тобто хронічний іритантний контактний дерматит; малюнок [\[зображення|L00486|Toxic dermatitis on the ...\]](#)), рідше алергічний контактний дерматит.
- Багато професійних захворювань можуть проявлятися лише як дерматит рук, тому слід дізнатися про професію пацієнта.
- Звичайний для молочних фермерів
- Важкий хронічний іритантний контактний дерматит долонь може в деяких випадках бути ознакою надмірного вживання алкоголю. Ще одним обтяжуючим фактором є куріння (малюнок [\[зображення|L00012|Hand dermatitis in a pat...\]](#)).
- Односторонній долонний дерматит часто є мікозом кисті (малюнок [\[зображення|L00191|Fungal infection in the ...\]](#)). Показане дослідження культури грибка.
- Нумулярний дерматит [\[настанова|L00284|Нумулярний дерматит\]](#) може також з'явитися на руках (малюнок [\[зображення|L00900|Nummular eczema on the b...\]](#)).


Дерматит кінчиків пальців

- Тріщини на кінчиках пальців (малюнок [\[зображення|L00029|Finger tip dermatitis\]](#))
- Зустрічається у літніх жінок; стан так само стійкий, як хронічний іритантний контактний дерматит. Етіологія невідома.
- Крім того, псоріаз може з'являтися тільки на кінчиках пальців.

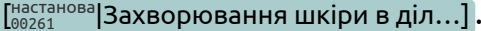
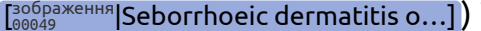


Міксоїдна кіста

- Миксоїдна кіста являє собою везикулу, схожу на бородавку на дистальному суглобі пальця або в нігтьовій стінці руки чи ноги (малюнки  [Мухoid cyst at the nail ...]  [A muxoid cyst at the lev...]  [Muxoid cyst in a toe]  [Muxoid cyst in a toe]). Часто асоціюється з остеоартритом.
- Желеподібна рідина всередині кісти може бути видалена аспірацією. Після аспірації в кісту вводять глюкокортикоїд.
- Рецидивуючу кісту можна лікувати криотерапією рідким азотом або хірургічно.

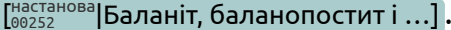


Плямистий гіперкератоз


- Гіперкератоз долонь або підшов - це сімейне захворювання, яке зазвичай зустрічається у пацієнтів старше 50 років і викликається віковими гормональними змінами.
- Диференційна діагностика може включати псоріаз (малюнок  [Psoriasis on palmar skin] .), а іноді також алергію на хромат і кобальт.

Пахові висипання

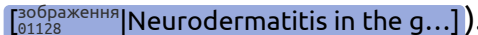
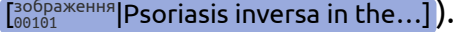
- Див.  [Захворювання шкіри в діл...].
- Себорейний дерматит (малюнок  [Seborrhoeic dermatitis o...]) і стригучий лишай (паховий дерматомікоз; малюнок  [Tinea cruris, fungal inf...]) є найбільш поширеним в цьому анатомічному місці. Наступними найбільш поширеним станом є псоріаз (малюнок  [Psoriasis in the genitoi...]) та інтертріго (подразнення теплих, вологих поверхонь шкіри), пов'язаних з діабетом або ожирінням.

Баланіт

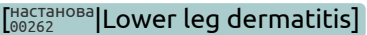

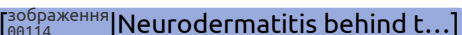
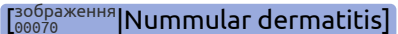
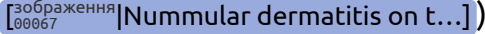

- Див.  [Баланіт, баланопостит і ...].
- У більшості випадків це себорейний дерматит (малюнок  [Seborrhoeic dermatitis on...]). Перевірити волосисту частину голови та інші ділянки, які схильні до себорейного дерматиту.
- Циркулярний баланіт (малюнок  [Balanitis circinata]) є проявом синдрому Рейтера і може бути прихований іншим запаленням.

- Псоріаз і плоский лишай (малюнок ) проявляються як добре розмежовані, хронічні, злегка інфільтровані плямисті ураження.

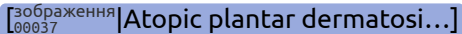
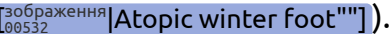

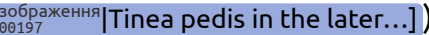
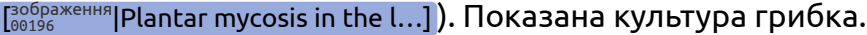
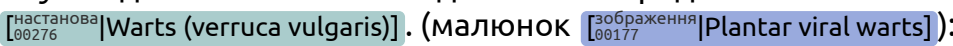
Висипання у міжсідничних складках

- Майже завжди себорейний дерматит
- Може призвести до розвитку простого хронічного лишая (нейродерміт; малюнок ).
- Може дуже нагадувати псоріаз згинальних поверхонь (малюнок .


Сверблячка на нозі

- Див. .
- Зазвичай окреслений нейродерміт (малюнки  ) або нумулярна екзема (малюнки  .
- Товсте червонувато-блакитне плямисте ураження може бути також хронічним гіпертрофічним лишаєм (малюнок .



Висип на підошві стопи

- Тріщини на плюсні ніг і під пальцями у дітей - це atopічний дерматит (малюнки  .
- Дерматофітоз зустрічається рідко у дітей до 15 років. Ділянки схильні до (малюнки  ) дерматофітозу знаходяться під і між пальцями ніг.
 - Тріщини, що йдуть поперек нижньої частини стопи у дорослої особи, можуть бути дерматофітією стоп (малюнок ). Показана культура грибка.
 - Односторонній висип збільшує ймовірність розвитку дерматофітії стоп.
- Існують два основних типи підошовних бородавок (): звичайні одиничні бородавки, які утворюють мозолі і тому є болючими, і мозаїчні бородавки діаметром 2–3 мм, які

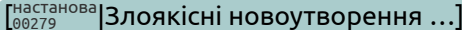

поширюються переплетеним візерунком. Вони зазвичай зустрічаються у великій кількості в одній групі, рідше в розсіяних групах.

- Висипання також можуть бути спричинені лише потовиділенням і мацерацією (малюнок  Pitted keratolysis on th...).

Кропив'янка

- Див.  Hives (urticaria)]; малюнок  A red urticaria wheal (h...)].
- Висип повинен зникати час від часу або принаймні зменшитися протягом 24 годин.
- Якщо висип триває більше 24 годин, діагноз зазвичай не кропив'янка.

Пухлини шкіри та невуси (родимки)

- Переважна більшість пухлин шкіри, з якими стикається лікар загальної практики, є доброякісними.
- Часто неможливо зробити остаточний діагноз лише на підставі клінічної картини.
- Діагноз можна підтвердити біопсією, яку можна взяти практично з будь-якого ураження шкіри.
- Потреба в біопсії зазвичай базується на зміні пухлини або родимки, оцінці ризику лікаря та побажаннях пацієнта.
- Див. також  Злоякісні новоутворення ...]  Меланома].

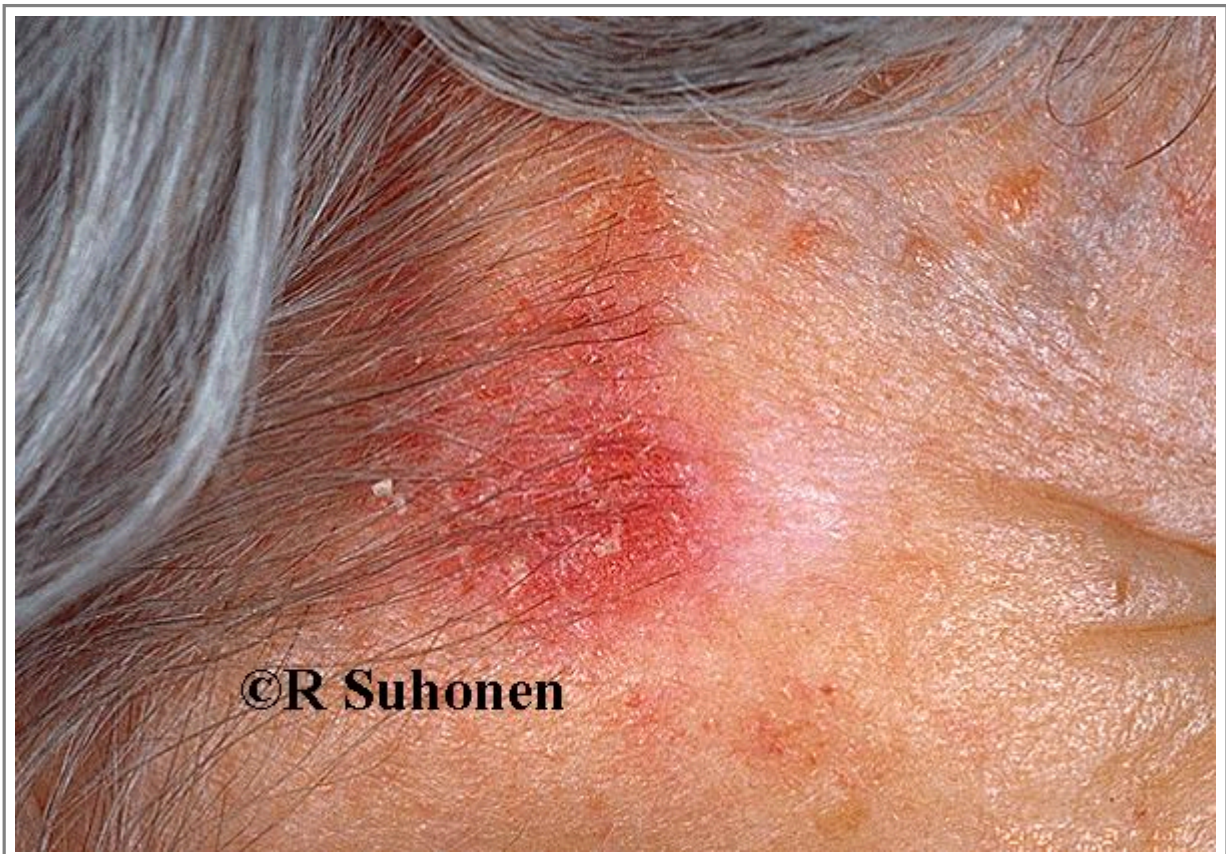Настанови

- [Настанова 00646](#). Атопічний дерматит у дітей: клінічна картина, діагностика та лікування.
- [Настанова 00282](#). Seborrhoeic dermatitis in the adult.
- [Настанова 00288](#). Psoriasis.
- [Настанова 00267](#). Dermatomycoses.
- [Настанова 01125](#). Ураження шкіри повік.
- [Настанова 00154](#). Хейліт.
- [Настанова 01123](#). Дерматози обличчя.
- [Настанова 00265](#). Hand dermatitis.

- [Настанова 00284](#). Нумулярний дерматит.
- [Настанова 00261](#). Захворювання шкіри в ділянці статевих органів і паху.
- [Настанова 00252](#). Баланіт, баланопостит і парафімоз у дорослих.
- [Настанова 00262](#). Lower leg dermatitis.
- [Настанова 00276](#). Warts (verruca vulgaris).
- [Настанова 00272](#). Hives (urticaria).
- [Настанова 00279](#). Злоякісні новоутворення шкіри (базальноклітинна карцинома та плоскоклітинна карцинома).
- [Настанова 01017](#). Меланома.

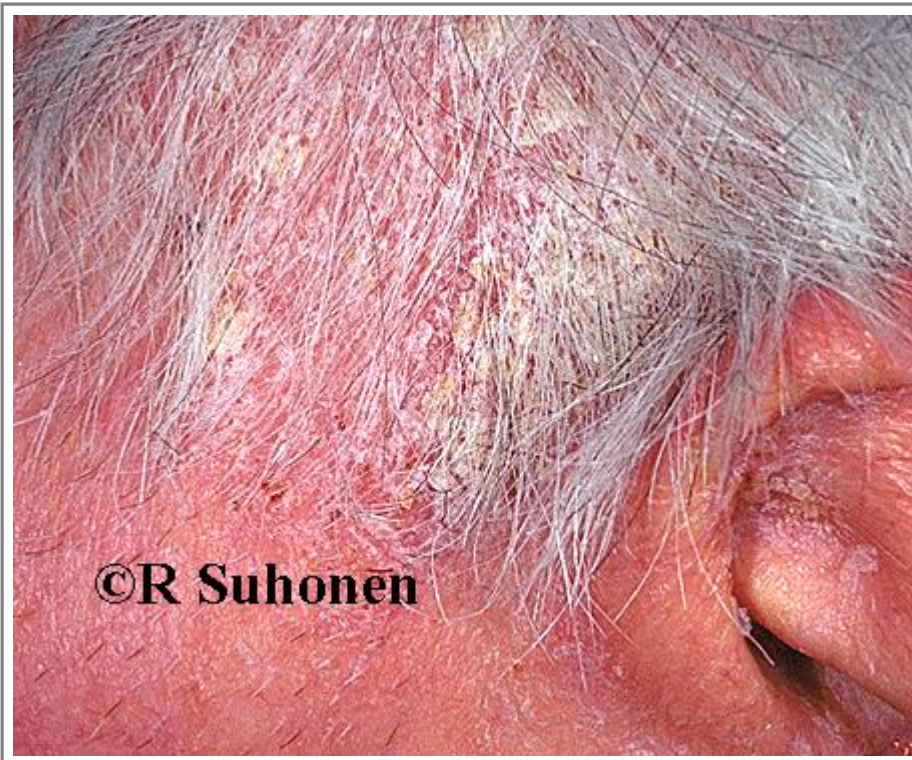
Зображення

- [Зображення 00057](#). Seborrhoeic dermatitis in hairy scalp.



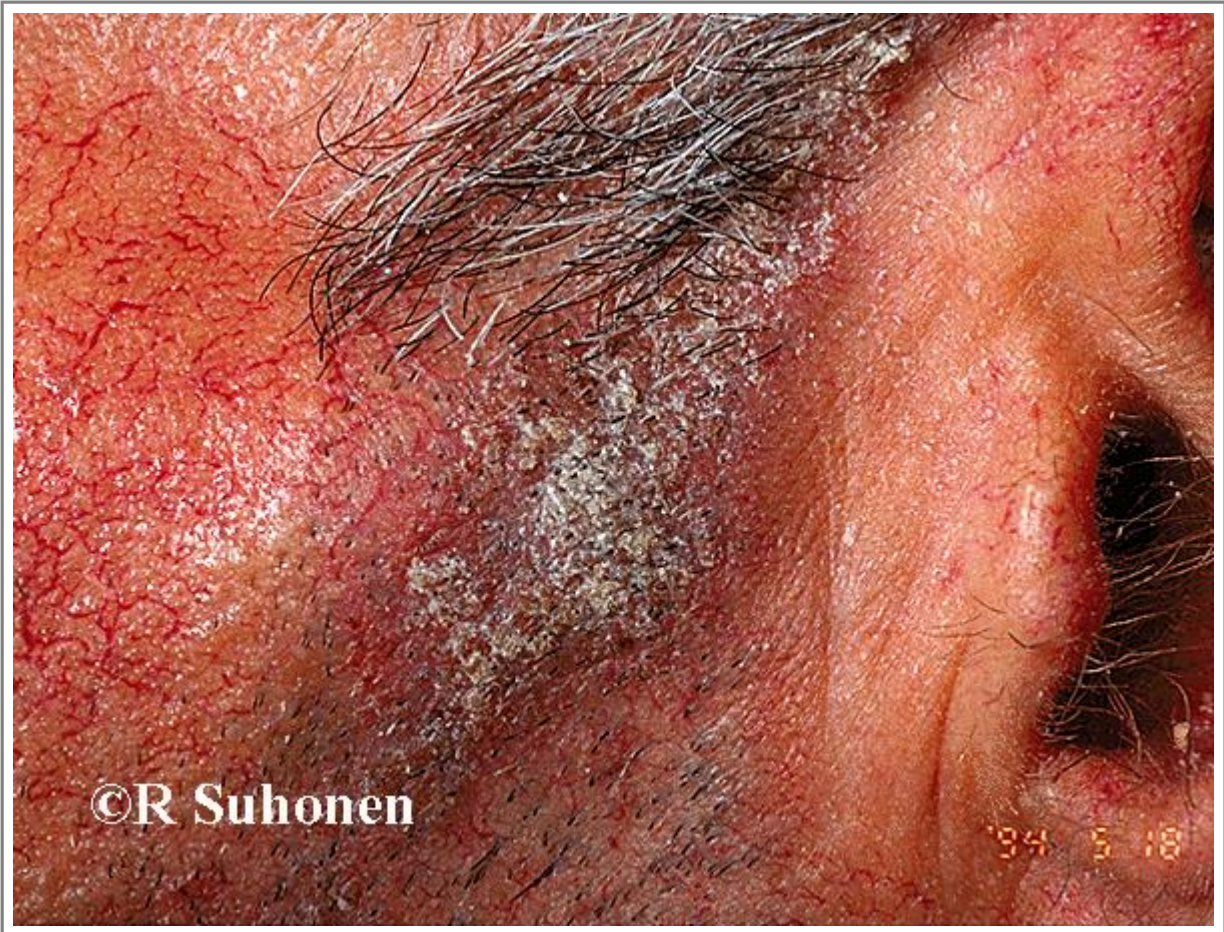
Автори та власники авторських прав: Duodecim Medical Publications Ltd Raimo Suhonen

- [Зображення 00058](#). Seborrhoeic dermatitis of the scalp.



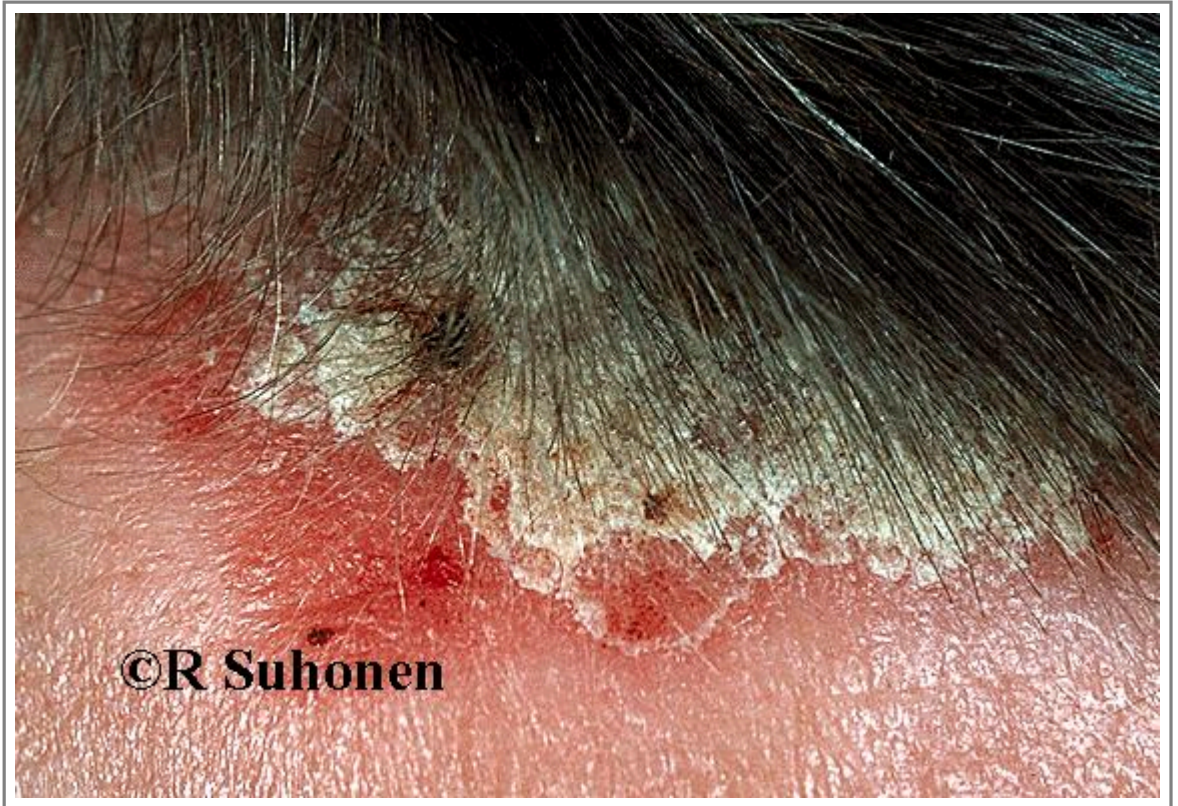Автори та власники авторських прав: Duodecim Medical Publications Ltd Raimo Suhonen

- [Зображення 00048](#). Seborrhoeic dermatitis on the preauricular hairy skin.



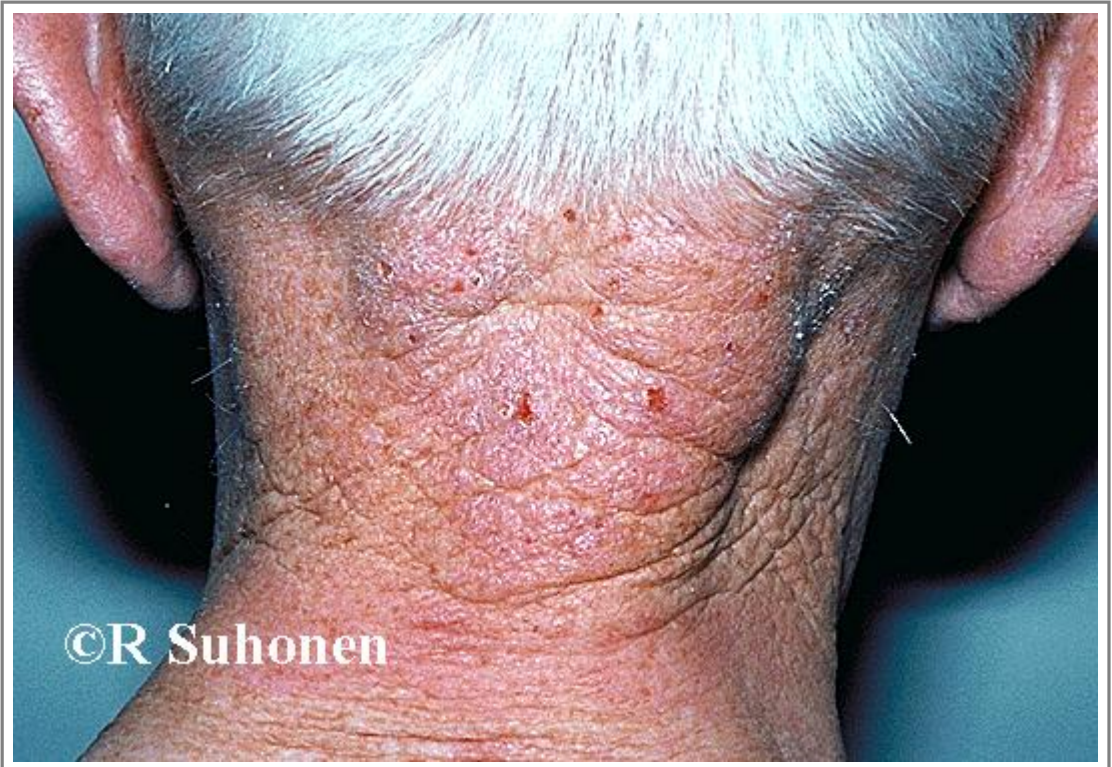Автори та власники авторських прав: Duodecim Medical Publications
Ltd Raimo Suhonen

- [Зображення 00093](#). Psoriatic lesions on scalp skin.



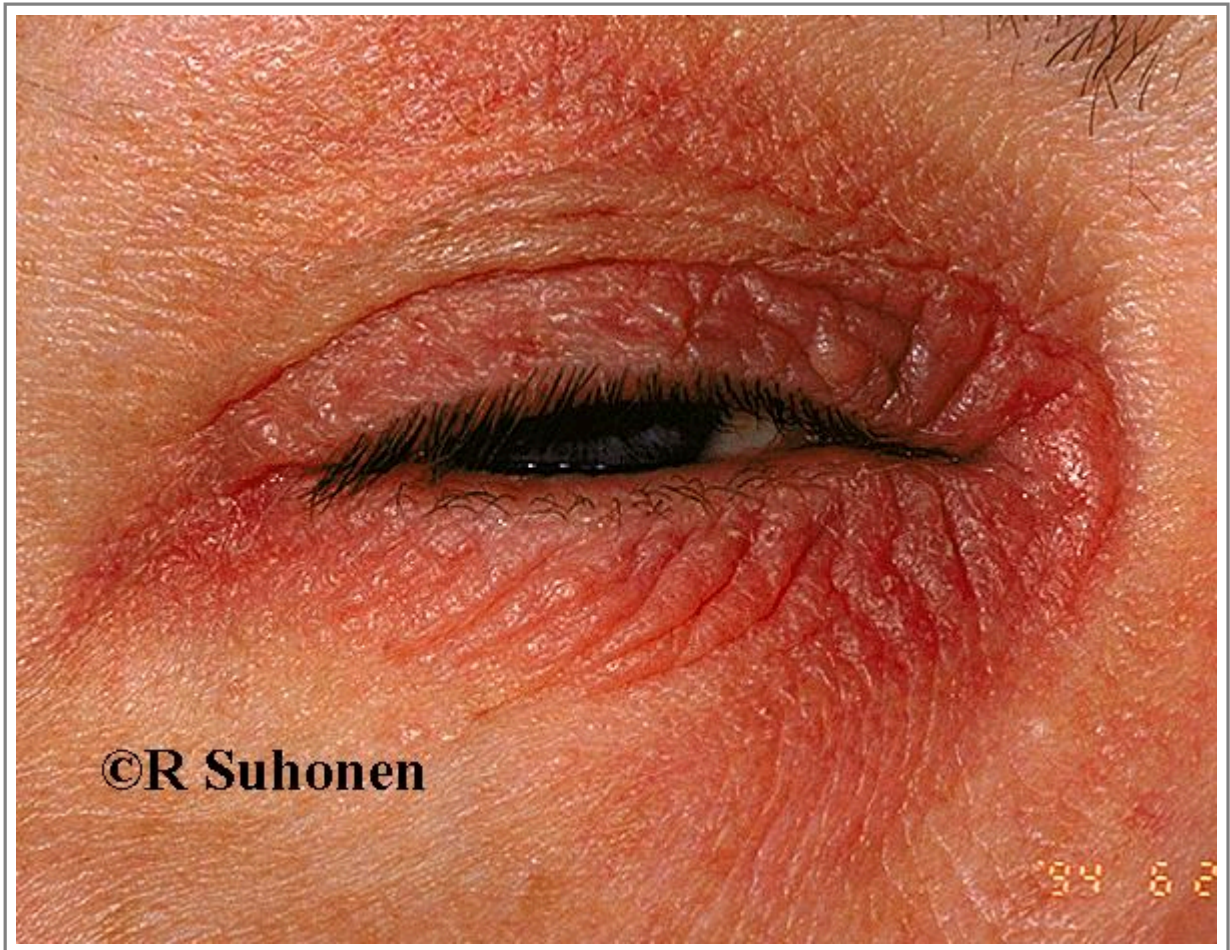Автори та власники авторських прав: Duodecim Medical Publications
Ltd Raimo Suhonen

- [Зображення 00111](#). Neurodermatitis nuchae.



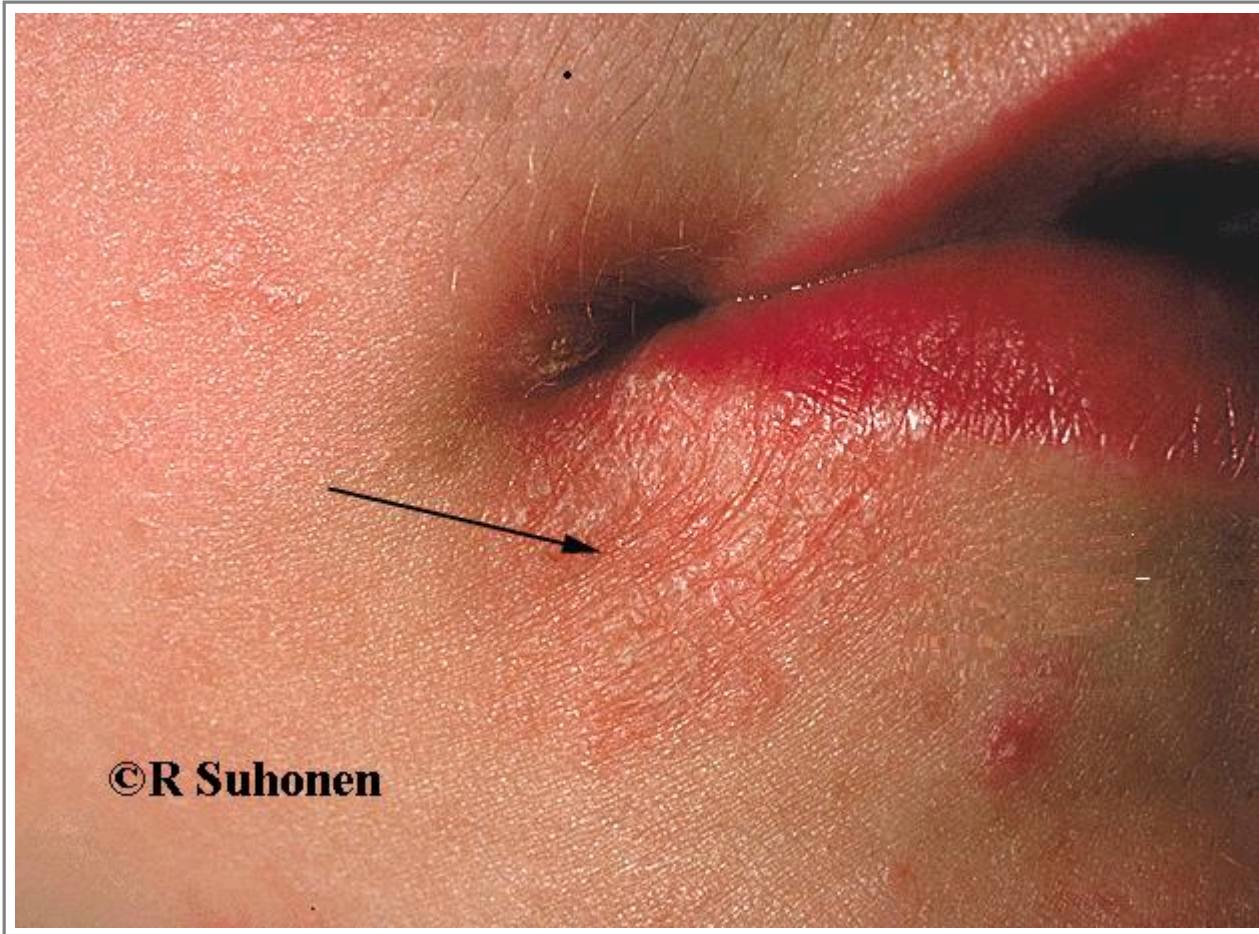Автори та власники авторських прав: Duodecim Medical Publications
Ltd Raimo Suhonen

- [Зображення 00031](#). Atopic dermatitis in the eyelid region.



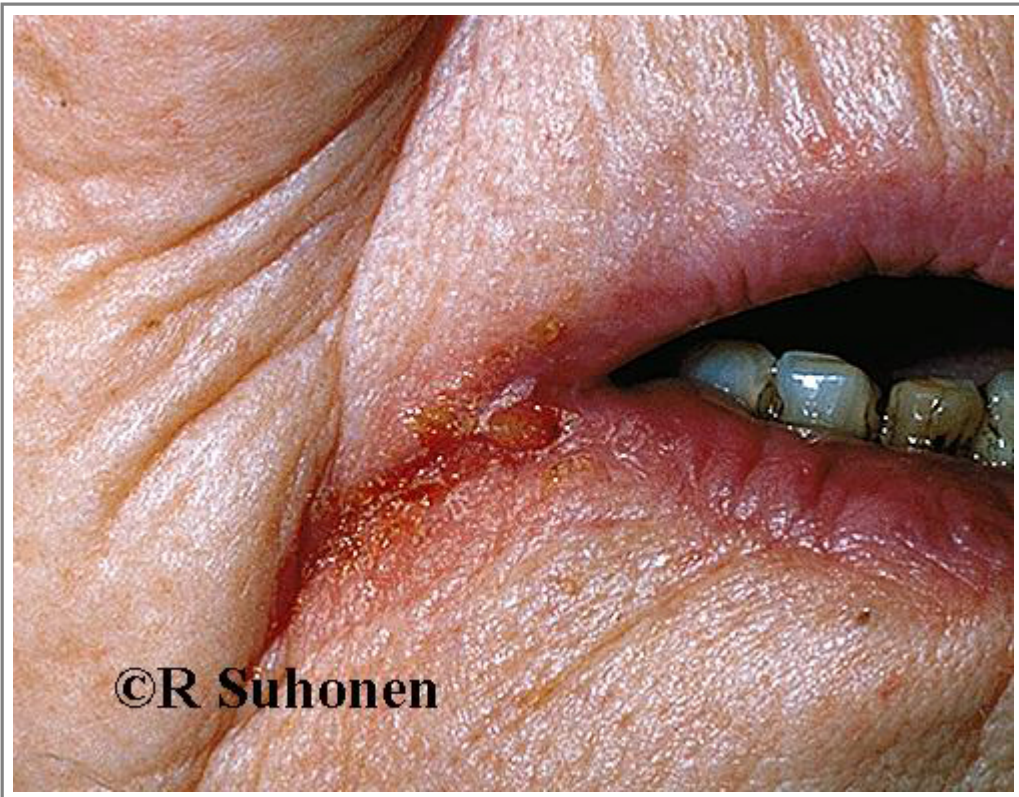Автори та власники авторських прав: Raimo Suhonen Duodecim Medical Publications Ltd

- [Зображення 00032](#). Angular cheilitis in a child.



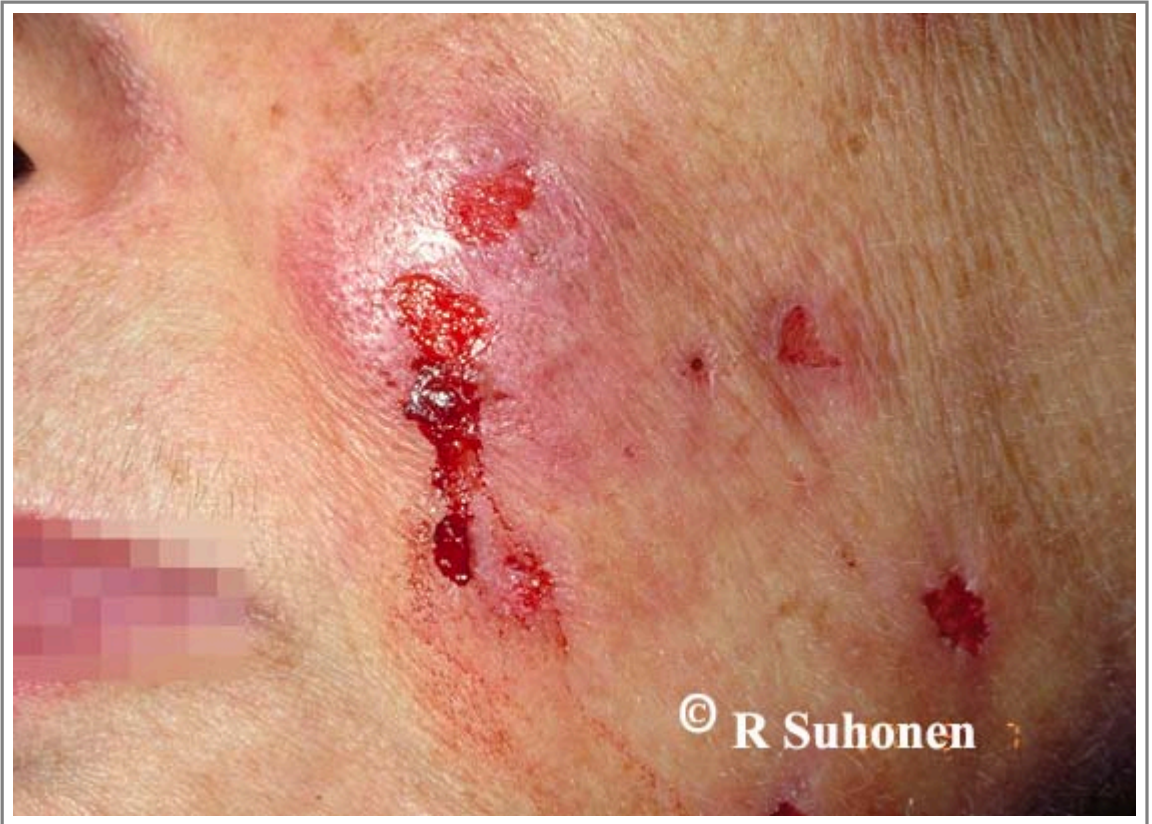Автори та власники авторських прав: Duodecim Medical Publications
Ltd Raimo Suhonen

- [Зображення 00033](#). Angular cheilitis in the elderly.



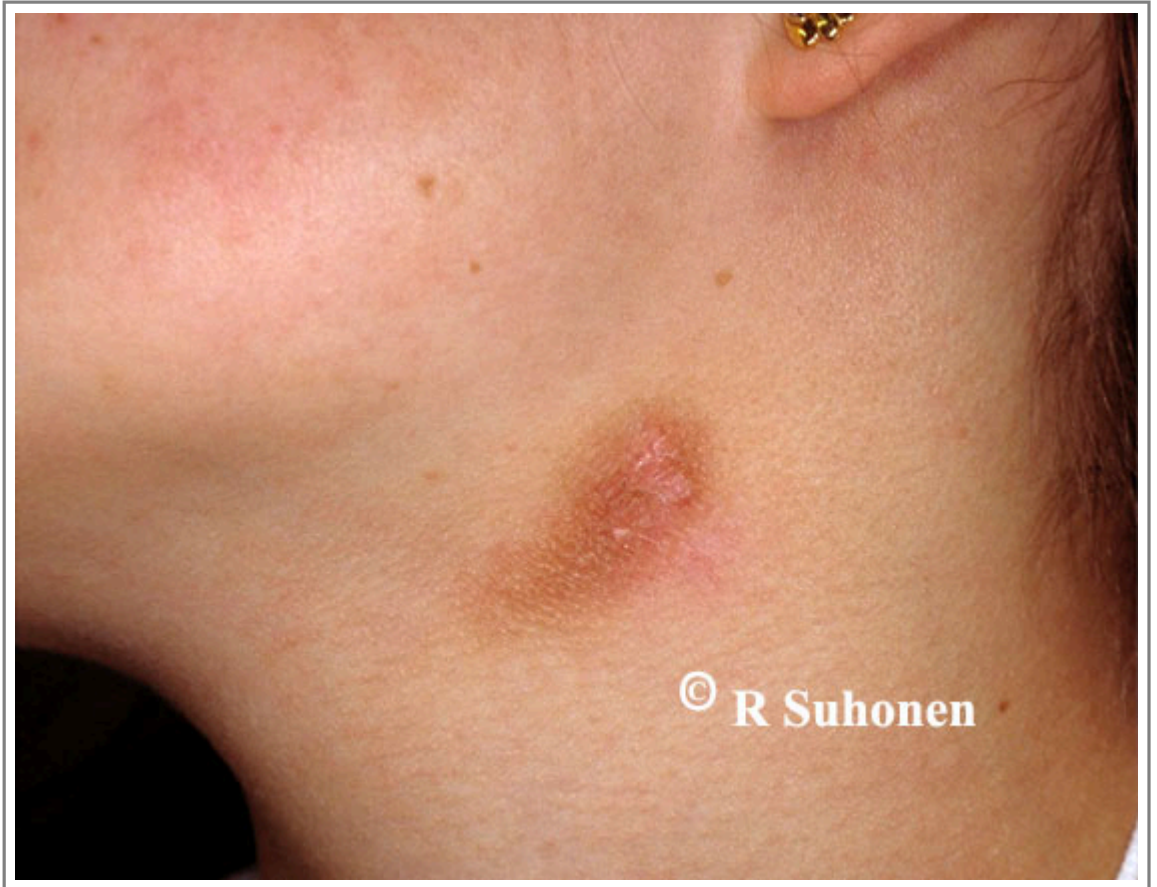Автори та власники авторських прав: Duodecim Medical Publications Ltd Raimo Suhonen

- [Зображення 00793](#). Self-inflicted skin lesions.



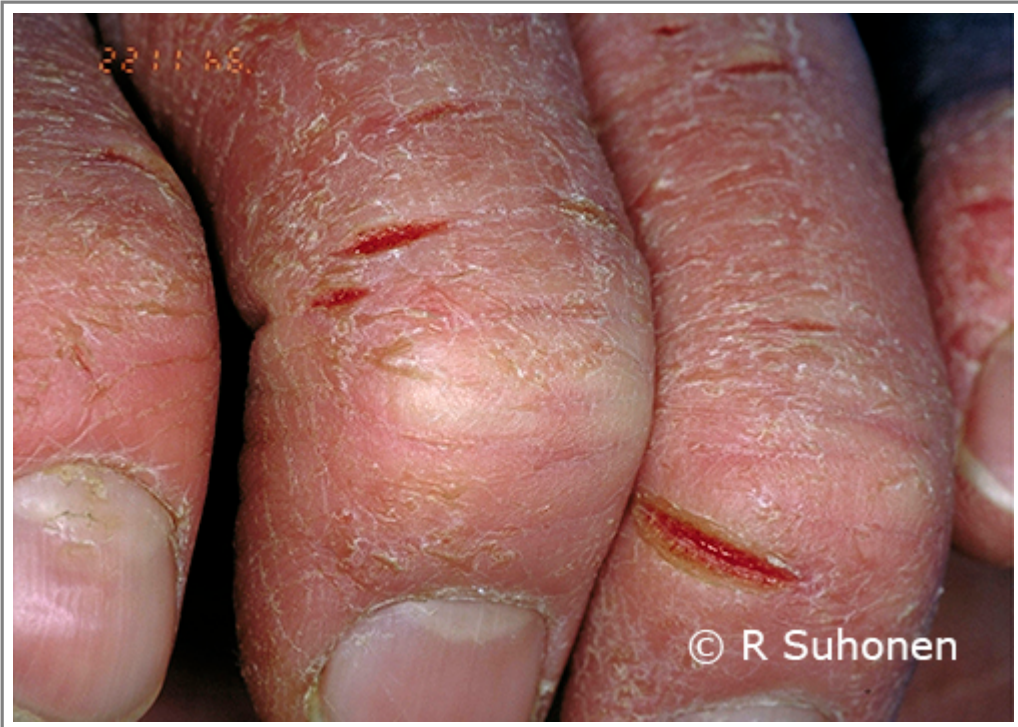Автори та власники авторських прав: Raimo Suhonen

- [Зображення 00335](#). Fiddler's neck.



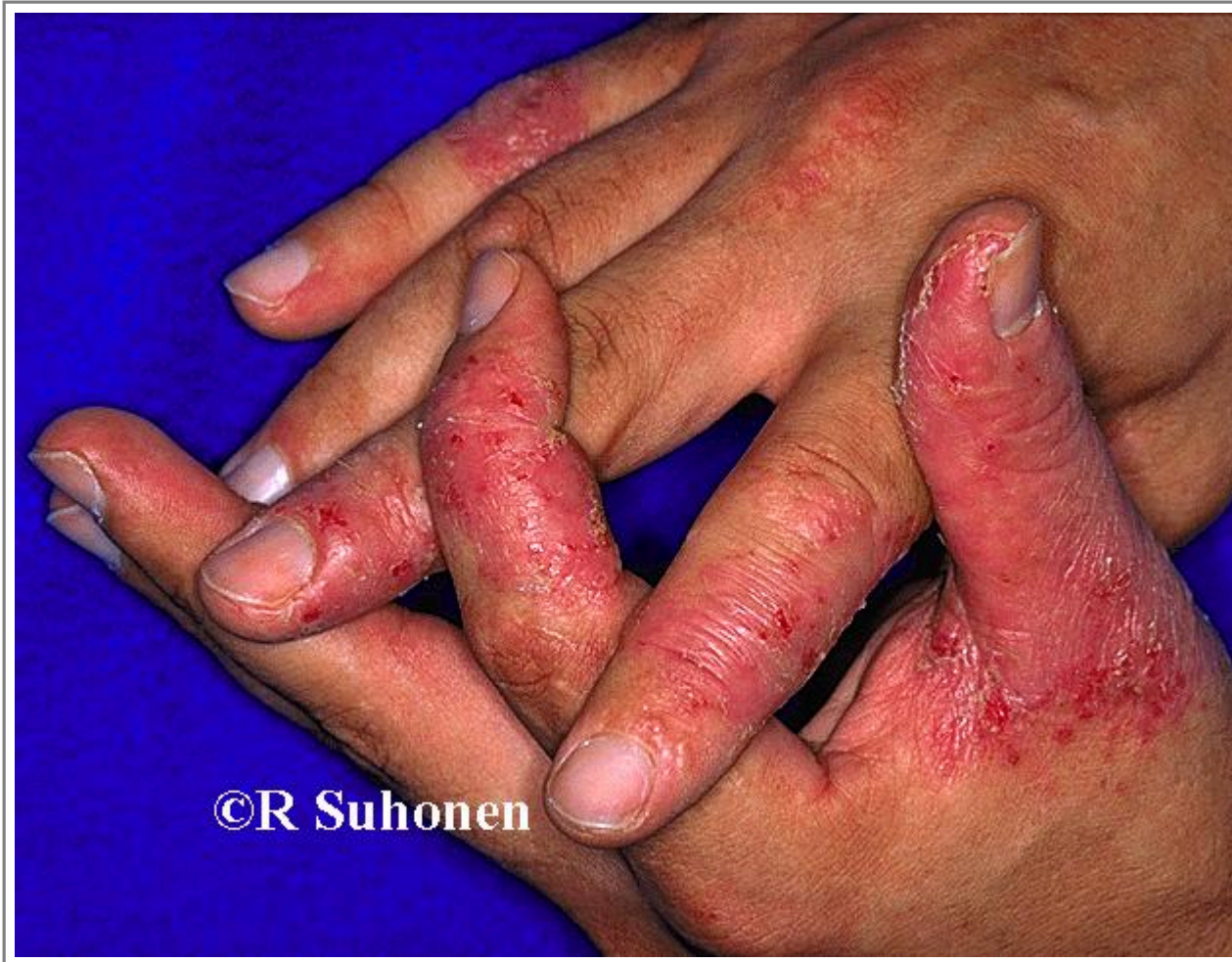Автори та власники авторських прав: Duodecim Medical Publications Ltd Raimo Suhonen

- [Зображення 00486](#). Toxic dermatitis on the dorsal aspect of the fingers.



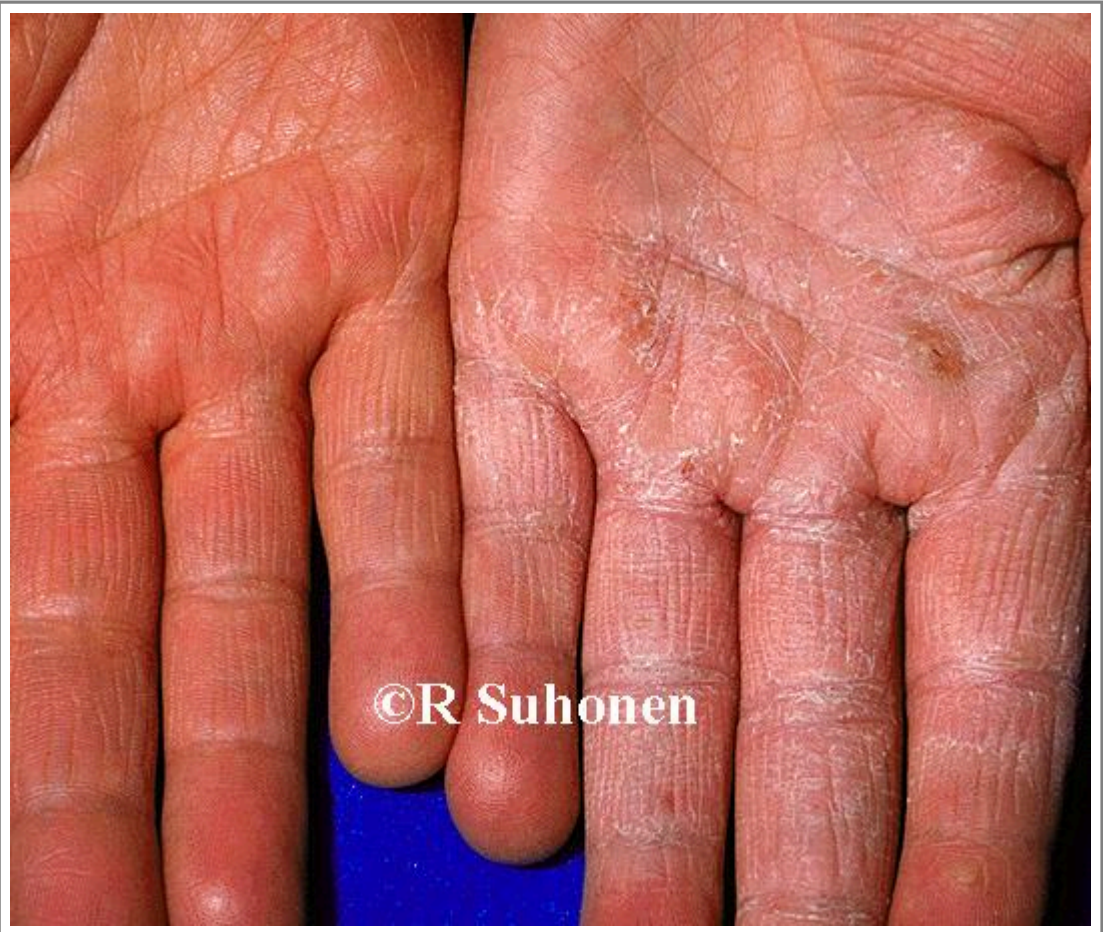Автори та власники авторських прав: Duodecim Medical Publications Ltd Raimo Suhonen

- [Зображення 00012](#). Hand dermatitis in a patient with atopy.



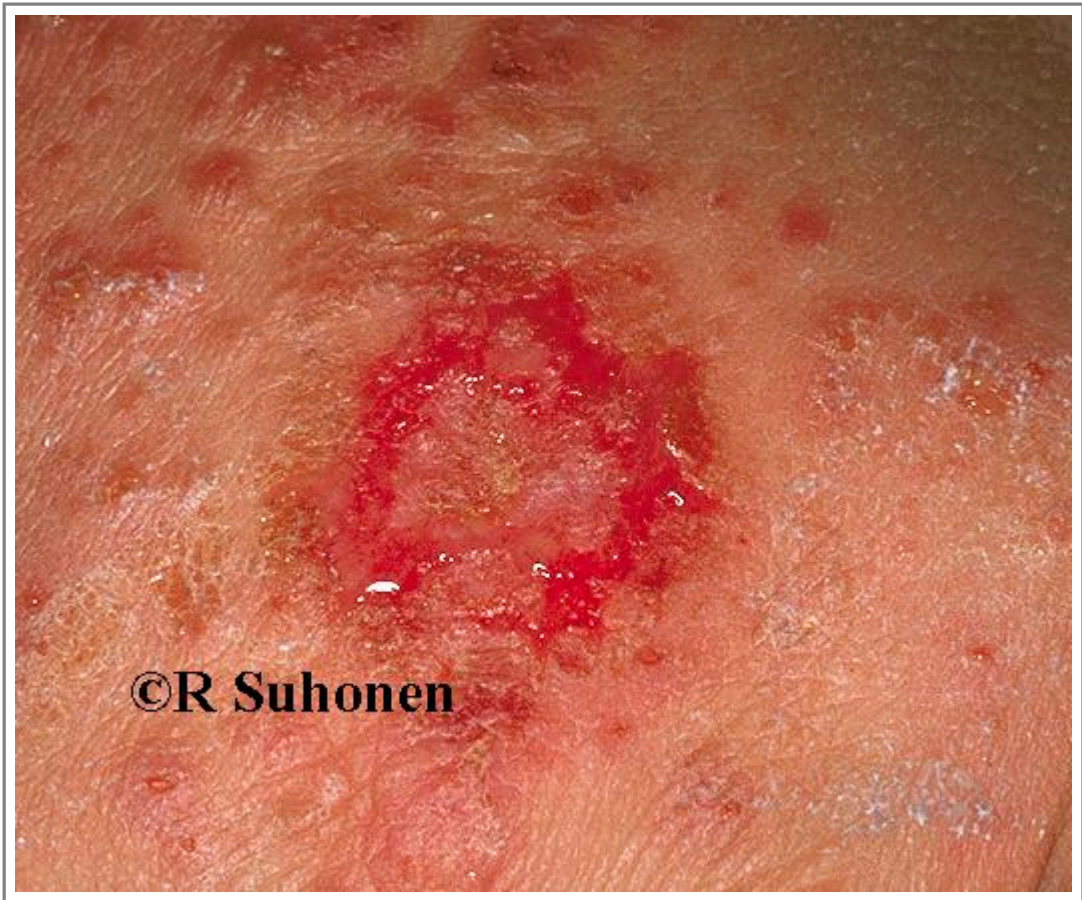Автори та власники авторських прав: Duodecim Medical Publications Ltd Raimo Suhonen

- [Зображення 00191](#). Fungal infection in the hands.



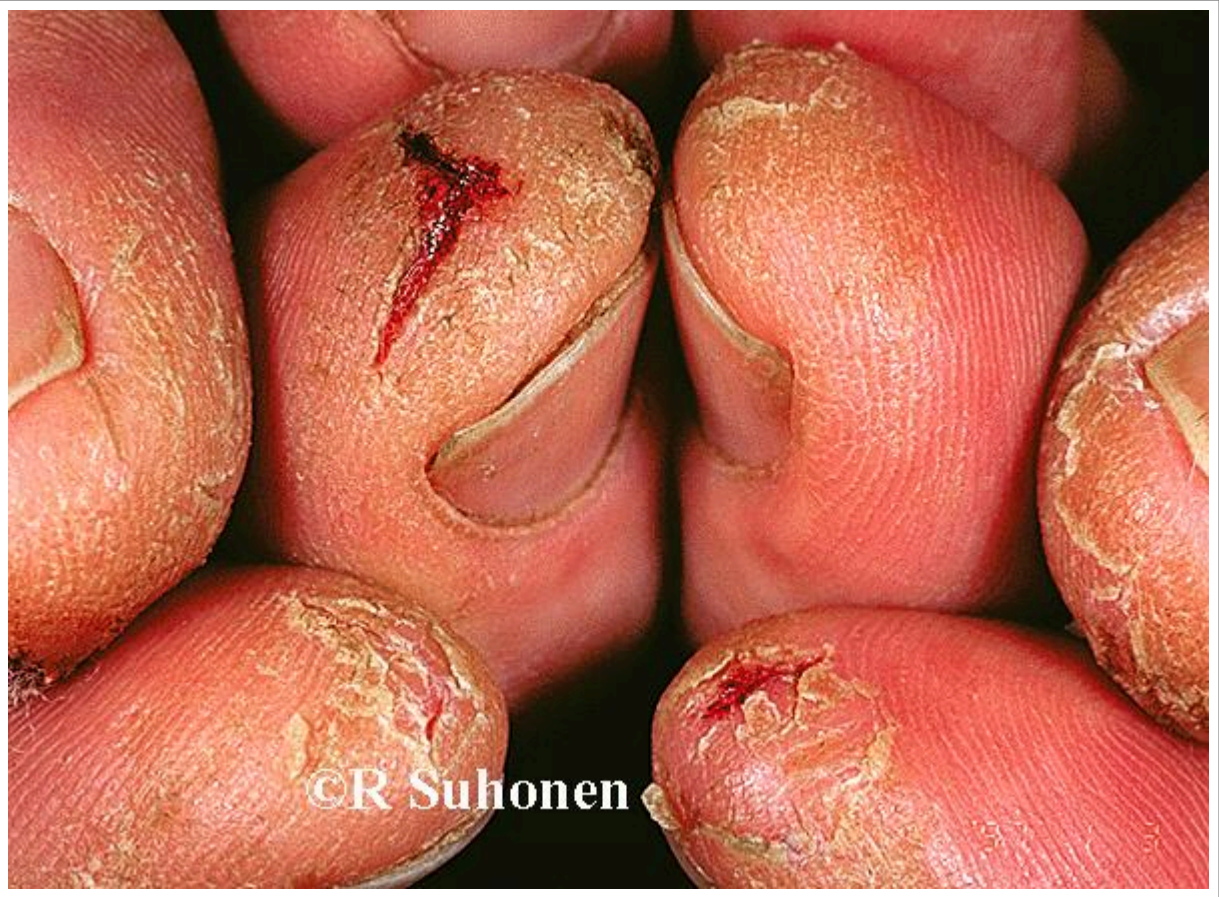Автори та власники авторських прав: Raimo Suhonen Duodecim Medical Publications Ltd

- [Зображення 00900](#). Nummular eczema on the back of the hand.



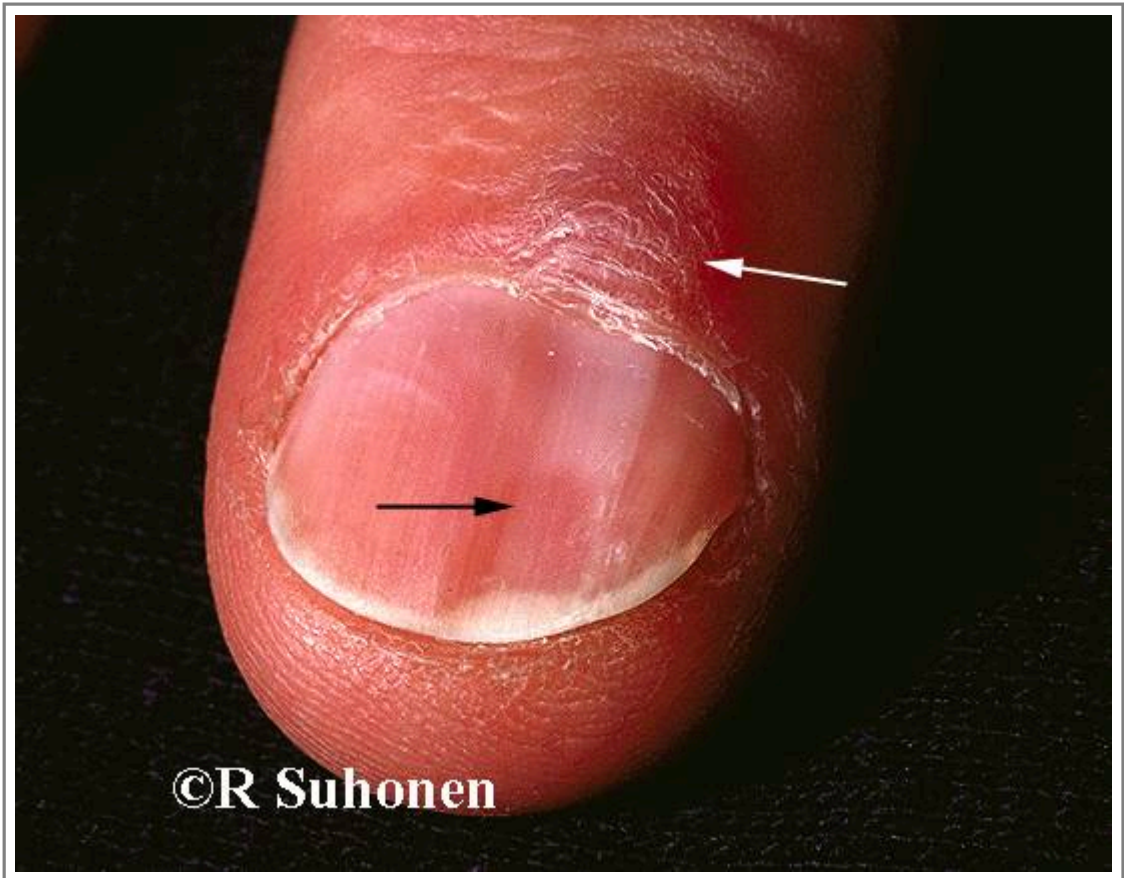Автори та власники авторських прав: Raimo Suhonen

- [Зображення 00029](#). Finger tip dermatitis.



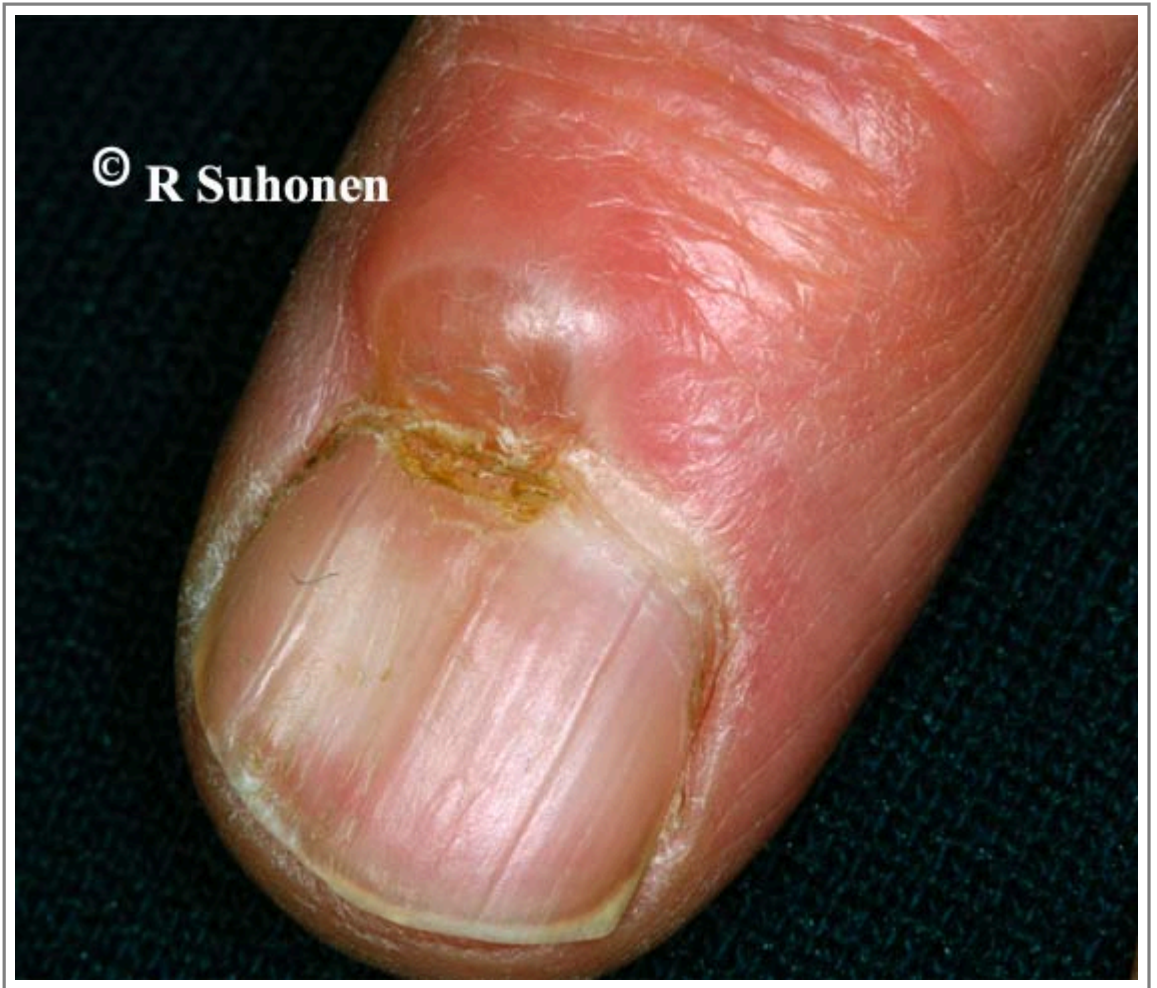Автори та власники авторських прав: Duodecim Medical Publications
Ltd Raimo Suhonen

- [Зображення 00440](#). Мухoid cyst at the nail fold.



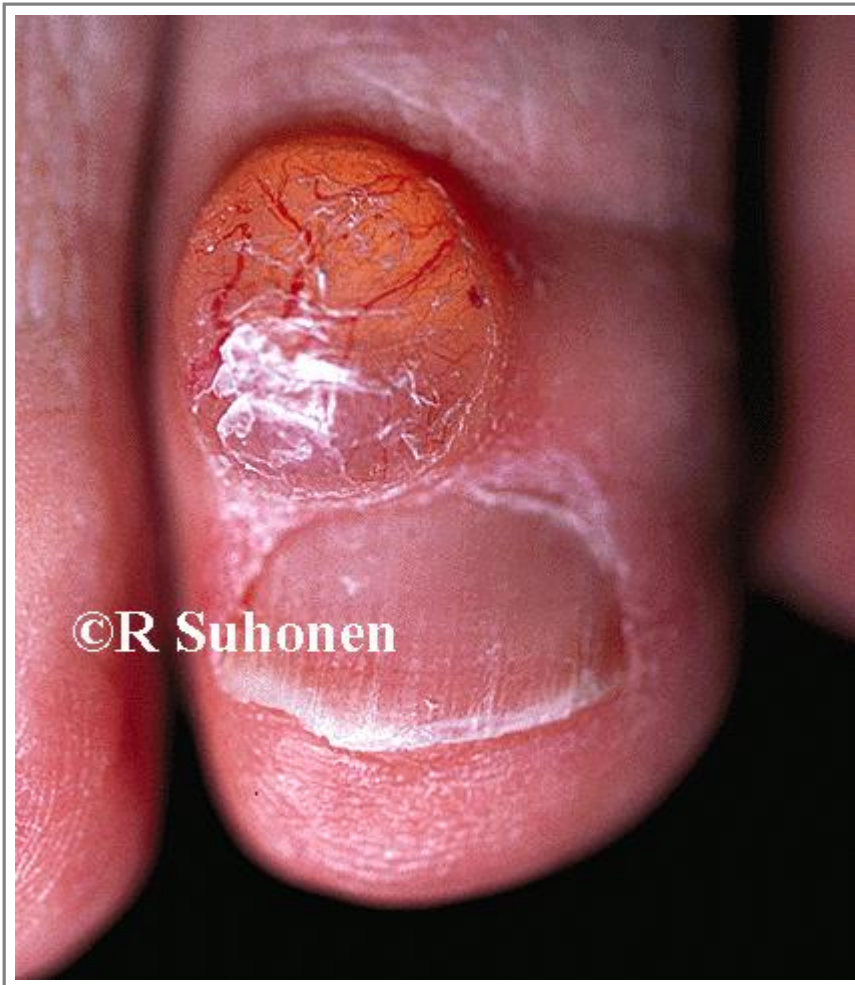Автори та власники авторських прав: Raimo Suhonen Duodecim Medical Publications Ltd

- [Зображення 00895](#). A myxoid cyst at the level of the proximal nail fold.



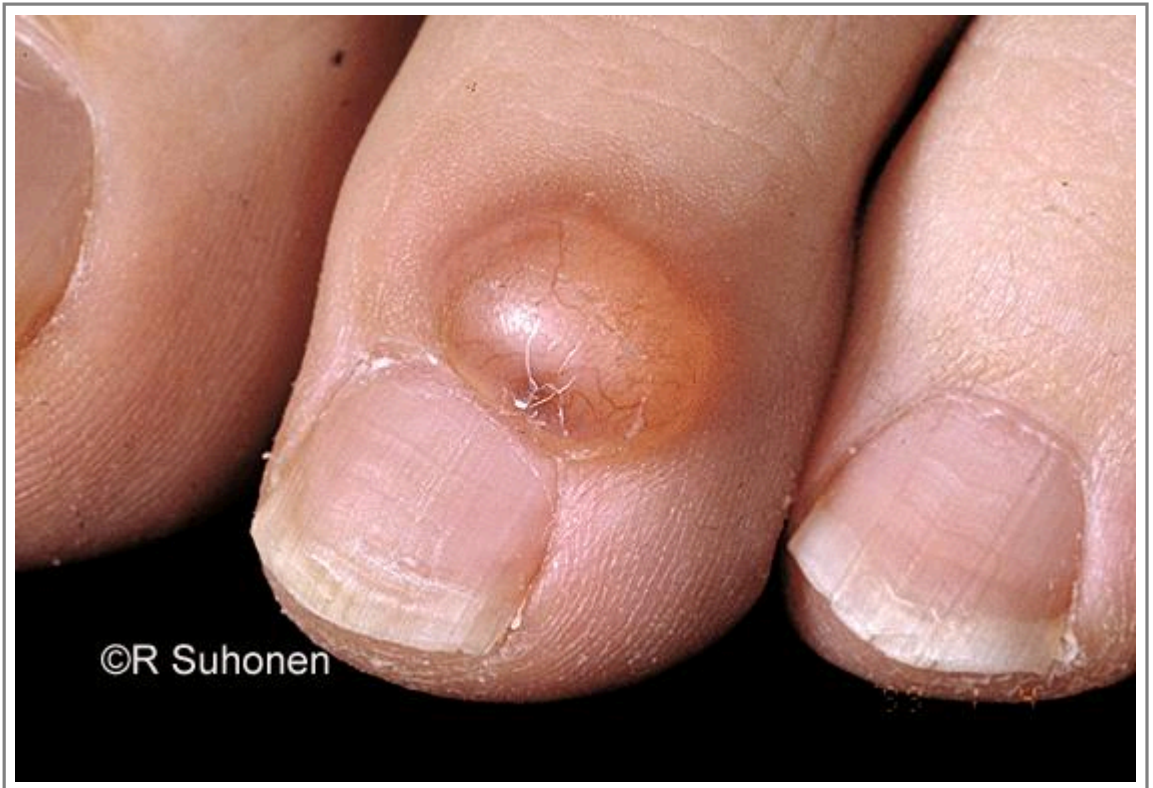Автори та власники авторських прав: Raimo Suhonen

- [Зображення 00170](#). Мухoid cyst in a toe.



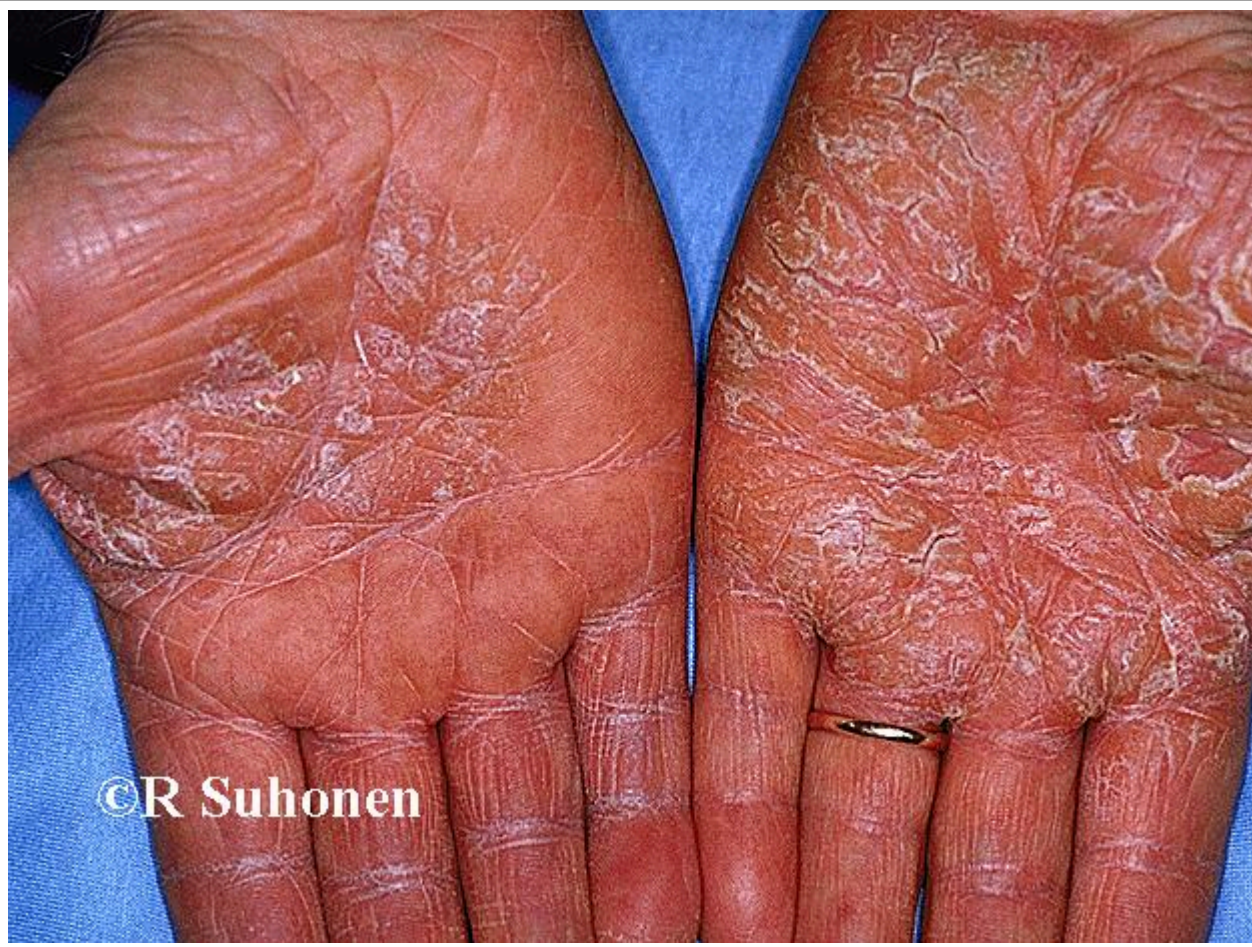Автори та власники авторських прав: Raimo Suhonen Duodecim Medical Publications Ltd

- [Зображення 00653](#). Мухoid cyst in a toe.



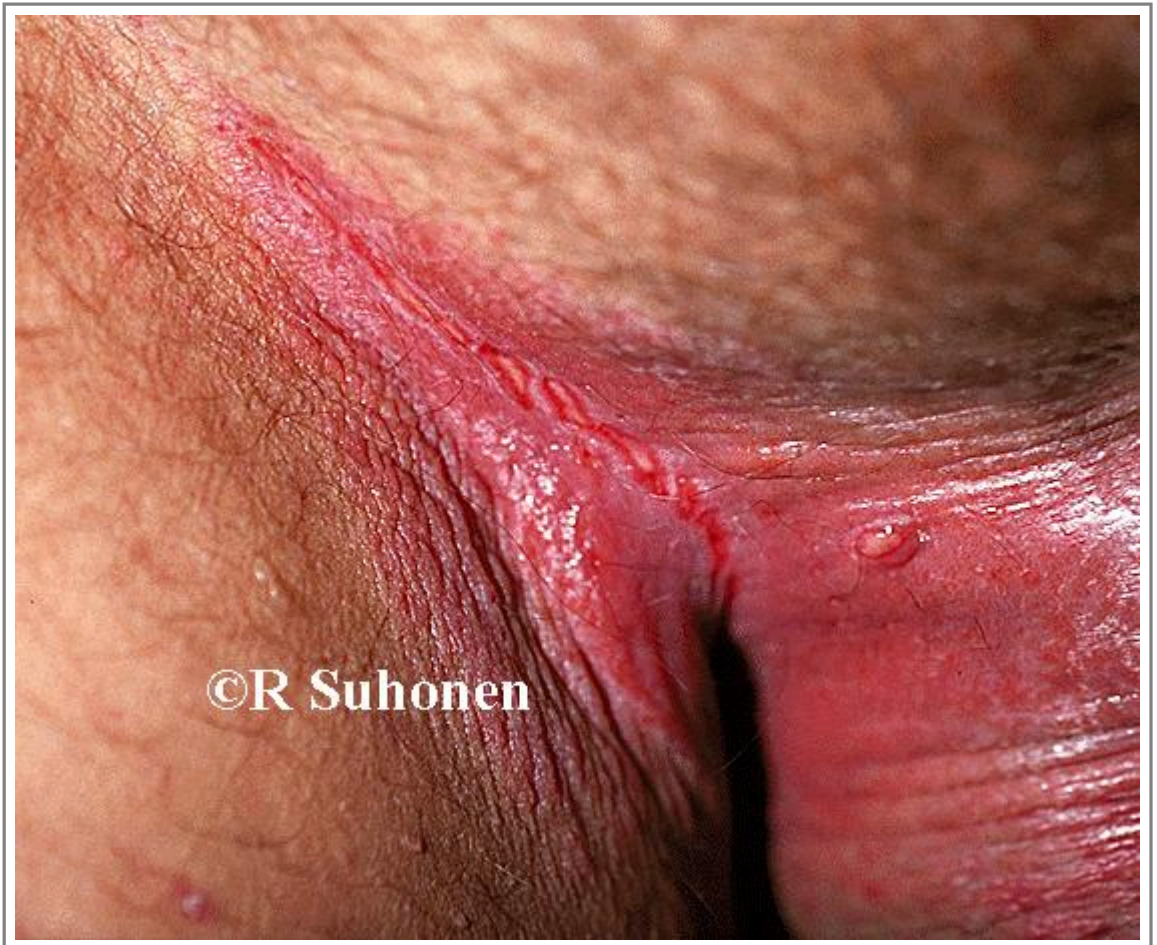Автори та власники авторських прав: Raimo Suhonen Duodecim Medical Publications Ltd

- [Зображення 00086](#). Psoriasis on palmar skin.



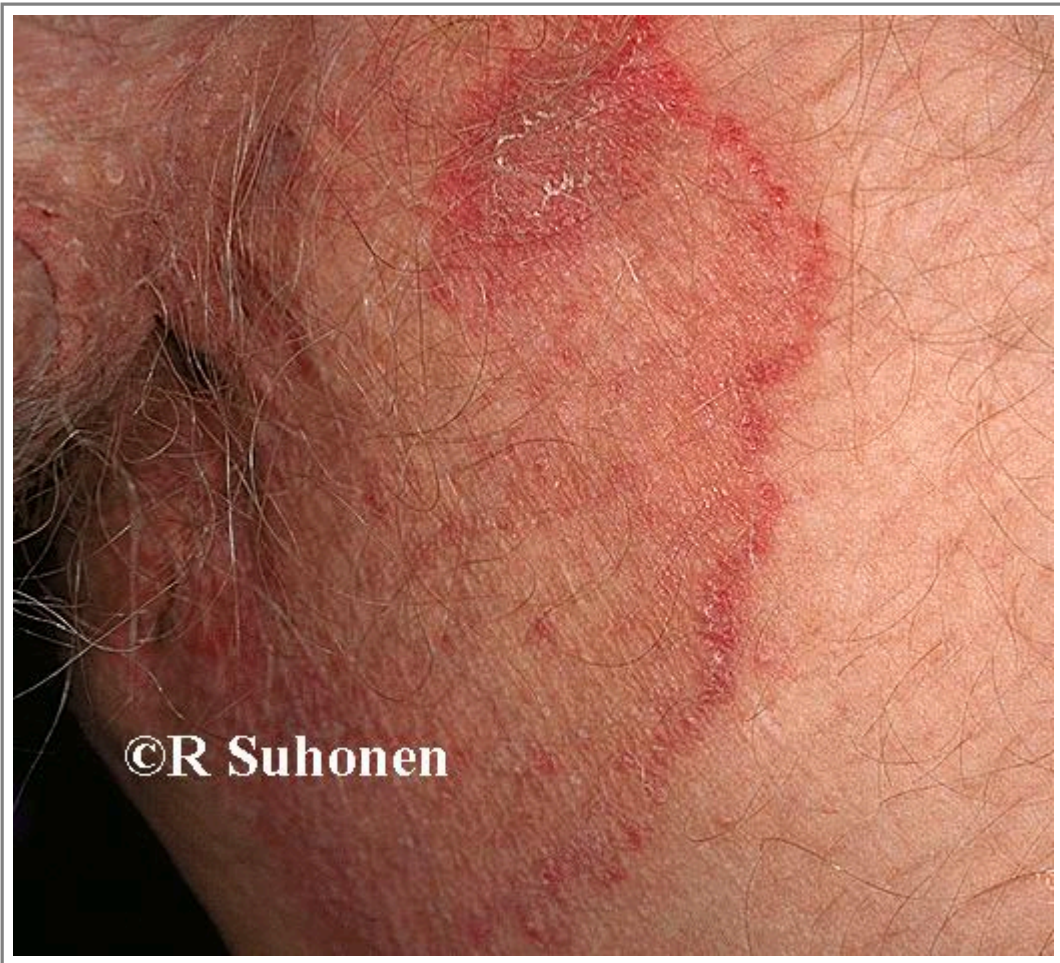Автори та власники авторських прав: Duodecim Medical Publications Ltd Raimo Suhonen

- [Зображення 00049](#). Seborrhoeic dermatitis on the scrotal skin.



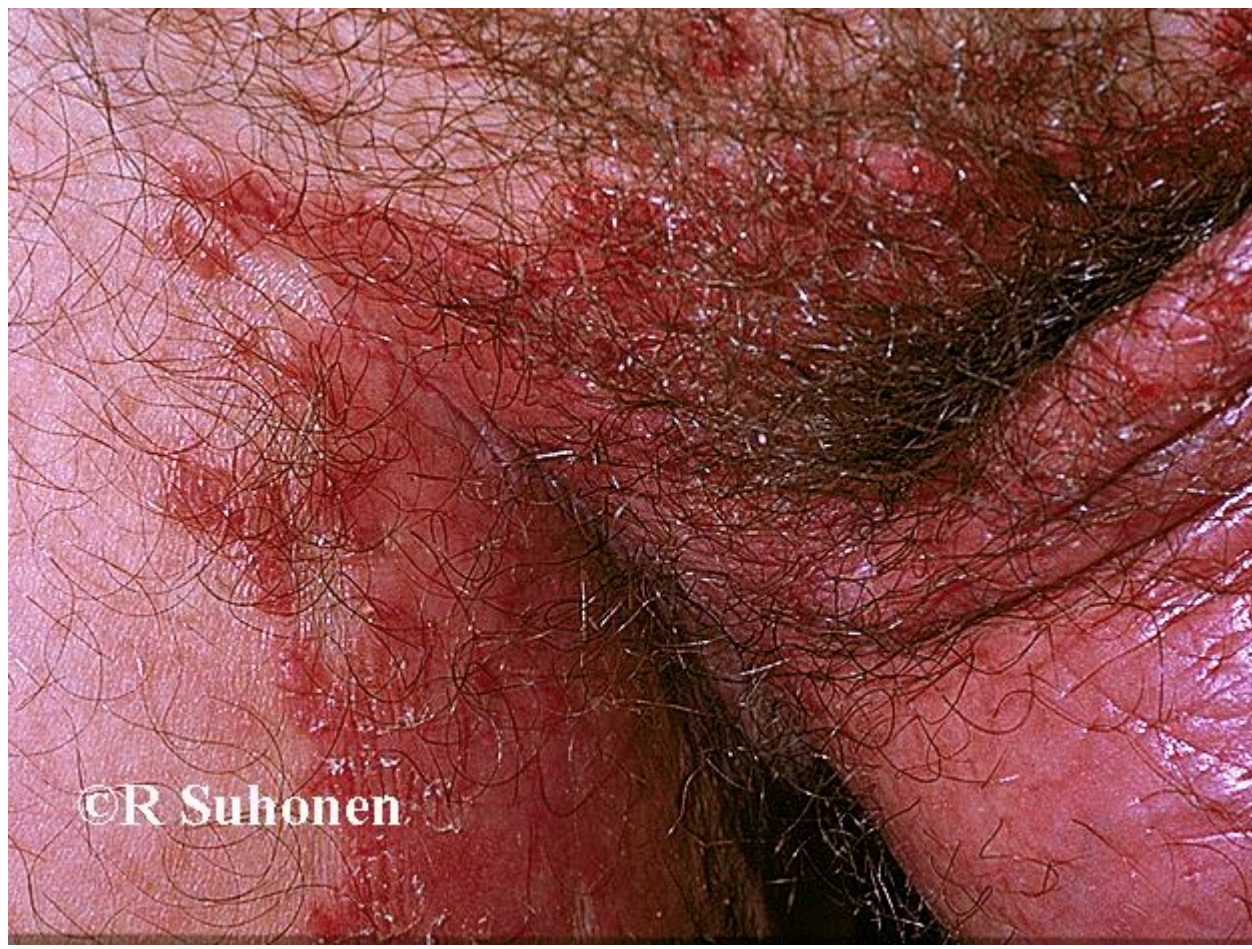Автори та власники авторських прав: Duodecim Medical Publications Ltd Raimo Suhonen

- [Зображення 00192](#). Tinea cruris, fungal infection of the inguinal region.



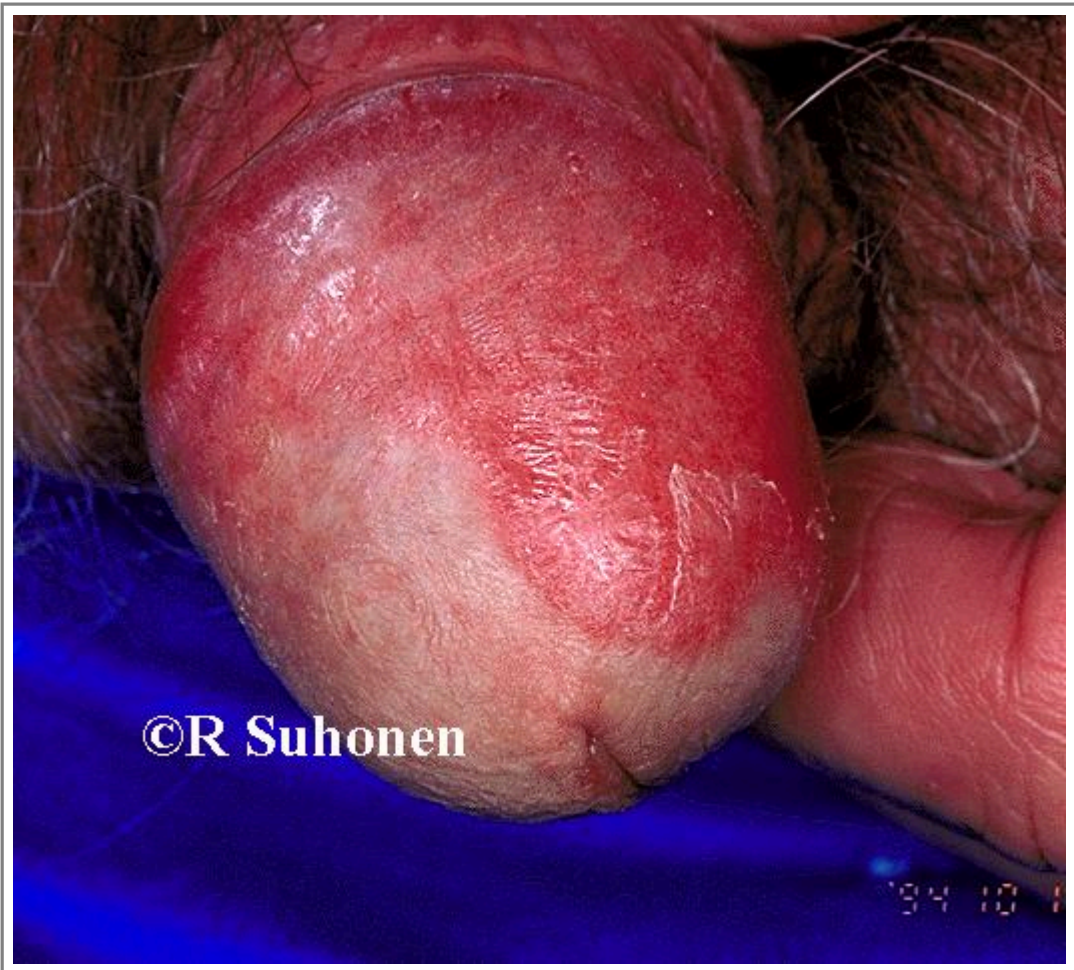Автори та власники авторських прав: Duodecim Medical Publications Ltd Raimo Suhonen

- [Зображення 00087](#). Psoriasis in the genitoinguinal region.



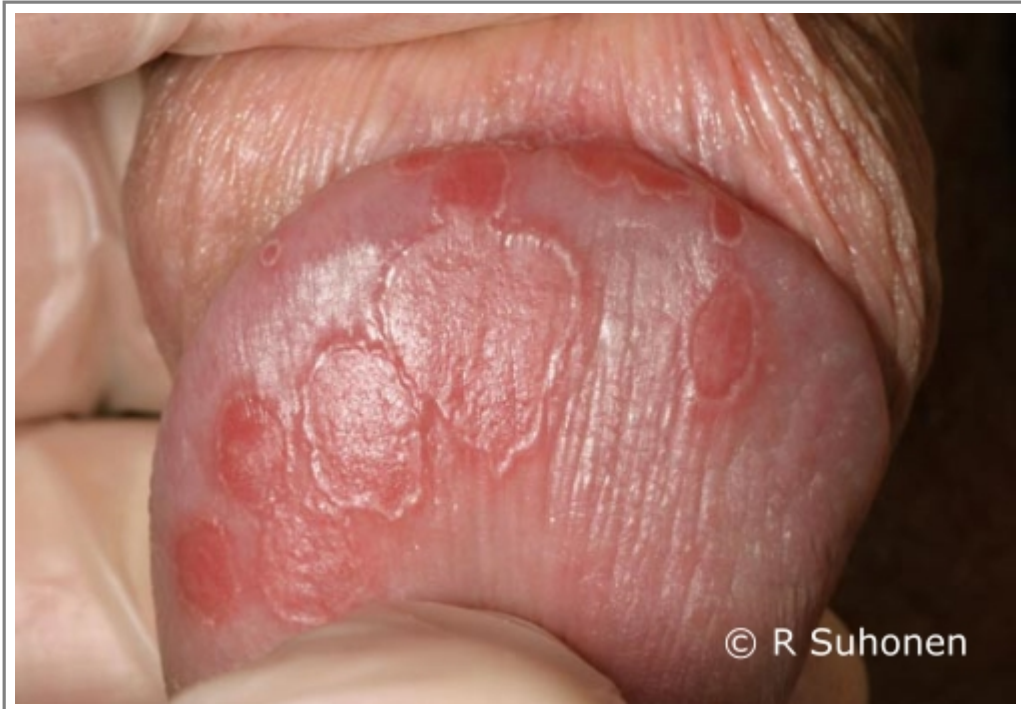Автори та власники авторських прав: Duodecim Medical Publications
Ltd Raimo Suhonen

- [Зображення 00053](#). Seborrheic dermatitis on the penis.



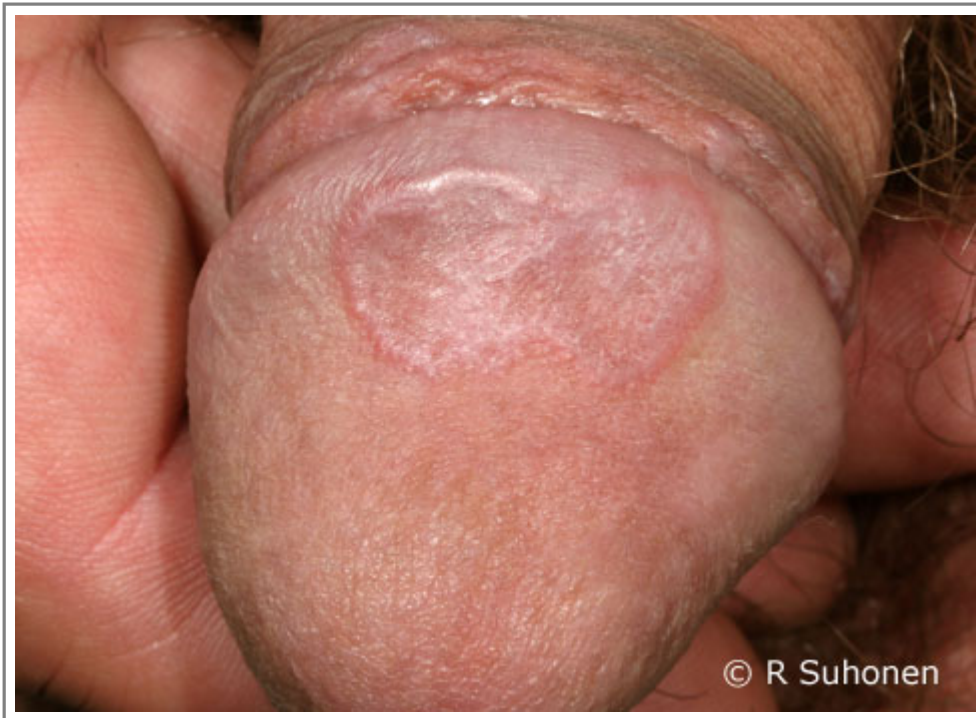Автори та власники авторських прав: Duodecim Medical Publications Ltd Raimo Suhonen

- [Зображення 01370](#). Balanitis circinata.



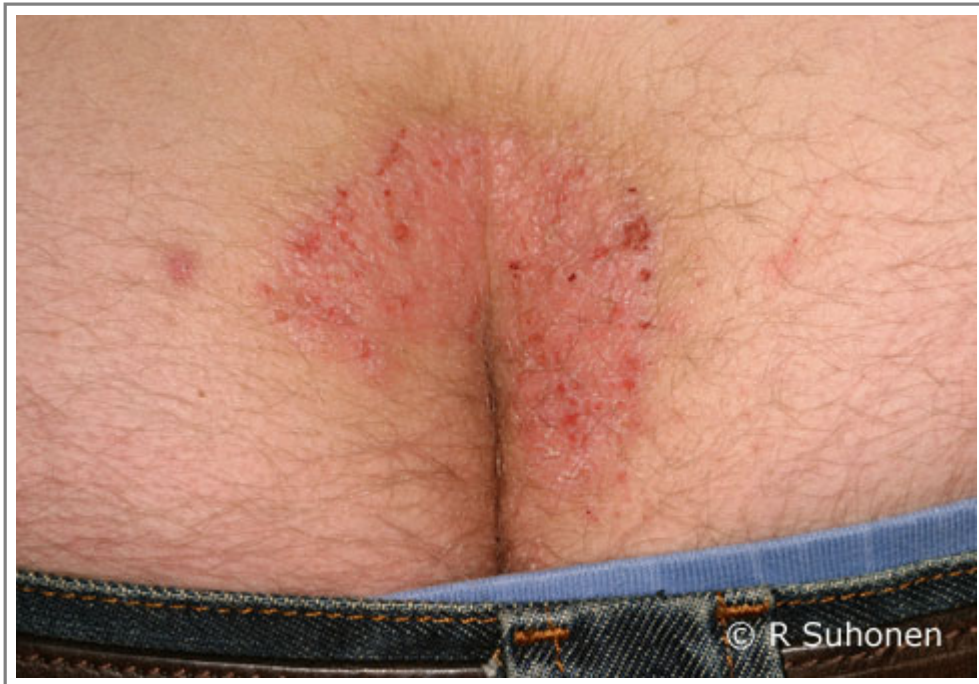Автори та власники авторських прав: Raimo Suhonen Duodecim Medical Publications Ltd

- [Зображення 00078](#). Lichen planus on the glans penis.



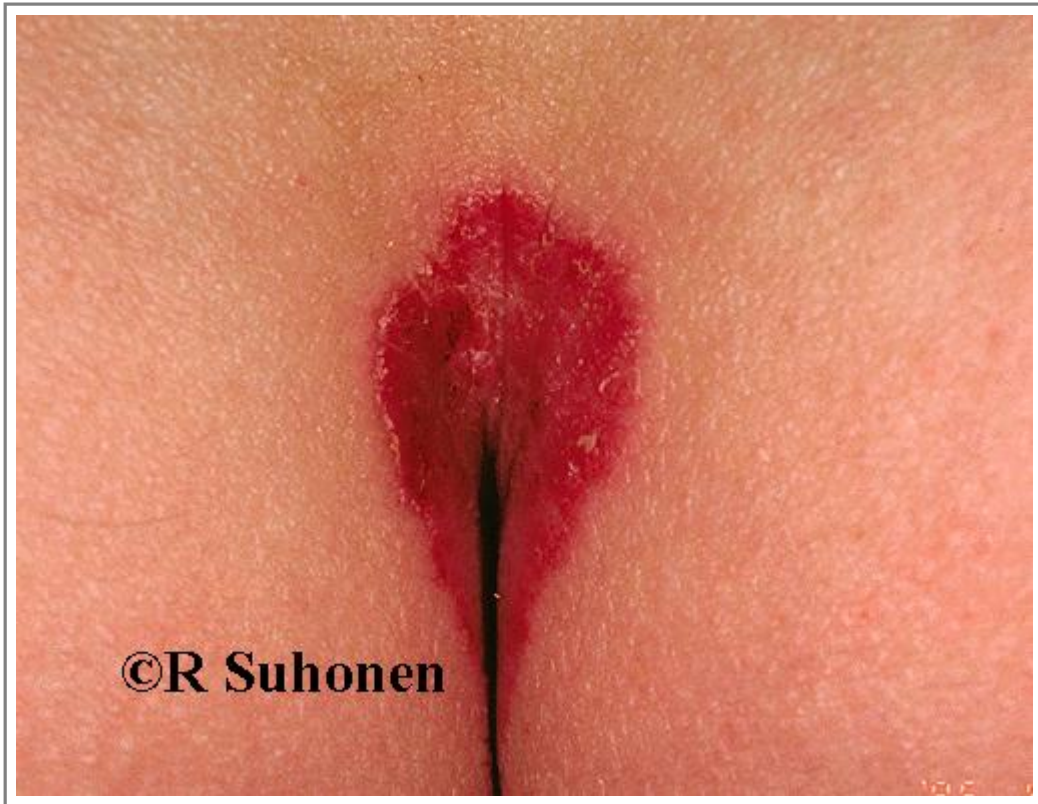Автори та власники авторських прав: Raimo Suhonen Duodecim Medical Publications Ltd

- [Зображення 01128](#). Neurodermatitis in the gluteal cleft.



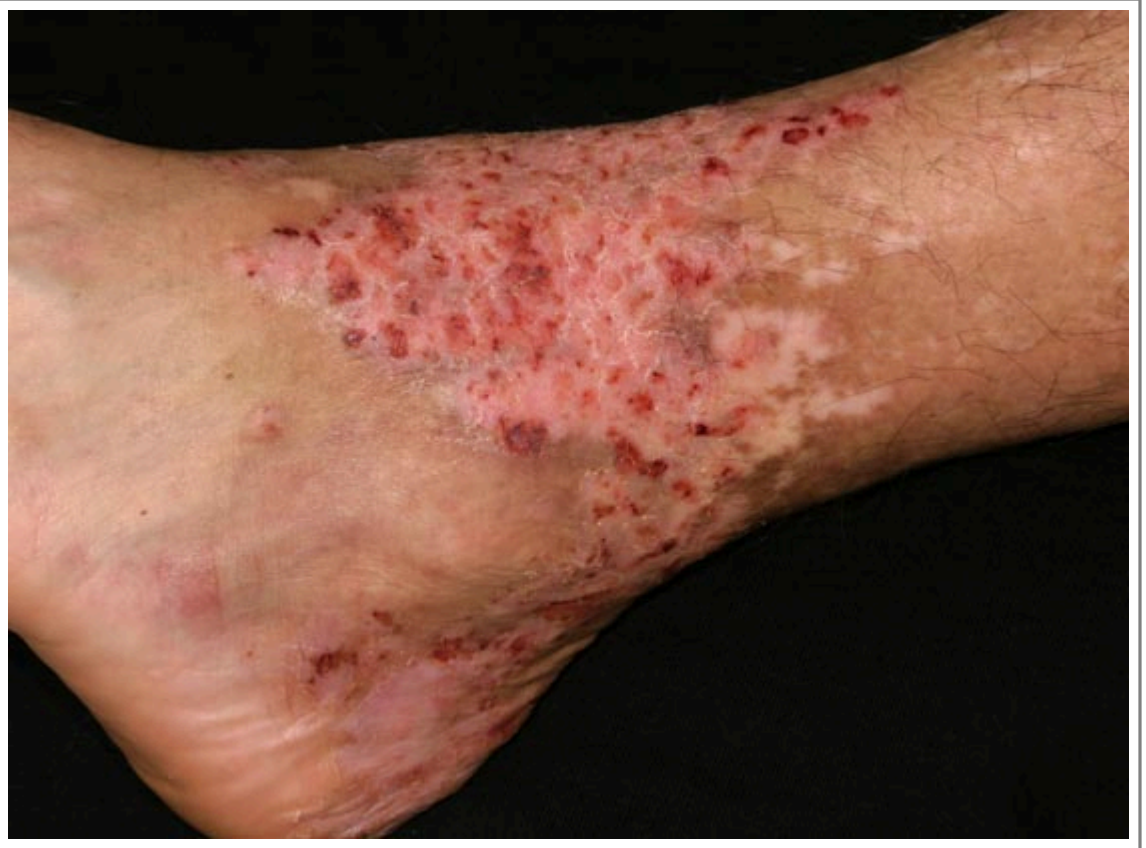Автори та власники авторських прав: Raimo Suhonen Suvi Cajanus
Duodecim Medical Publications Ltd

- [Зображення 00101](#). Psoriasis inversa in the anal cleft.



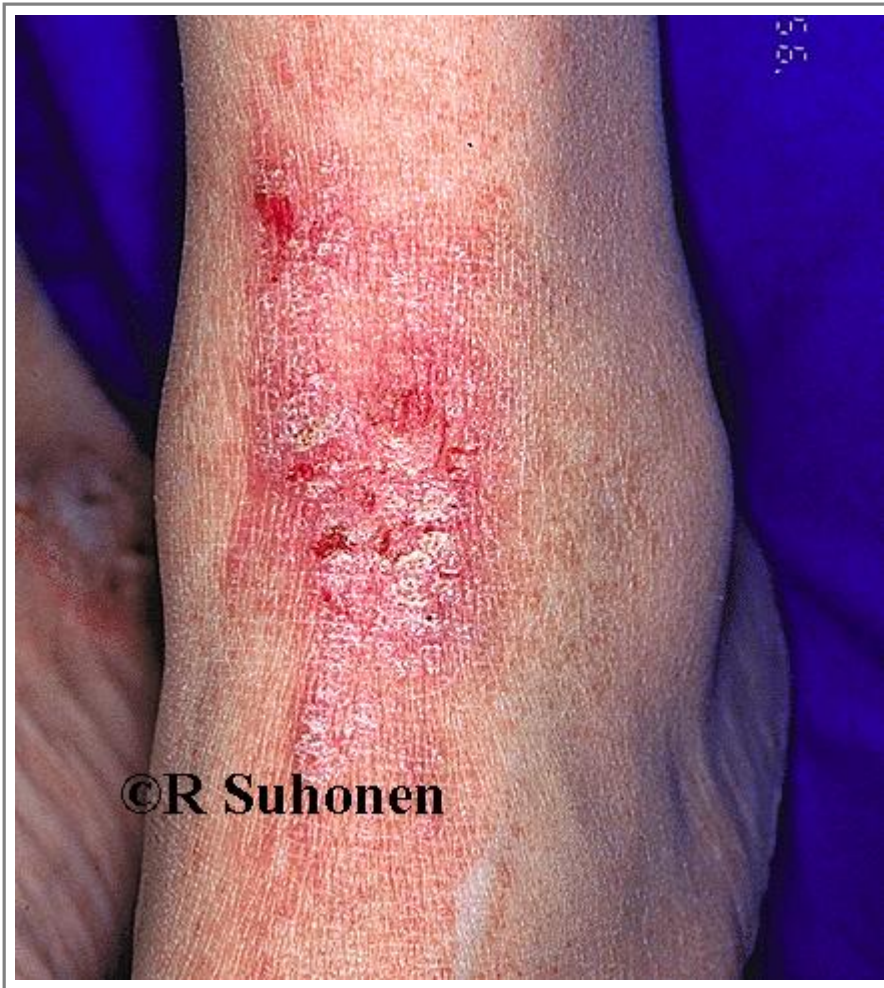Автори та власники авторських прав: Duodecim Medical Publications Ltd Raimo Suhonen

- [Зображення 00110](#). Neurodermatitis on the skin of the leg.



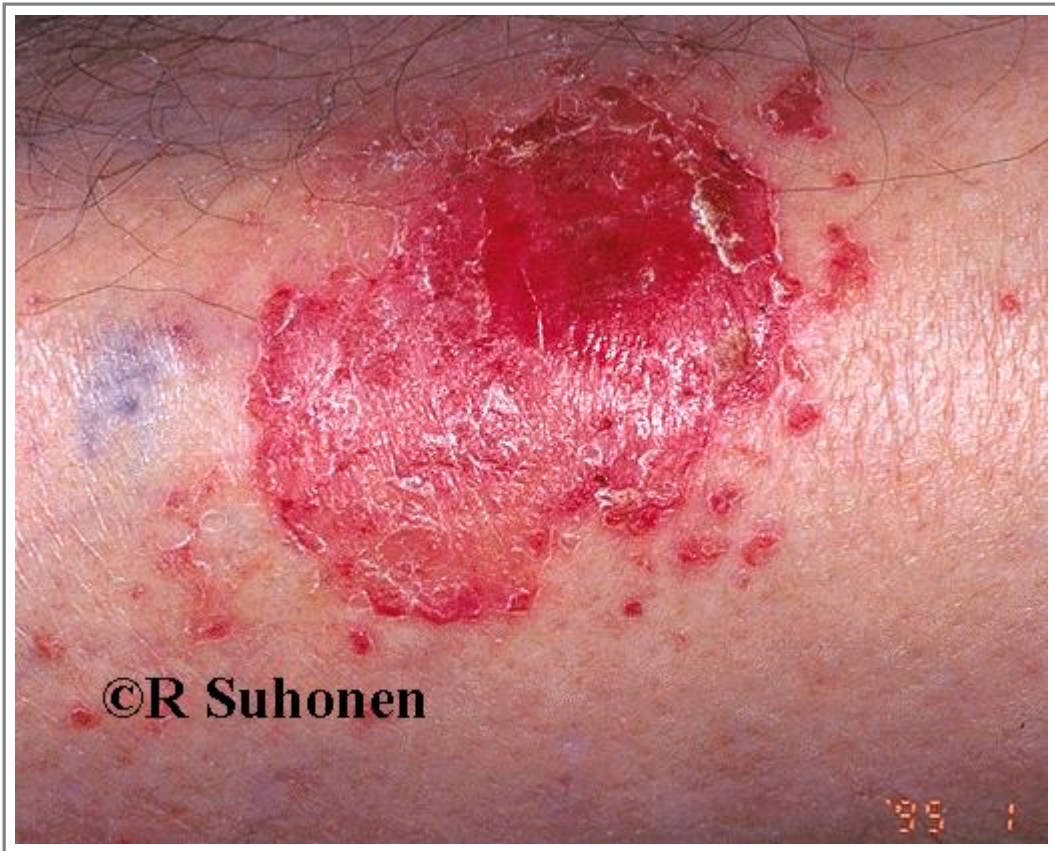Автори та власники авторських прав: Duodecim Medical Publications Ltd Raimo Suhonen

- [Зображення 00114](#). Neurodermatitis behind the ankle.



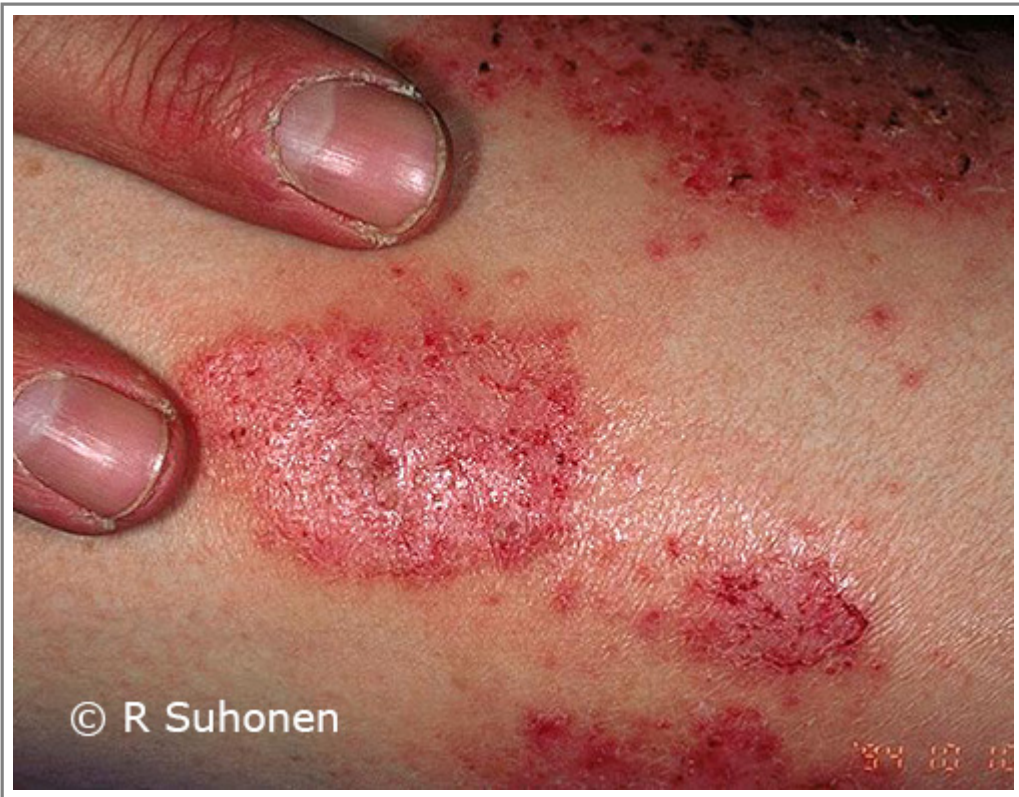Автори та власники авторських прав: Duodecim Medical Publications Ltd Raimo Suhonen

- [Зображення 00070](#). Nummular dermatitis.



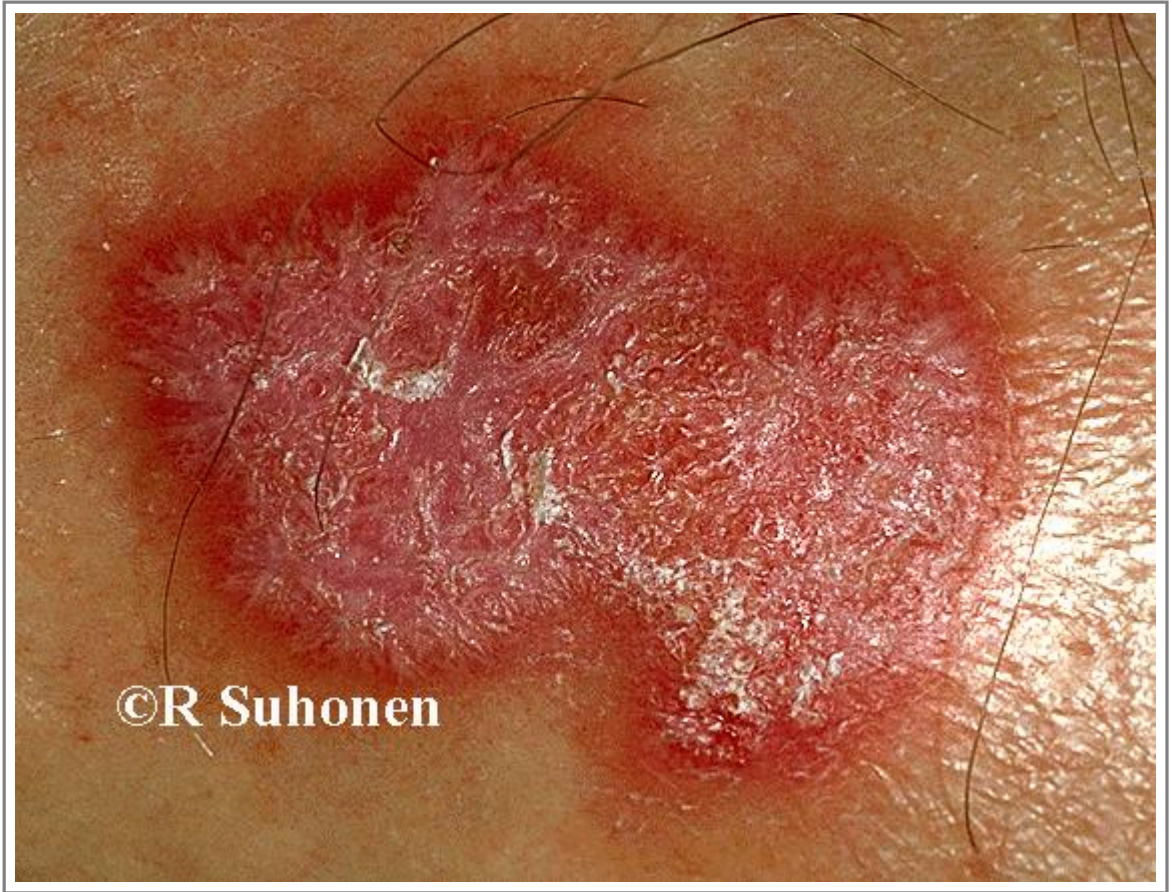Автори та власники авторських прав: Duodecim Medical Publications Ltd Raimo Suhonen

- [Зображення 00067](#). Nummular dermatitis on the lower extremity.



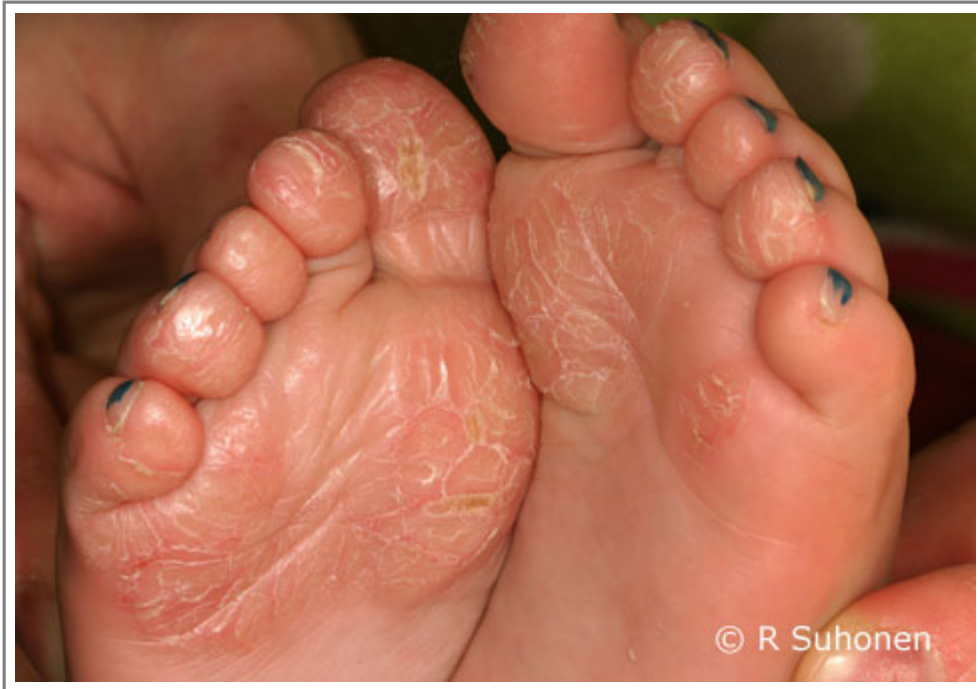Автори та власники авторських прав: Raimo Suhonen Duodecim Medical Publications Ltd

- [Зображення 00076](#). Lichen planus.



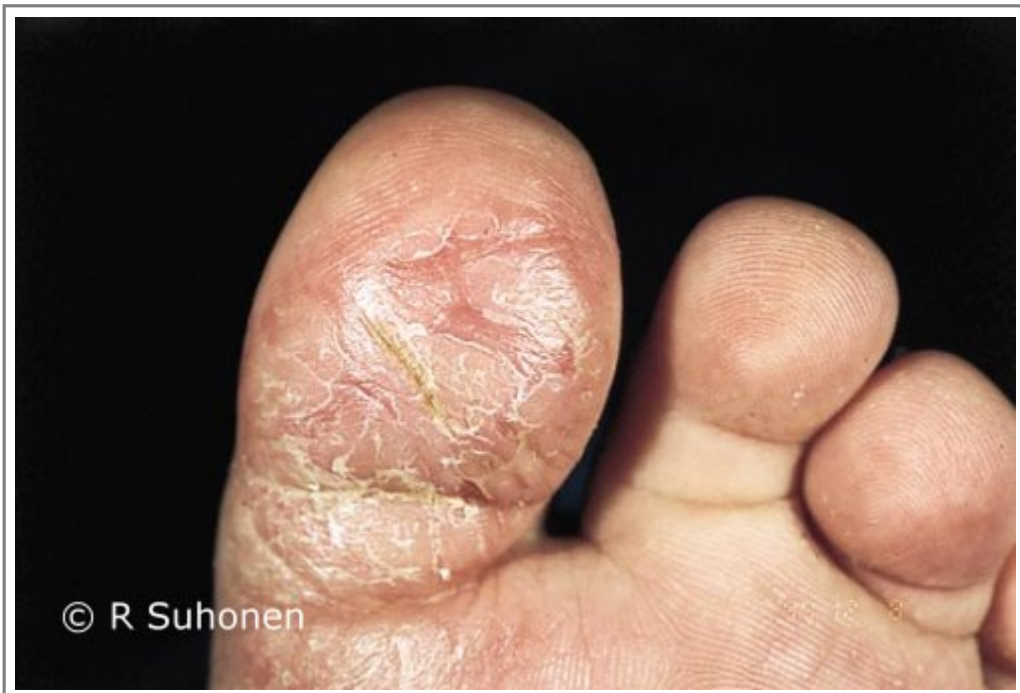Автори та власники авторських прав: Raimo Suhonen Duodecim Medical Publications Ltd

- [Зображення 00037](#). Atopic plantar dermatosis.



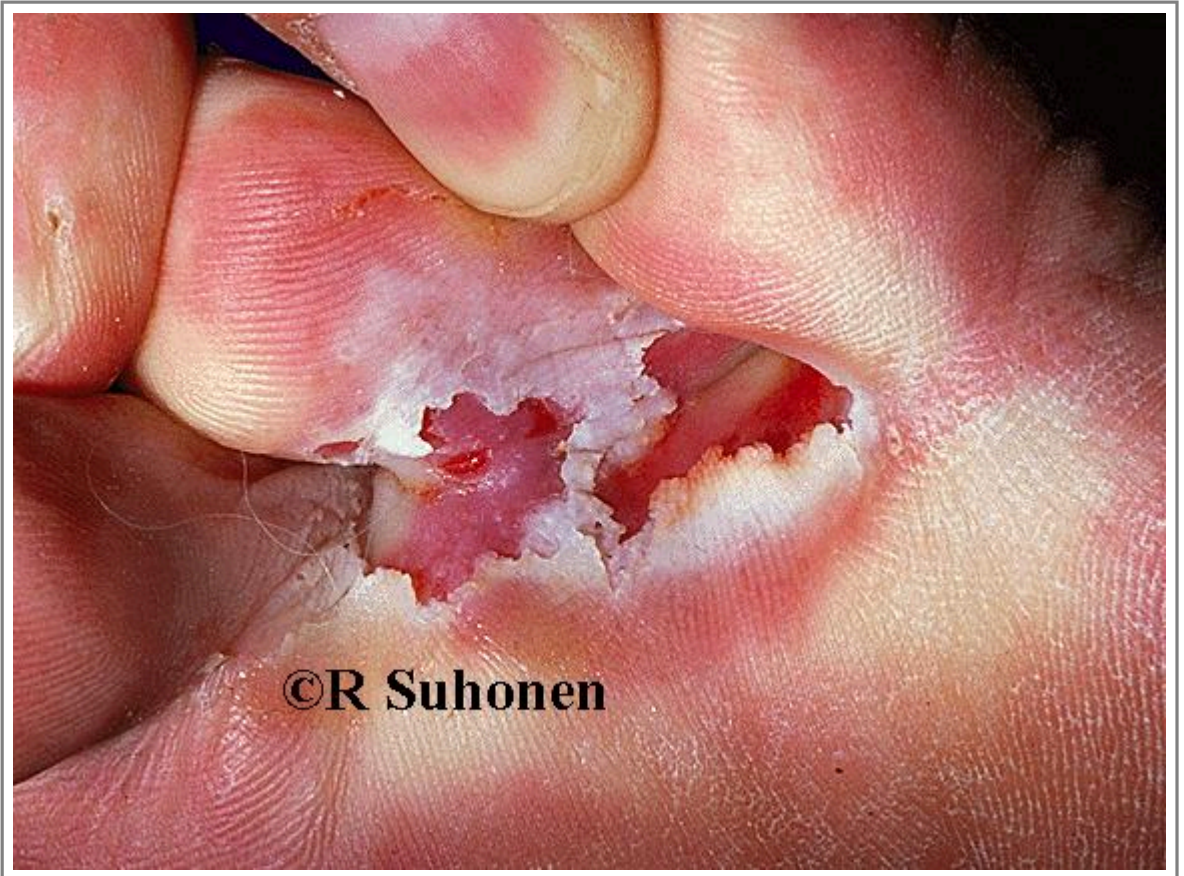Автори та власники авторських прав: Duodecim Medical Publications Ltd Raimo Suhonen

- [Зображення 00532](#). Atopic winter foot"".



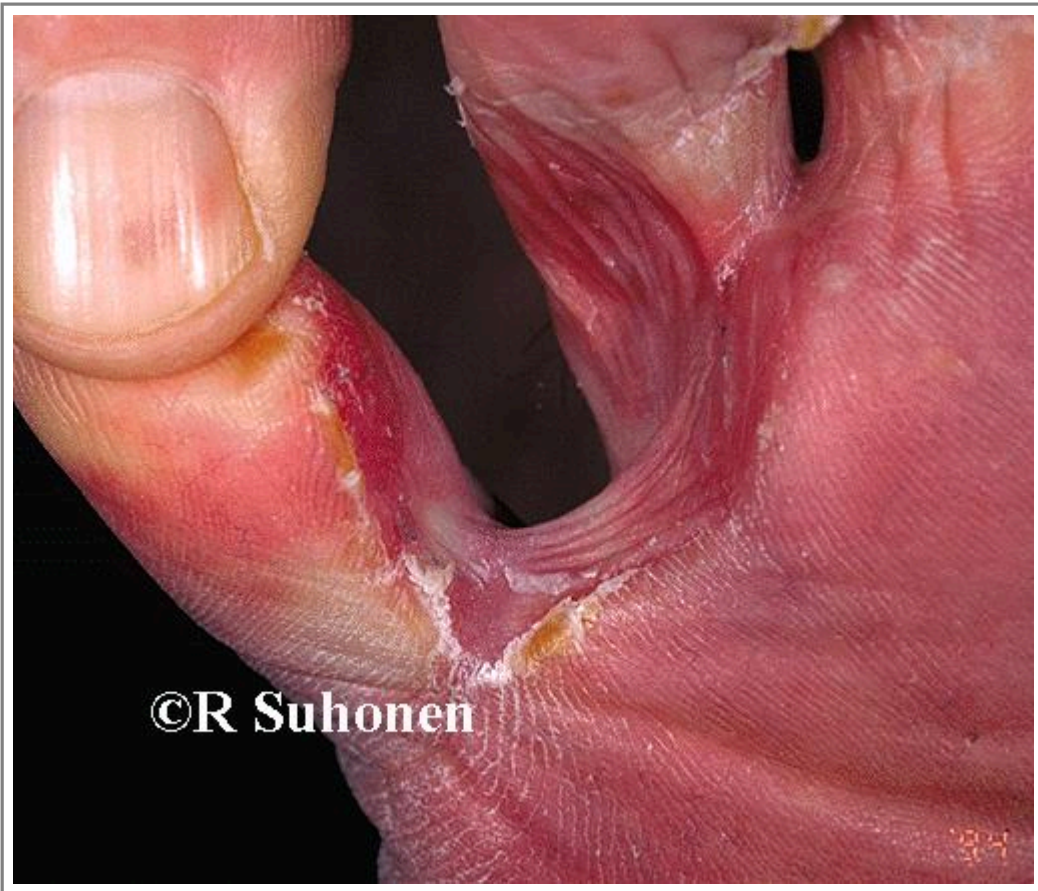Автори та власники авторських прав: Duodecim Medical Publications Ltd Raimo Suhonen

- [Зображення 00195](#). Athlete's foot (Interdigital Mycosis).



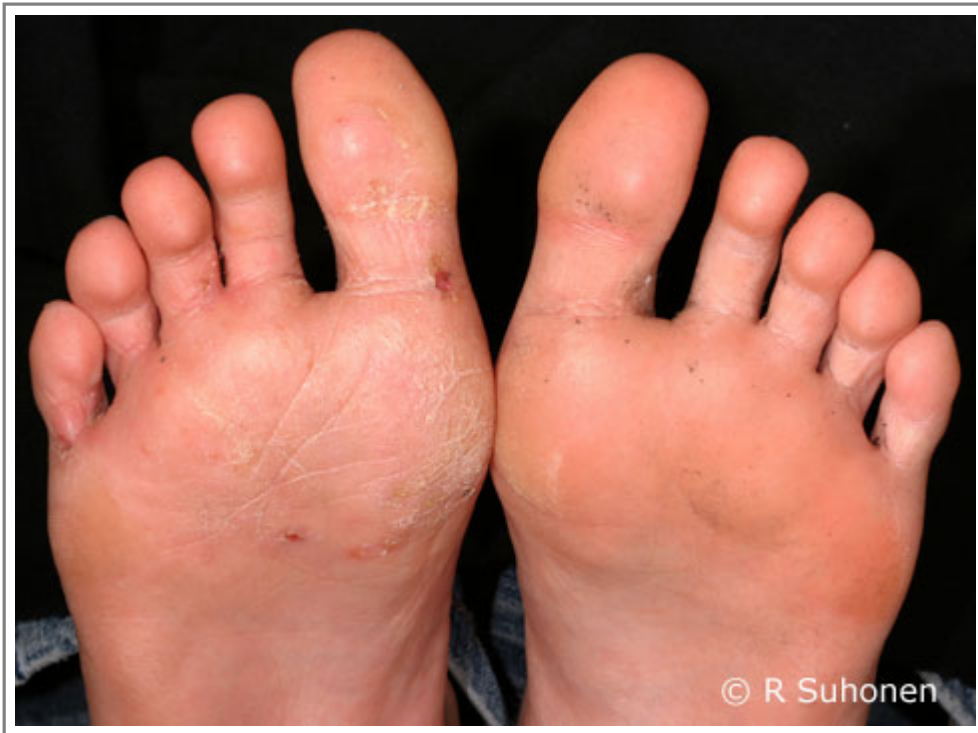Автори та власники авторських прав: Duodecim Medical Publications Ltd Raimo Suhonen

- [Зображення 00197](#). Tinea pedis in the lateral toe web.



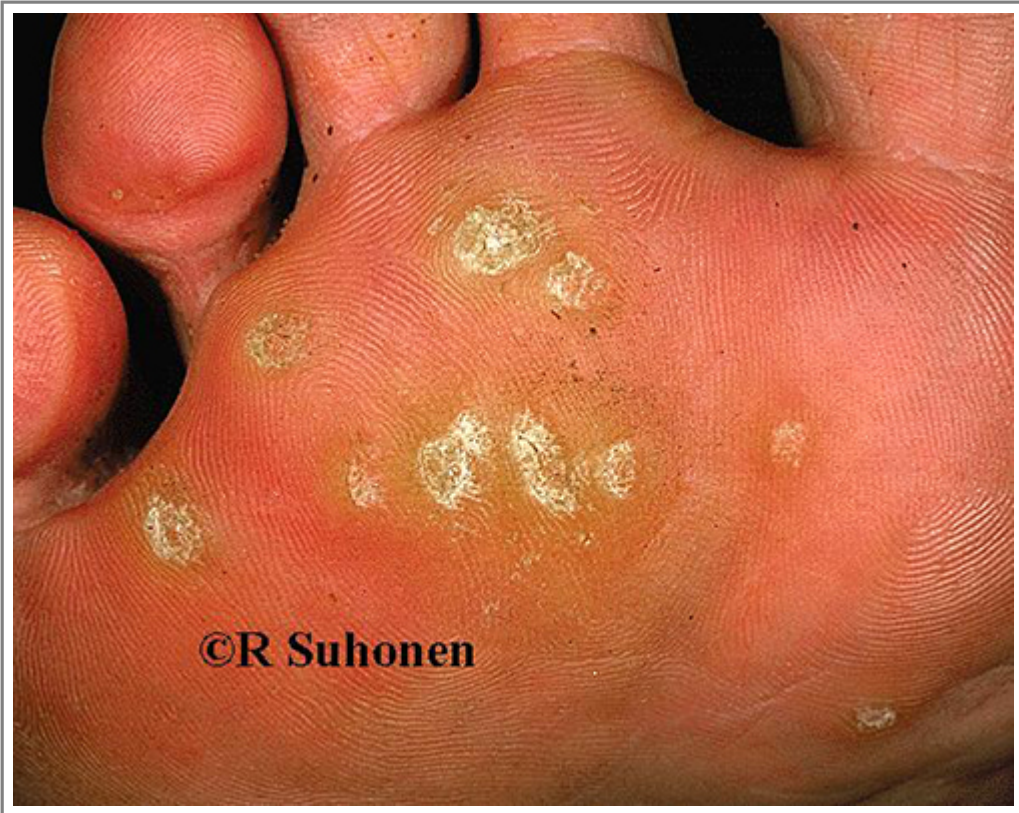Автори та власники авторських прав: Duodecim Medical Publications Ltd Raimo Suhonen

- [Зображення 00196](#). Plantar mycosis in the left foot.



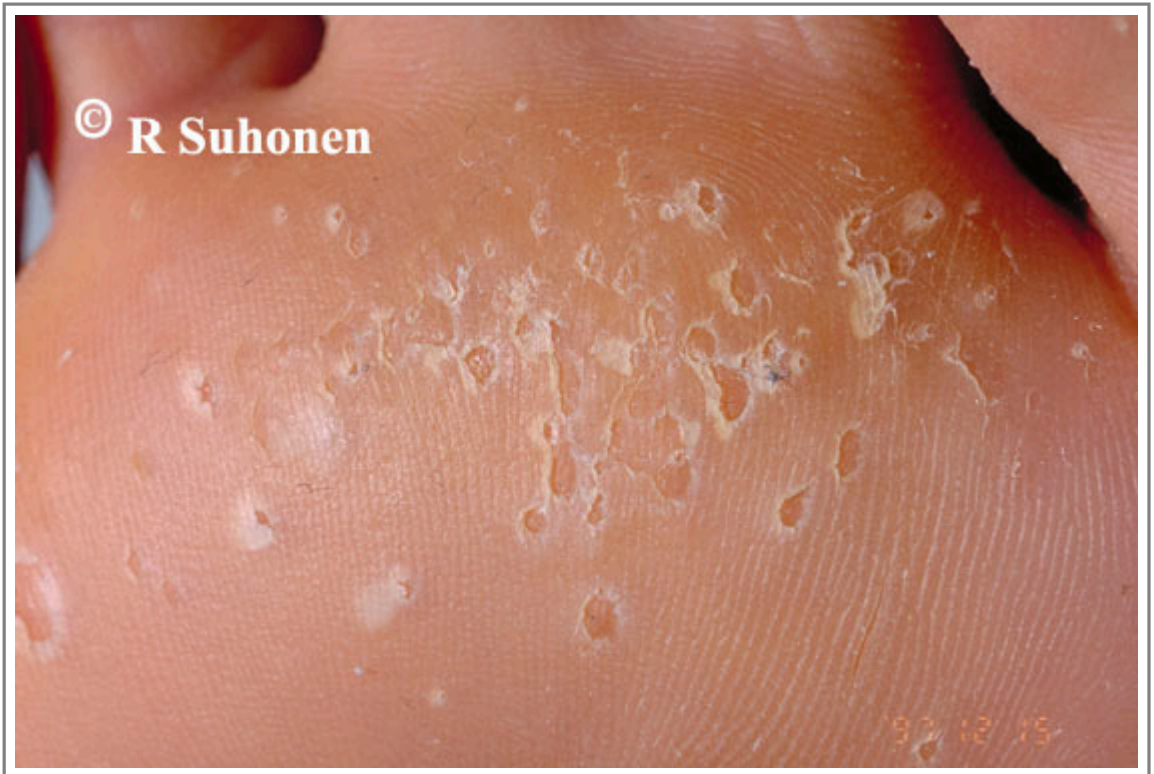Автори та власники авторських прав: Duodecim Medical Publications Ltd Raimo Suhonen

- [Зображення 00177](#). Plantar viral warts.



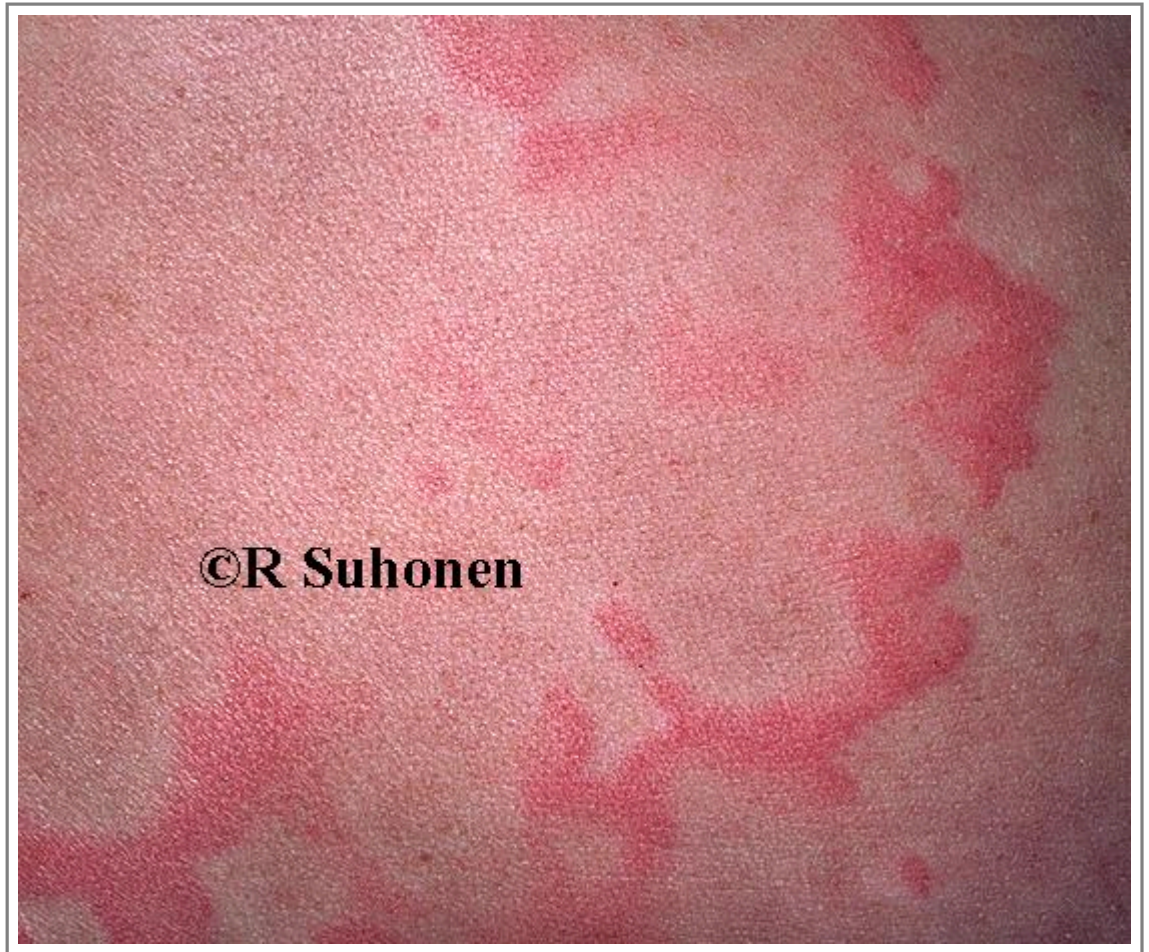
Автори та власники авторських прав: Duodecim Medical Publications Ltd Raimo Suhonen

- [Зображення 00408](#). Pitted keratolysis on the sole.



Автори та власники авторських прав: Duodecim Medical Publications Ltd Raimo Suhonen

- [Зображення 00129](#). A red urticaria wheal (hives).



Автори та власники авторських прав: Raimo Suhonen Duodecim Medical Publications Ltd

Авторські права на оригінальні тексти належать Duodecim Medical Publications, Ltd.

Авторські права на додані коментарі експертів належать МОЗ України.

Published by arrangement with Duodecim Medical Publications Ltd., an imprint of Duodecim Medical Publications Ltd., Kaivokatu 10A, 00100 Helsinki, Finland.

Ідентифікатор: [ebm00259](#) Ключ сортування: [013.001](#) Тип: [EBM Guidelines](#)

Дата оновлення англomовного оригіналу: [2016-05-10](#)

Автор(и): [Alexander Salava](#) Автор(и) попередніх версій статті: [Matti Hannuksela](#) Редактор(и): [Jukka Pekka Jousimaa](#)
Лінгвіст(и)-консультант(и) англomовної версії: [Maarit Green](#) Видавець: [Duodecim Medical Publications Ltd](#)
Власник авторських прав: [Duodecim Medical Publications Ltd](#)

Навігаційні категорії
[EBM Guidelines](#) [Dermatology](#)

Ключові слова індексу
[mesh: Neurodermatitis](#) [mesh: infectious eczema](#) [mesh: sole eczema](#) [mesh: wheal](#) [mesh: inguinal rash](#) [mesh: scaling](#)
[mesh: hyperkeratosis](#) [mesh: Urticaria](#) [mesh: Dermatitis, Atopic](#) [mesh: Dermatitis, Allergic Contact](#) [mesh: Child](#)
[mesh: Psoriasis](#) [mesh: Dermatomyces](#) [mesh: nummular eczema](#) [mesh: moccasin tinea pedis](#) [mesh: Hand Dermatoses](#)
[mesh: Dermatitis](#) [myxoid cyst](#) [mesh: balanitis circinata](#) [mesh: dry cheilitis](#) [mesh: Balanitis](#)
[mesh: macular hyperkeratosis](#) [mesh: mosaic wart](#) [mesh: anal cleft eczema](#) [mesh: rhagades](#) [mesh: Lichen Planus](#)

mesh: Warts mesh: fingertip dermatitis mesh: seborrheic infantile eczema mesh: Mycoses mesh: Dermatitis, Seborrheic
mesh: eczema of the ocular region mesh: flexural psoriasis speciality: Dermatology icpc-2: S06 icpc-2: S07 icpc-2: S08
icpc-2: S21 icpc-2: S24 icpc-2: S29