

Для коментарів чи іншого зворотного зв'язку заповніть форму:
[форма зворотного зв'язку щодо цієї версії настанови](#)

Версія цього документу для друку: <http://guidelines.moz.gov.ua/documents/2918?id=ebm00252&format=pdf>

Настанови на засадах доказової медицини.
Створені DUODECIM Medical Publications, Ltd.

Настанова 00252. Баланіт, балансиопостит і парафімоз у дорослих

Автор: Editors

Редактор оригінального тексту: Jukka Pekka Jousimaa

Дата останнього оновлення: 2017-05-23

Баланіт у дітей: див. [\[Настанова 00970\] Постит \(балансиопостит\) у ...\]](#)

Пахові та статеві шкірні проблеми: див. [\[Настанова 00261\] Захворювання шкіри в діл...\]](#)

Основні положення

- Важливо визначити етіологію (уникайте гіпердіагностики кандидозу)
- Найчастіше лікування симптоматичне та іноді спрямоване на причину захворювання.
- Парафімоз слід лікувати одразу, щоб уникнути ризику некрозу голівки статевого члена.
- У тяжких випадках показане обрізання.

Визначення

- Баланіт можна визначити як широке поняття, що включає всі запальні дерматози голівки статевого члена. Нижче деякі з них розглядаються окремо від поняття баланіту.
- Баланіт означає запалення епітелію голівки статевого члена. (зображення [\[Зображення 00939\] Balanitis\]](#)).
- Зазвичай запалюється також внутрішня поверхня крайньої плоті; у цьому випадку точний термін - баланопостит.

- Парафімоз ("Іспанський комір"; зображення [зображення|00789|Balanoposthitis]) виникає, коли вузька крайня плоть фіксується у відведеному стані, результатом чого є застій крові, який спричиняє виражений набряк дистальної частини крайньої плоті).

Етіологія

- Можливі причини баланіту
 - Використання подразнювальних речовин, нехтування гігієною, вузька крайня плоть, подразнення смегмою або милом
 - Себорейний дерматит; перевірте шкіру голови, шкіру за вухами та шкірні складки (зображення [зображення|00053|Seborrheic dermatitis on...])
 - Candida; позитивний результат культури ще не є доказом причини захворювання. Кандидоз гіпердіагностують.
 - Контактна алергія
 - Латекс і добавки, що використовуються для виробництва гуми
 - Складові продуктів для догляду за шкірою (які використовує пацієнт та його партнер)
 - Цукровий діабет та надлишкова вага є сприятливими факторами.
 - Склерозуючий ліхен (ксеротичний облітеруючий баланіт, КОБ; зображення [зображення|00314|Balanitis xerotica oblit...]) збільшує ризик виникнення фімозу, обструкції уретри та раку пенісу.
 - Кільцеподібний баланіт (зображення [зображення|00403|Balanitis circinata]): рідкісні шкірні прояви, пов'язані з синдромом Рейтера
 - Чи наявні інші ознаки хвороби Рейтера - артрит, кон'юнктивіт?
 - Пацієнт звертається по медичну допомогу, перш за все, через суглобові симптоми; виявлення баланіту підтверджує діагноз.
 - Плазмоцелюлярний баланіт Зуна (рідко)
- Інші можливі захворювання тієї ж локалізації, що і баланіт
 - Плоский (червоний) лишай — насправді, він зустрічається на голівці статевого члена частіше, ніж вважається (зображення [зображення|00078|Lichen planus on the gla...])

- Псоріаз (зображення [\[зображення|01171|Psoriasis in the glans p...\]](#)) — перевірте інші типові місця локалізації псоріазу
- Фіксована еритема (особливо спричинена тетрациклінами; зображення [\[зображення|00121|Erythema fixum on the sk...\]](#))
- Еритроплазія Кейра (варіант хвороби Боуена в ділянці голівки статевого члена), який є карциномою *in situ*

Обстеження

- Інтерпретуйте результати посіву бактеріальних та грибкових культур критично. Контамінація є досить поширеною, кандидоз є дійсною причиною у кожному п'ятому випадку.
- Рівень глюкози в крові натще, особливо коли у юнака вперше виникає баланіт
- Якщо є виділення з уретри, взяти зразки для виявлення хламідіозу і гонореї. ЗПСШ можуть бути пов'язані з вираженим баланітом - виділення з уретри, що накопичуються під крайньою плоттю, викликають подразнення шкіри. Також можуть бути пов'язані з баланітом інфекції ВПГ та ВПЛ.
- Патч тест (у випадках підозри на алергію): зверніться до дерматолога.
- Сімейний лікар може провести прицільну біопсію голівки статевого члена.

Лікування

- Відповідне лікування проти специфічного збудника (бактерії, кандиди)
- Ванна з перманганатом калію [\[веб|http://dermnetnz.org/tre...\]](#) ("Чайна ванна") практично завжди є корисною.
 - Також доступна водорозчинна таблетка (Permitabs[®]).

Коментар експерта. Permitabs - торговельна назва лікарського засобу калію перманганат. Станом на 29.05.2019 Permitabs в Україні не зареєстровано

- Глюкокортикоїдні креми (від легкої до помірної активності) при екземі

- Якнайшвидше направте пацієнта з склерозуючим ліхеном (КОБ) до дерматолога або уролога
- Хворого з червоним лишаєм або псоріазом направляють до дерматолога, якщо це необхідно.
- Фімоз лікують шляхом обрізання. Якщо крайню плоть дорослого чоловіка неможливо відвести до борозди голівки статевого члена після лікування баланіту - показане обрізання.
- Парафімоз слід лікувати шляхом негайної репозиції крайньої плоти. Використовуйте гель з лідокаїном і вичавлюйте кінчик голівки доки зменшиться набряк і звільниться крайня плоть.
 - Якщо репозиція не була успішною, необхідно негайно зробити дорзальний розріз крайньої плоти. Невелику кількість лідокаїну вводять під ділянку шкіри, що стягує голівку, і роблять на ній поздовжній розріз довжиною 1-2 см. Рану, як правило, залишають відкритою.
 - Сімейний лікар може виконати процедуру, як екстрену допомогу, а обрізання можна провести пізніше.

Пов'язані ресурси

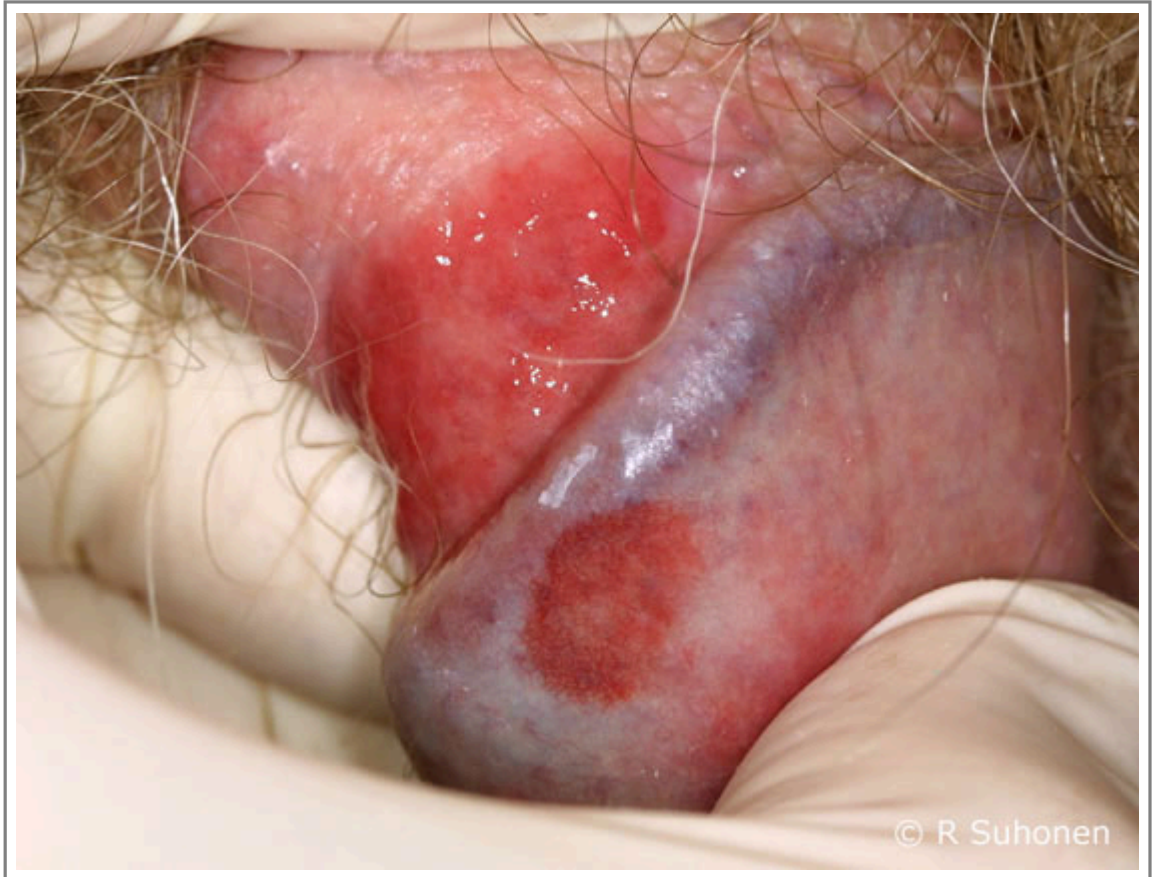
- Клінічні настанови [пов'язані] [01091] [Balanitis, balanoposthit...](#)

Настанови

- [Настанова 00970](#). Постит (баланопостит) у дитини.
- [Настанова 00261](#). Захворювання шкіри в ділянці статевих органів і паху.

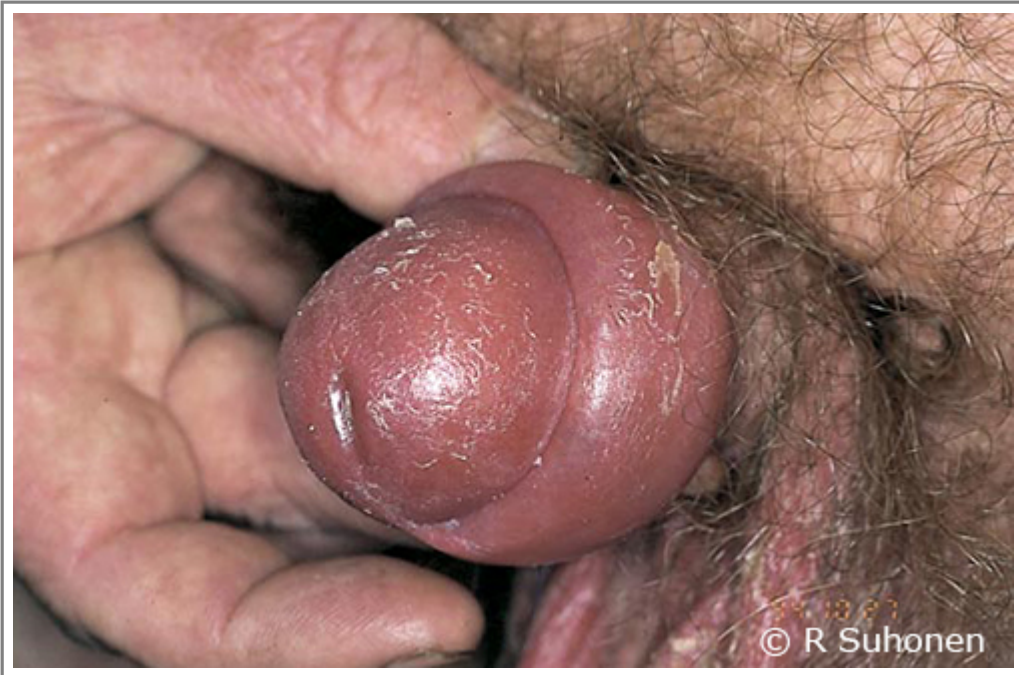Зображення

- [Зображення 00939](#). Balanitis.



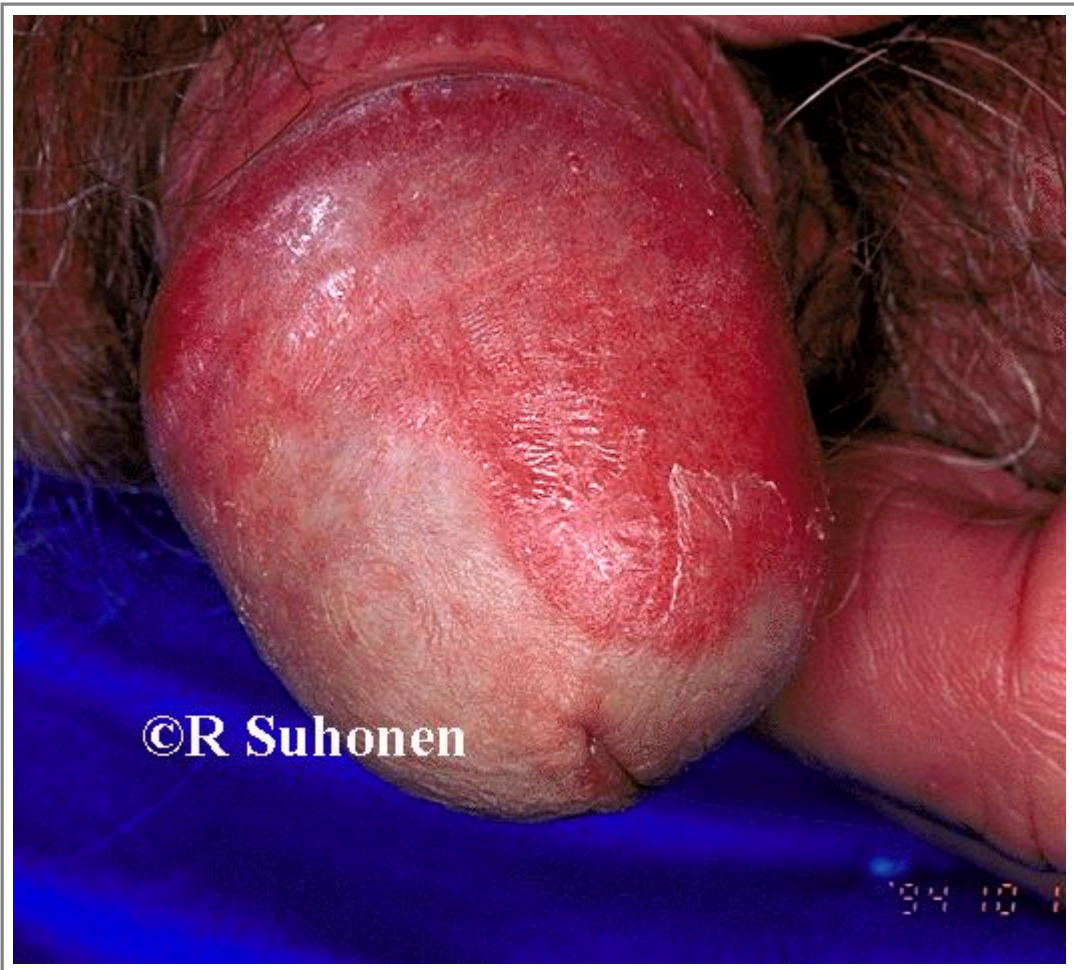Автори та власники авторських прав: Raimo Suhonen (picture) Suvi Cajanus (caption)

- [Зображення 00789](#). Balanoposthitis.



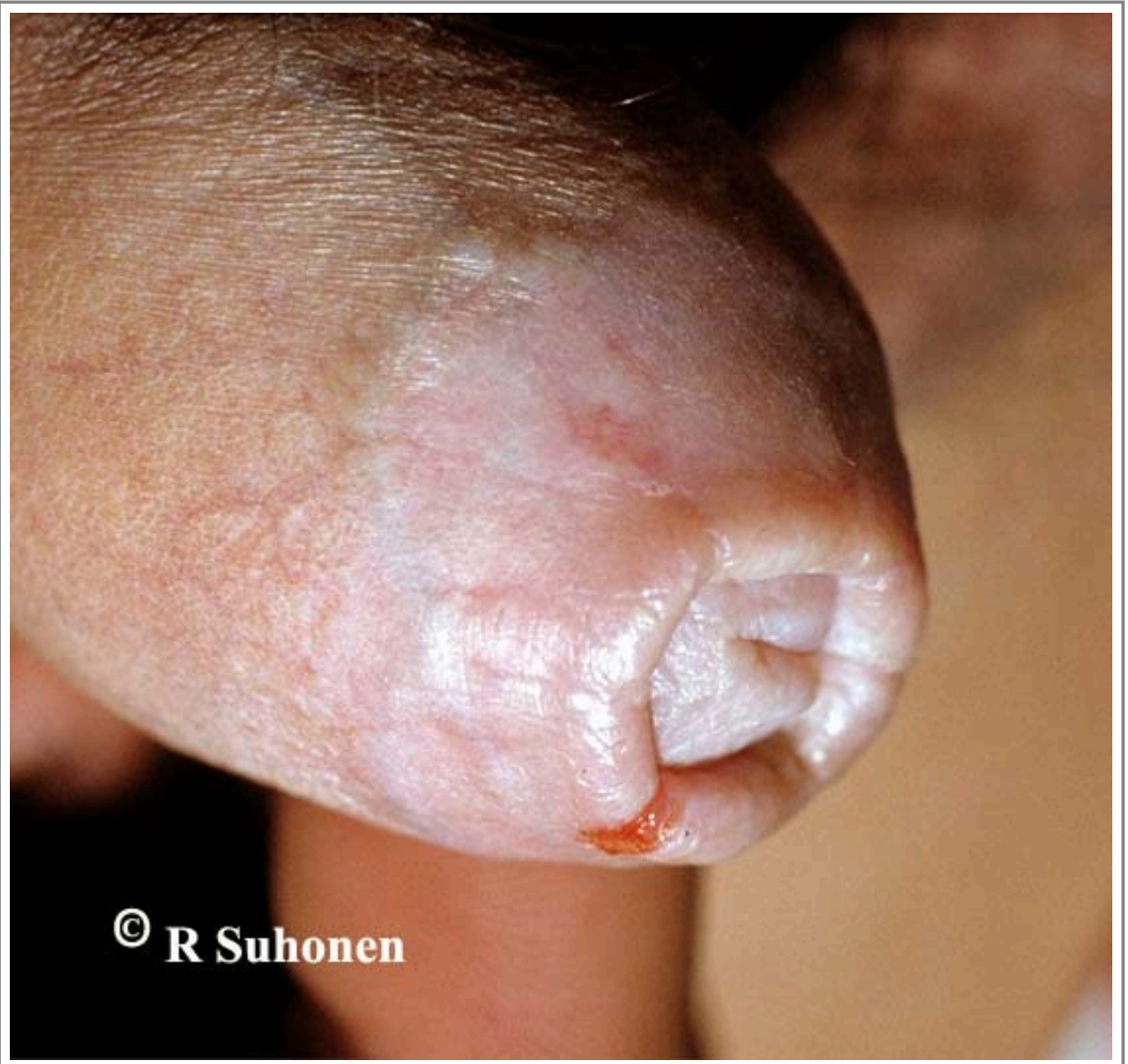Автори та власники авторських прав: Raimo Suhonen

- [Зображення 00053](#). Seborrheic dermatitis on the penis.



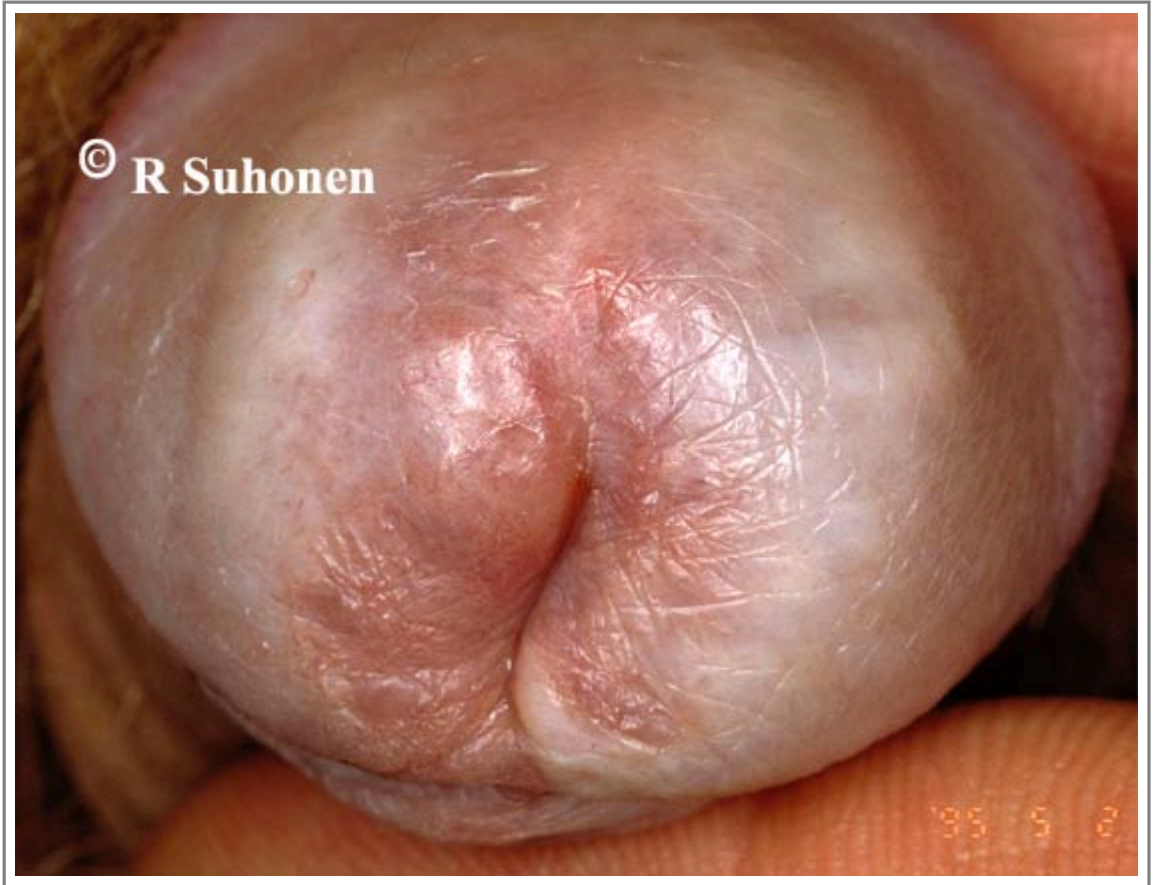Автори та власники авторських прав: Duodecim Medical Publications Ltd Raimo Suhonen

- [Зображення 00314](#). Balanitis xerotica obliterans.



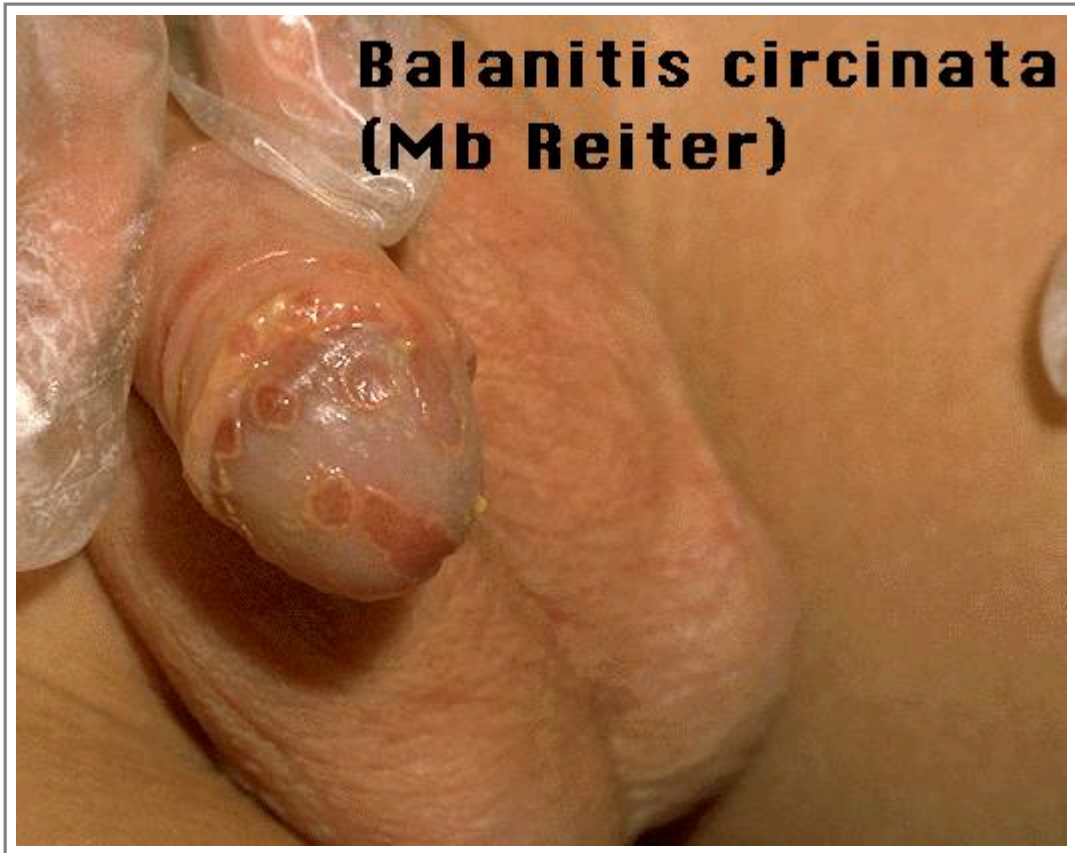Автори та власники авторських прав: Duodecim Medical Publications Ltd Raimo Suhonen

- [Зображення 00790](#). Balanitis xerotica obliterans.



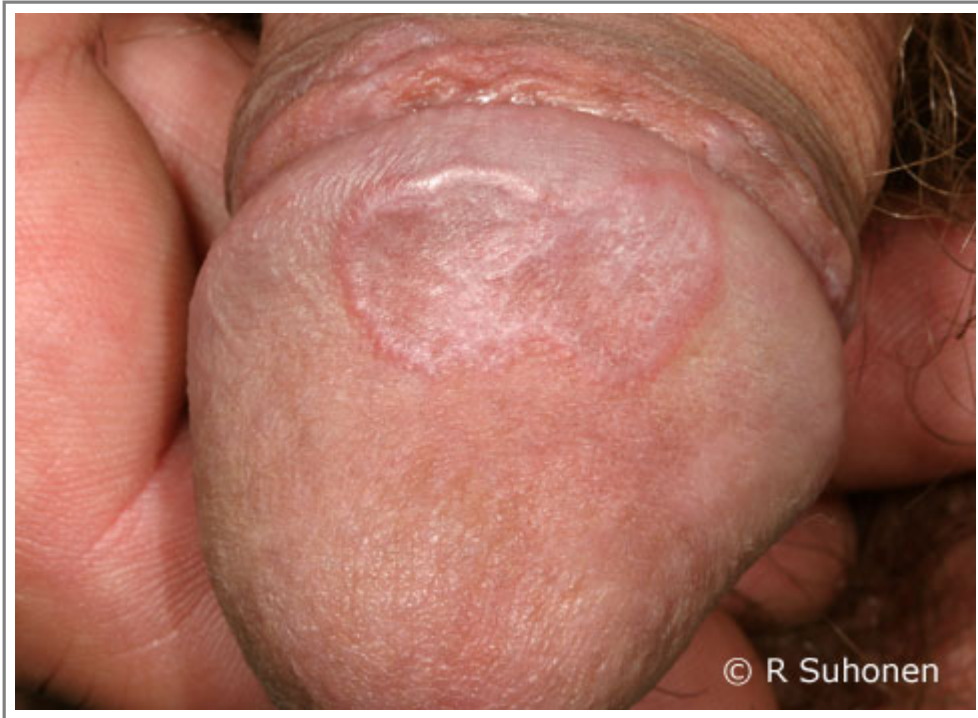Автори та власники авторських прав: Raimo Suhonen

- [Зображення 00403](#). Balanitis circinata.



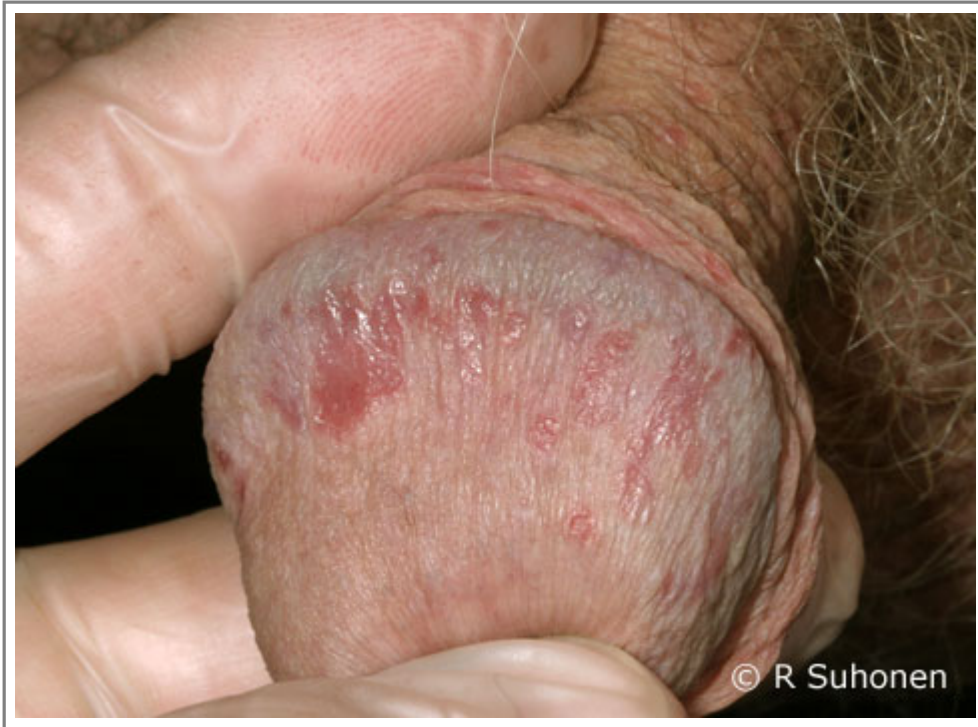Автори та власники авторських прав: Duodecim Medical Publications Ltd Ilkka Kunnamo

- [Зображення 00078](#). Lichen planus on the glans penis.



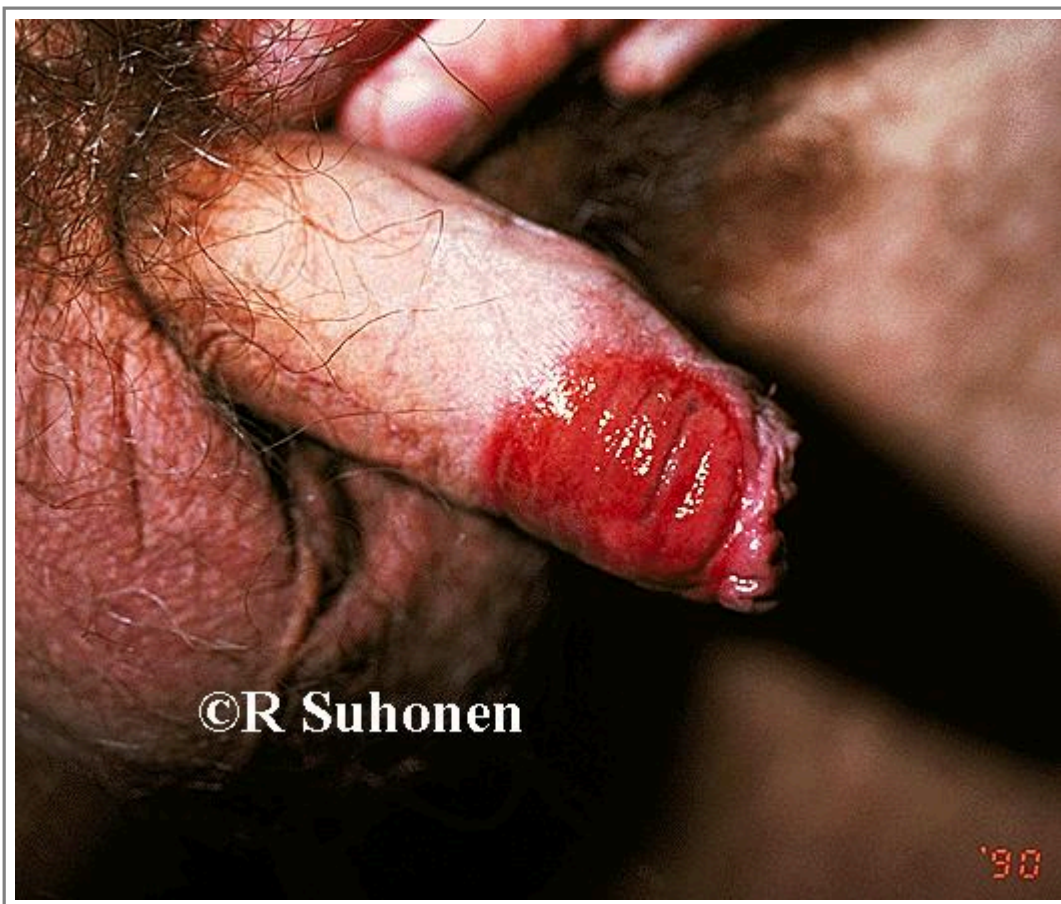Автори та власники авторських прав: Raimo Suhonen Duodecim Medical Publications Ltd

- [Зображення 01171](#). Psoriasis in the glans penis.



Автори та власники авторських прав: Raimo Suhonen Suvi Cajanus
Duodecim Medical Publications Ltd

- [Зображення 00121](#). Erythema fixum on the skin of the genitalia.



Автори та власники авторських прав: Duodecim Medical Publications Ltd Raimo Suhonen

Авторські права на оригінальні тексти належать Duodecim Medical Publications, Ltd.

Авторські права на додані коментарі експертів належать МОЗ України.

Published by arrangement with Duodecim Medical Publications Ltd., an imprint of Duodecim Medical Publications Ltd., Kaivokatu 10A, 00100 Helsinki, Finland.

Ідентифікатор: ebm00252 Ключ сортування: 011.020 Тип: EBM Guidelines

Дата оновлення англomовного оригіналу: 2017-05-23

Автор(и): Editors Автор(и) попередніх версій статті: Pekka AutioRaimo Suhonen Редактор(и): Jukka Pekka Jousimaa
Видавець: Duodecim Medical Publications Ltd Власник авторських прав: Duodecim Medical Publications Ltd

Навігаційні категорії
EBM Guidelines Surgery Urology Dermatology Infectious diseases

Ключові слова індексу

mesh: Balanitis mesh: balanoposthitis mesh: Paraphimosis mesh: Phimosis speciality: Dermatology
speciality: Infectious diseases speciality: Urology mesh: Skin Diseases, Eczematous mesh: Eczema
mesh: Balanitis Xerotica Obliterans mesh: erythroplasia of Queyrat mesh: Candidiasis mesh: Dermatitis, Allergic Contact
mesh: Potassium Permanganate mesh: potassium permanganate bath mesh: Circumcision, Male icpc-2: Y75 icpc-2: Y81