

Для коментарів чи іншого зворотного зв'язку заповніть форму:
[форма зворотного зв'язку щодо цієї версії настанови](#)

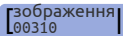
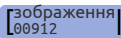
Версія цього документу для друку: <http://guidelines.moz.gov.ua/documents/2918?id=ebm00155&format=pdf>

Настанови на засадах доказової медицини.
Створені DUODECIM Medical Publications, Ltd.

Настанова 00155. Доброякісні ураження язика

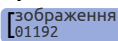
Автори: Tuula Salo, Maria Siponen
Редактори оригінального тексту: -
Дата останнього оновлення: 2017-03-24

Географічний язик (доброякісний мігруючий глосит)

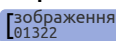
- Етіологія невідома. Може бути пов'язаний з atopією, астмою або псоріазом.
- Поширеність близько 2–3% населення.
- Гіперемовані, чітко визначені ураження різного розміру на поверхні язика, часто оточені блідо-жовтою крайовою зоною
 - Десквамовані ниткоподібні сосочки в межах ураження з нормальною папілярною структурою в навколишніх тканинах; зображення  [Geographic tongue", glos...]
 -  [Lingua geographica, geog...]
 - Ураження змінюють місце і форму, іноді — швидко, іноді — повільніше.
- Часто асоціюється зі складчастим язиком.
- Ураження на інших ділянках всередині порожнини рота називають мігруючою еритемою рота (також називають ектопічним географічним язиком або доброякісним мігруючим стоматитом); не слід плутати з мігруючою еритемою шкіри, що спричинена бореліями.

- Стан, як правило, безсимптомний, але може з'явитися відчуття печіння, особливо при контакті з подразнюючими речовинами (цитрусові фрукти, спеції, алкоголь, тютюн). Також викликати відчуття печіння може вторинна грибкова інфекція.
- Лікування
 - Запевніть пацієнта в доброякісній природі захворювання і спонукайте уникати подразнюючих речовин. Симптоматичні ураження можна лікувати місцевими глюкокортикоїдами або глюкокортикоїдами + протигрибковою маззю.

Волосистий язик

- Спричинений гіпертрофією або дефектом десквамації ниткоподібних сосочків язика.
- Вважається, що стан спричинений зміною ротової мікрофлори. Факторами ризику є, наприклад, антимікробні препарати, системні глюкокортикоїди, куріння, погана гігієна порожнини рота, полоскання рота перекисом водню або променева терапія.
- Поверхня язика вкрита білим, блідо-коричневим або темно-коричневим "волоссям" (зображення  [Hairy tongue]).
- Зазвичай перебіг безсимптомний, але вторинна грибкова інфекція може викликати відчуття печіння. Можлива наявність галітозу, пов'язаного із цим захворюванням.
- Може зникнути спонтанно.
- Лікування
 - Уникати факторів ризику, гігієна рота, чищення язика щіткою, спеціальною скребачкою для язика (з аптеки) чи столовою ложкою. За необхідності протигрибкові препарати.

Складчастий язик (потрісканий язик, «мошонковий язик»)

- Борозни різної глибини на спинці язика (зображення  [Furrowed tongue]).
- Складчастий язик — це спадковий стан, що може бути асоційований з географічним язиком, із синдромом Дауна або Мелькерсона - Розенталя.

- Через виникнення борозен може виникнути інфікування язика, що спричинить симптоматику. Лікування полягає у чищенні язика м'якою зубною щіткою або очищенні його скребком для язика.

Серединний ромбоподібний глосит

- Зустрічається рідко; зазвичай спостерігається у дорослих
- Червоні, зазвичай гладкі ураження середньої лінії спинки язика спереду від жолобуватих сосочків, ромбоподібної чи овальної форми, можуть бути підвищеними (зображення [\[зображення L01501 | Median rhomboid glossiti...\]](#)).
- Найімовірнішим етіологічним фактором вважається хронічна кандидозна інфекція. Факторами ризику для кандидозу є, наприклад, протиастматичні препарати, сухість у роті, куріння, зубні протези.
- Зазвичай безсимптомний. Якщо виникає болючість, лікування топічними противіроговими препаратами. Крім того, якщо можливо, слід усунути фактори ризику кандидозу.
- Диференційний діагноз: ектопічна тиреоїдна тканина, виразка, характерна для третинного сифілісу чи туберкульозу або глибока грибкова інфекція. Рак ротової порожнини рідко спостерігається по середній лінії спинки язика.

Варикозне розширення вен язика

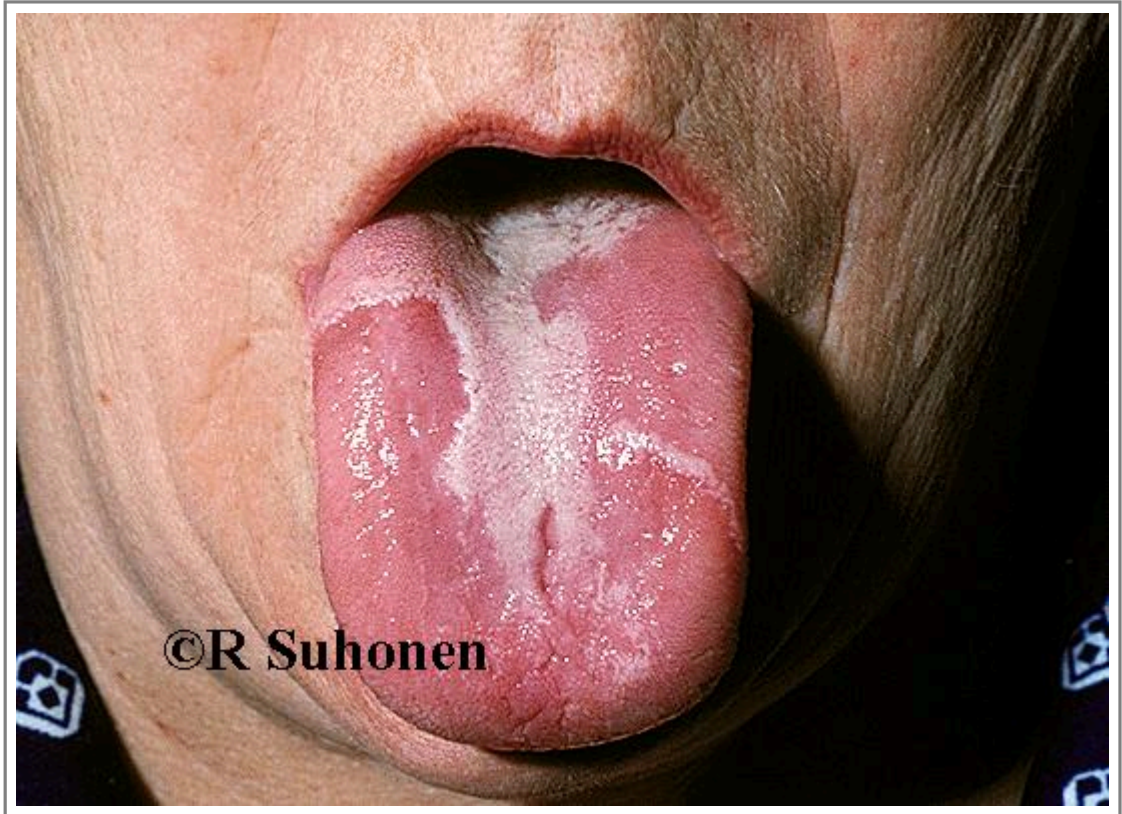
- Варикозне розширення вен вентральної поверхні язика (зображення [\[зображення L01503 | Lingual varices\]](#))
- Зазвичай виникає у людей похилого віку (поширеність понад 50%)

Пов'язані ресурси

- Література [\[пов'язані L00230 | Benign lesions of the to...\]](#)

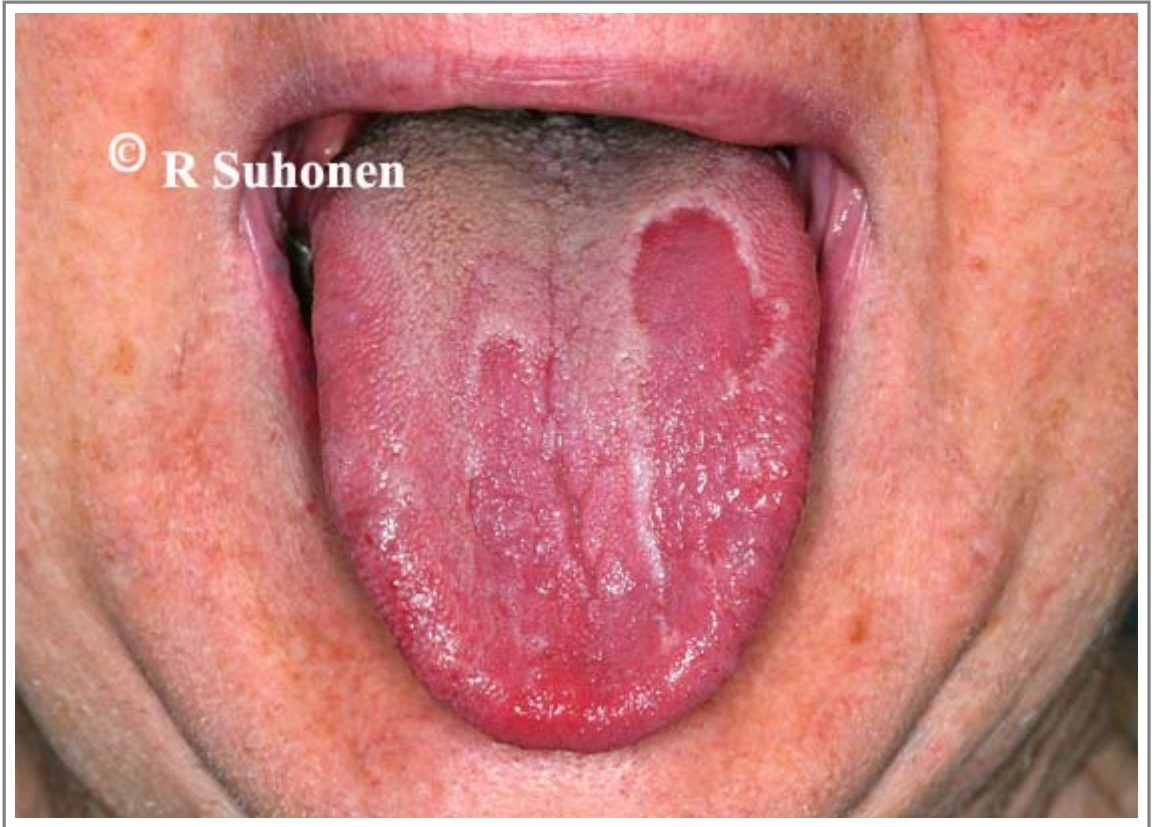
Зображення

- [Зображення 00310](#). Geographic tongue", glossitis migrans transitoria".



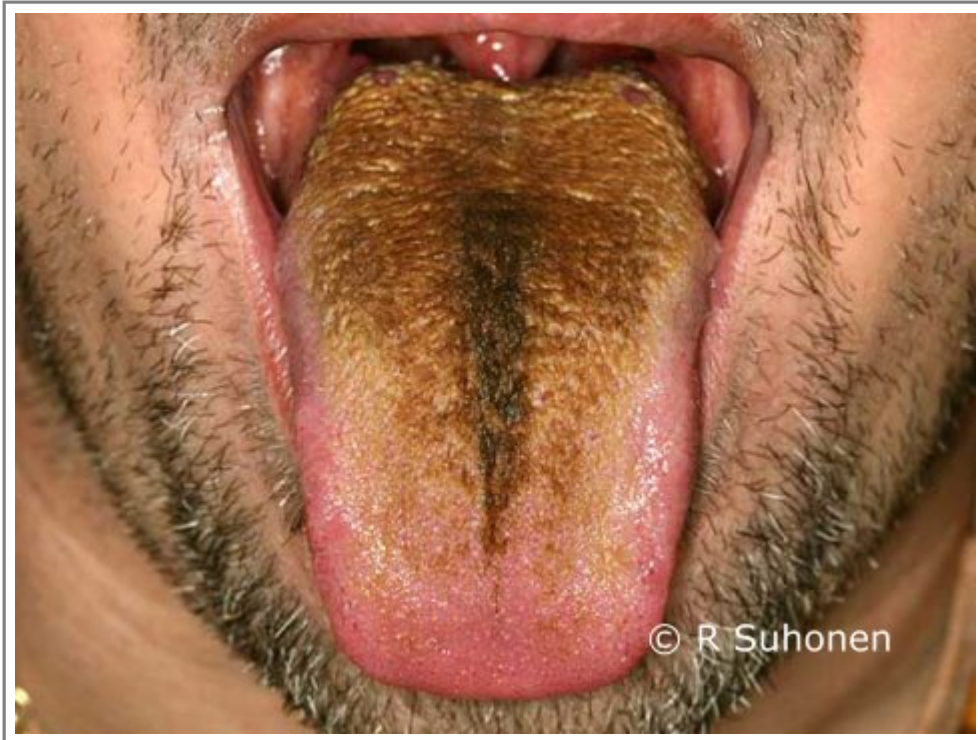Автори та власники авторських прав: Raimo Suhonen Duodecim Medical Publications Ltd

- [Зображення 00912](#). Lingua geographica, geographic tongue.



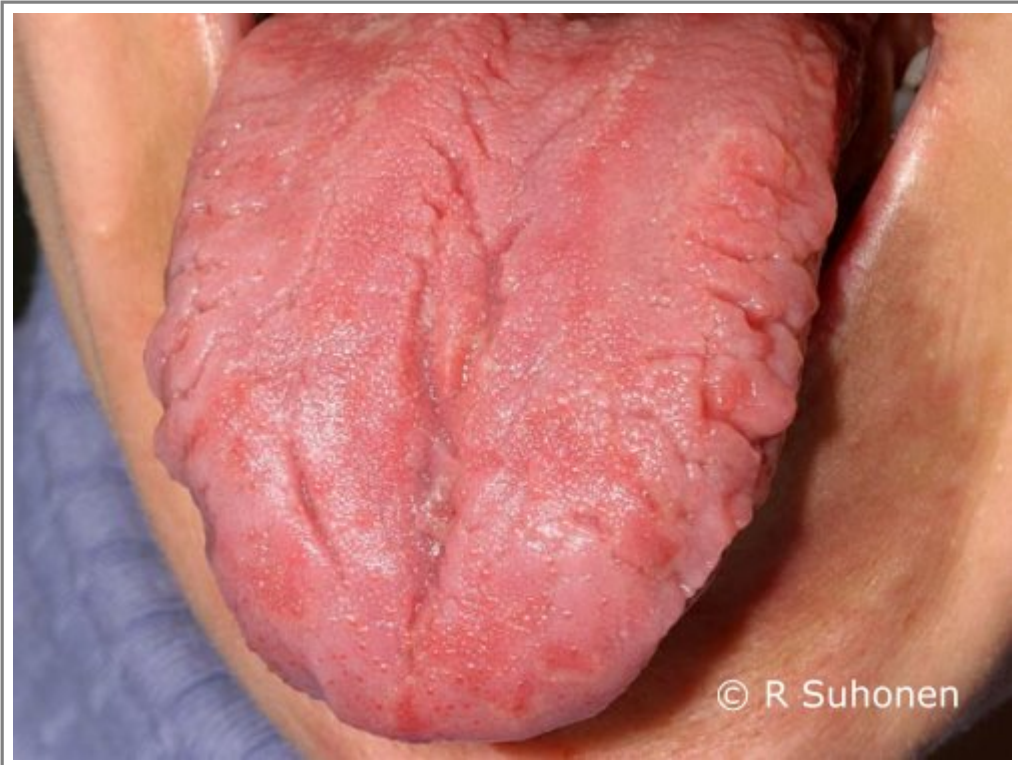Автори та власники авторських прав: Raimo Suhonen Duodecim Medical Publications Ltd

- [Зображення 01192](#). Hairy tongue.



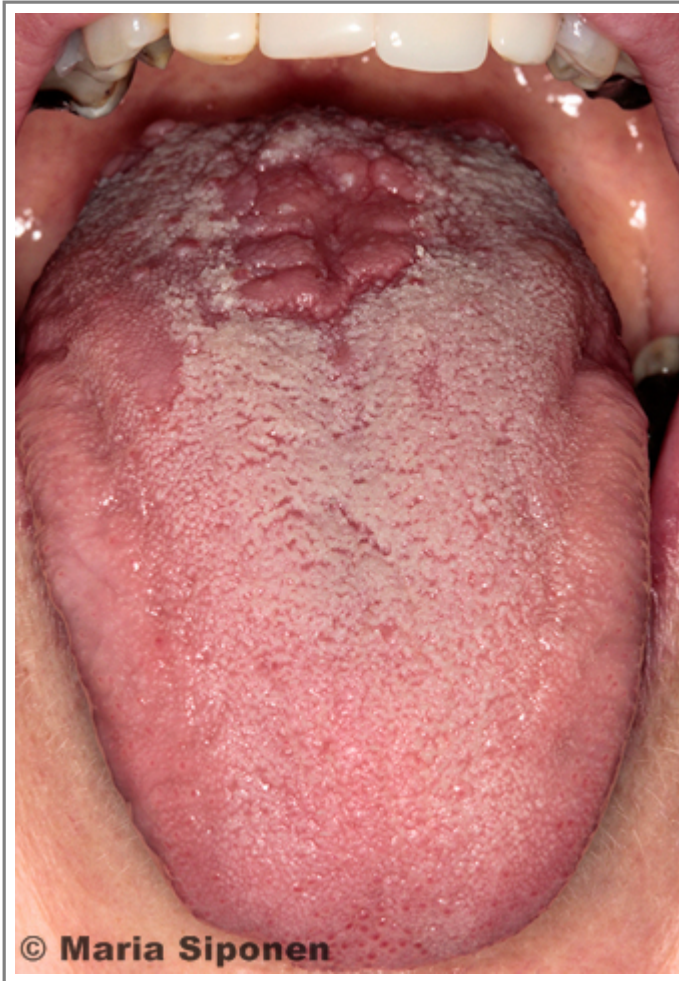Автори та власники авторських прав: Raimo Suhonen Duodecim Medical Publications Ltd

- [Зображення 01322](#). Furrowed tongue.



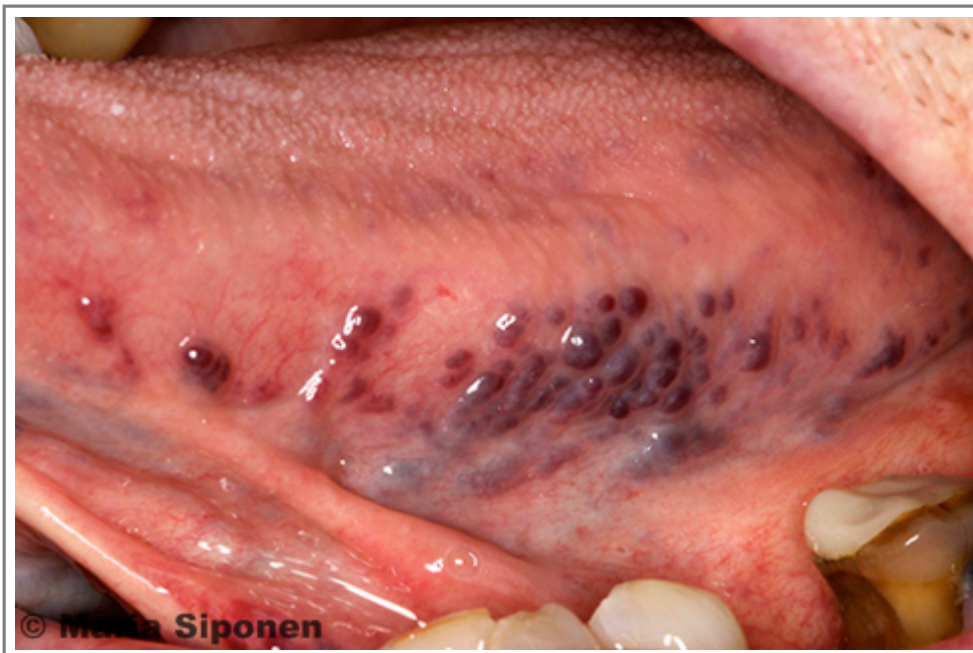Автори та власники авторських прав: Raimo Suhonen Duodecim Medical Publications Ltd

- [Зображення 01501](#). Median rhomboid glossitis.



Автори та власники авторських прав: Maria Siponen Duodecim Medical Publications Ltd

- [Зображення 01503](#). Lingual varices.



Автори та власники авторських прав: Maria Siponen Duodecim Medical Publications Ltd

Авторські права на оригінальні тексти належать Duodecim Medical Publications, Ltd.

Авторські права на додані коментарі експертів належать МОЗ України.

Published by arrangement with Duodecim Medical Publications Ltd., an imprint of Duodecim Medical Publications Ltd., Kaivokatu 10A, 00100 Helsinki, Finland.

Ідентифікатор: ebm00155 Ключ сортування: 007.024 Тип: EBM Guidelines

Дата оновлення англomовного оригіналу: 2017-03-24

Автор(и): Tuula SaloMaria Siponen Редактор(и): Видавець: Duodecim Medical Publications Ltd
Власник авторських прав: Duodecim Medical Publications Ltd

Навігаційні категорії
EBM Guidelines Otorhinolaryngology

Ключові слова індексу
mesh: varices of the tongue mesh: glossitis rhomboidea mediana mesh: Tongue, Hairy mesh: Glossitis
mesh: Glossitis, Benign Migratory Geographic tongue mesh: Tongue mesh: hair mesh: Mouth mesh: Tongue, Fissured
icpc-2: D20 icpc-2: D81 icpc-2: D83 speciality: Otorhinolaryngology