

Для коментарів чи іншого зворотного зв'язку заповніть форму:
[форма зворотного зв'язку щодо цієї версії настанови](#)

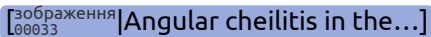
Версія цього документу для друку: <http://guidelines.moz.gov.ua/documents/2918?id=ebm00154&format=pdf>

Настанови на засадах доказової медицини.
Створені DUODECIM Medical Publications, Ltd.

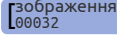
Настанова 00154. Хейліт

Автори: Tuula Salo, Maria Siponen
Редактор оригінального тексту: Martti Teikari
Дата останнього оновлення: 2017-03-20

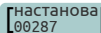
Ангулярний хейліт

- Часто асоціюється з адентією, протезами та заниженим прикусом, що призводить до підвищення шкірної складки у кутах рота (зображення  [Angular cheilitis in the...]). Постійне накопичення слини у складці шкіри створює ідеальні умови для розвитку грибкових та бактеріальних інфекцій.
- У 20% випадків причиною виступає *Candida albicans*, у 60% випадків — асоціація *C. albicans* та *Staphylococcus aureus*, а у 20% — лише *S. aureus*.
- Дефіцит заліза або вітаміну В може викликати схильність до хейліту. Зокрема, у людей похилого віку та вегетаріанців слід дослідити рівень вітаміну В₁₂, фолату та рецепторів трансферину, крім загального аналізу крові.
- Інші чинники, що сприяють ангулярному хейліту, включають імунодефіцитні стани та затримку слини через вуса.
- Лікування
 - Усунення чинників, що сприяють ангулярному хейліту (корекція патології прикусу, корекція дефіциту заліза та вітаміну В₁₂).
 - Комбінована мазь, що складається з гідрокортизону, натаміцину та неоміцину сульфату, комбінація гідрокортизону та хлоргексидину, хлоргексидин у формі гелю

Ангулярний хейліт у дітей

- Зазвичай виникає через атопічний дерматит, рідко пов'язаний з грибовою інфекцією (зображення  [Angular cheilitis in a c...]).
- Хейліт може персистувати, якщо шкіра дитини, схильної до алергій, знаходиться у постійному контакті з харчовими алергенами, наприклад, овочами чи фруктами. Рекомендовано виключити солодощі з дієти на тиждень чи два.

Інші форми хейліту

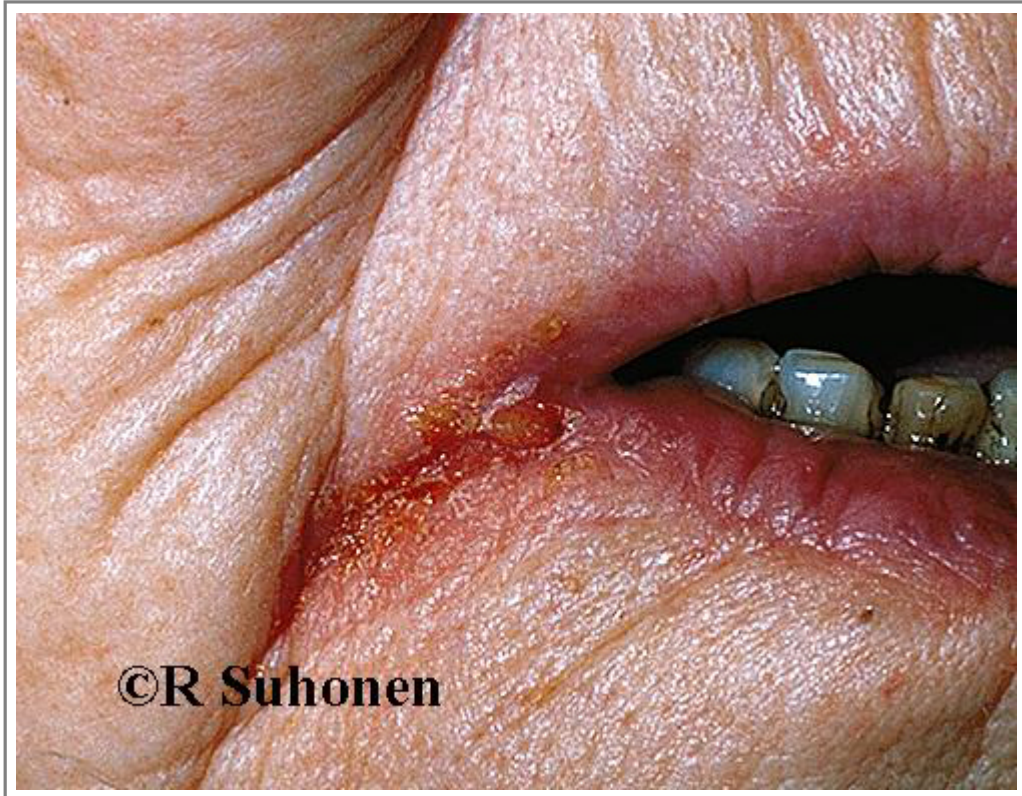- Актинічний хейліт є шкірним ураженням, що підвищує ризик виникнення раку нижньої губи. Дане захворювання лікують кріотерапією рідким азотом або лазером.
- Хвороба Крона може бути асоційована з гранулематозним хейлітом, а ВІЛ-інфекція — з ексfolіативним хейлітом.
- Ретиноїди можуть пересушувати губи та сприяти виникненню хейліту.
- Див. також статтю про періоральний дерматит  [Періоральний дерматит].

Настанови

- [Настанова 00287](#). Періоральний дерматит.

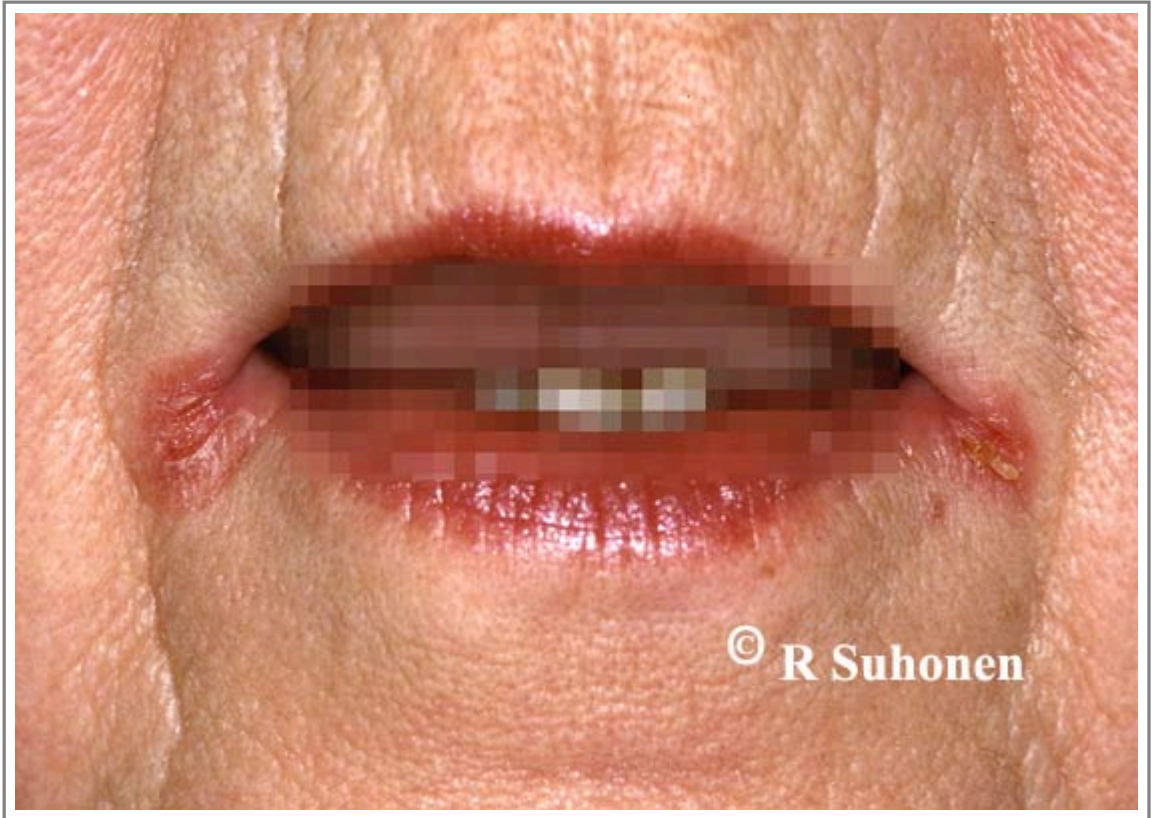Зображення

- [Зображення 00033](#). Angular cheilitis in the elderly.



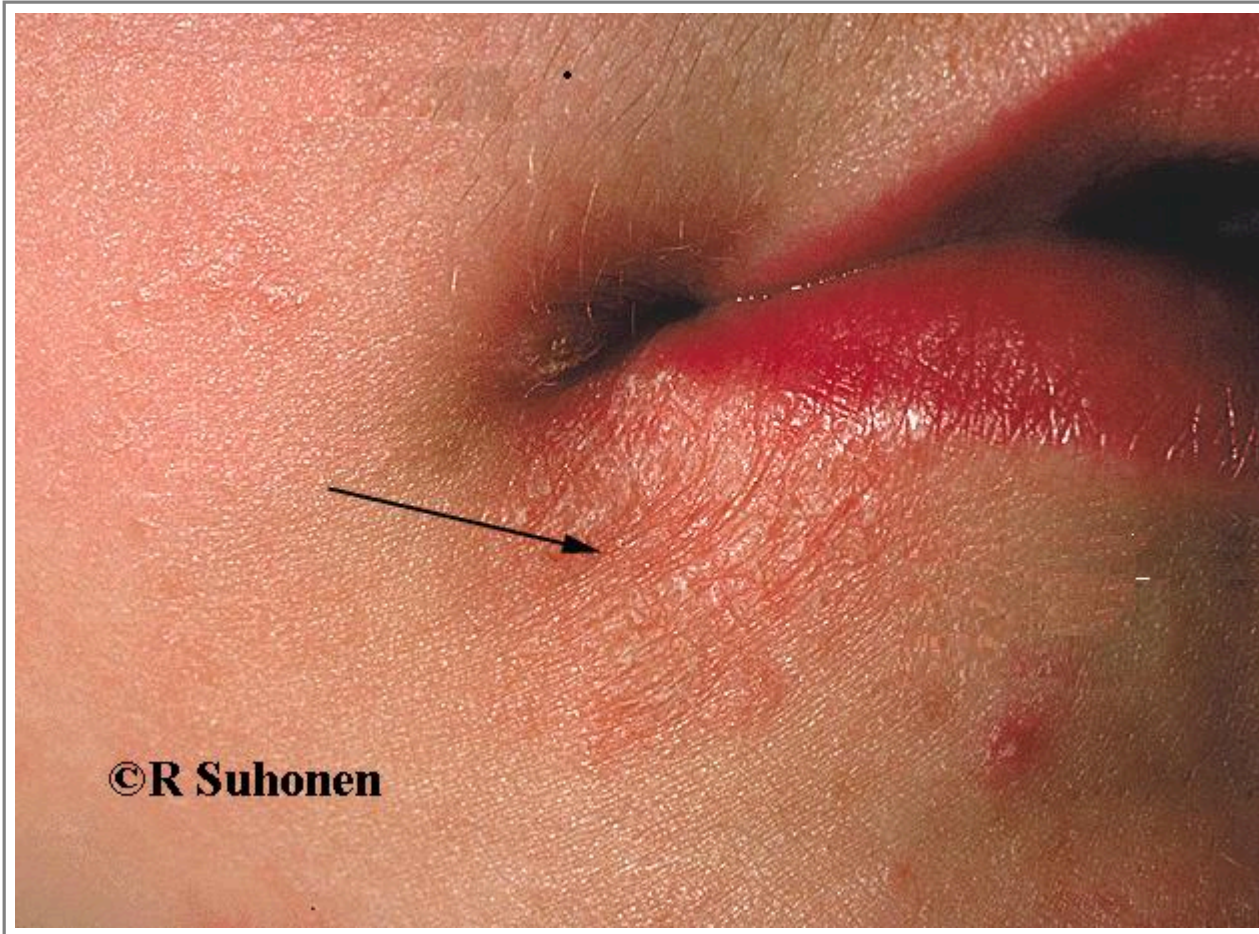Автори та власники авторських прав: Duodecim Medical Publications Ltd Raimo Suhonen

- [Зображення 00911](#). Angular cheilitis in the elderly woman.



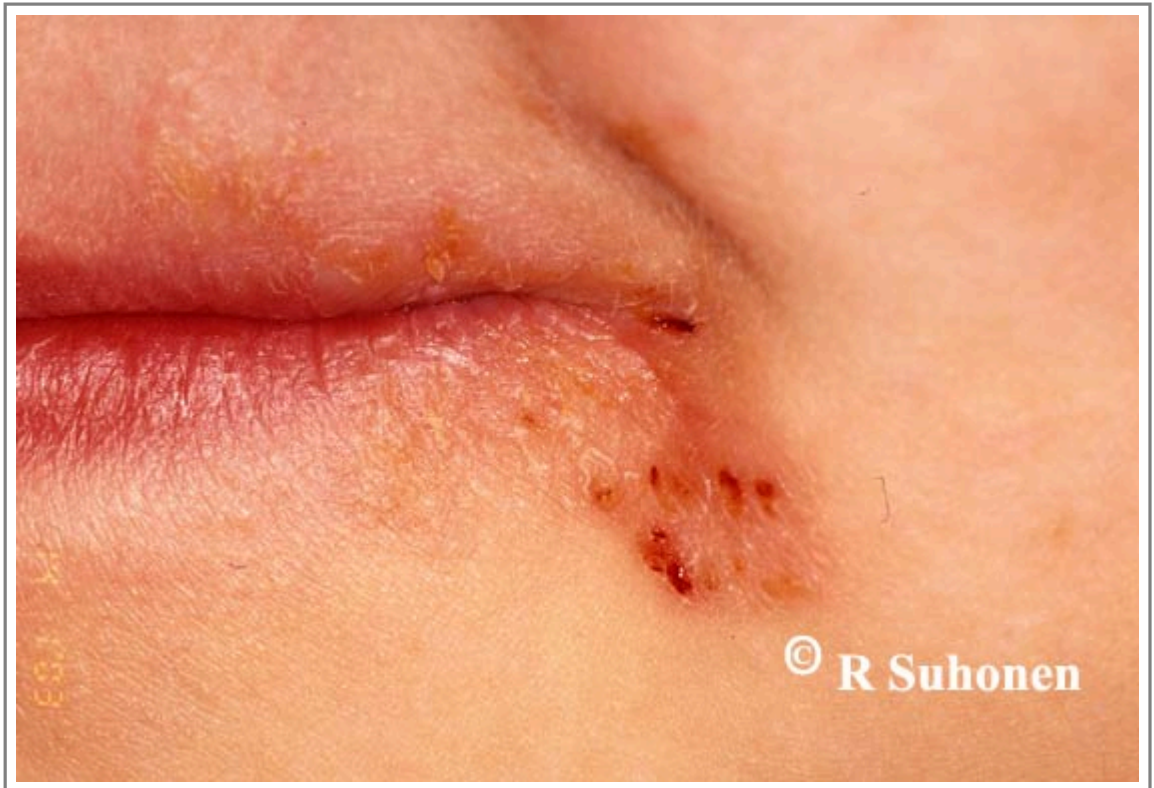Автори та власники авторських прав: Raimo Suhonen

- [Зображення 00032](#). Angular cheilitis in a child.



Автори та власники авторських прав: Duodecim Medical Publications
Ltd Raimo Suhonen

- [Зображення 00786](#). Angular cheilitis.



Автори та власники авторських прав: Raimo Suhonen

Авторські права на оригінальні тексти належать Duodecim Medical Publications, Ltd.
Авторські права на додані коментарі експертів належать МОЗ України.
Published by arrangement with Duodecim Medical Publications Ltd., an imprint of Duodecim Medical Publications Ltd., Kaivokatu 10A, 00100 Helsinki, Finland.

Ідентифікатор: ebm00154 Ключ сортування: 007.011 Тип: EBM Guidelines

Дата оновлення англomовного оригіналу: 2017-03-20

Автор(и): Tuula SaloMaria Siponen Редактор(и): Martti Teikari Лінгвіст(и)-консультант(и) англomовної версії: Kristian Lampe
Видавець: Duodecim Medical Publications Ltd Власник авторських прав: Duodecim Medical Publications Ltd

Навігаційні категорії
EBM Guidelines Dental medicine Dermatology

Ключові слова індексу
mesh: Child mesh: Lip mesh: Cheilitis mesh: rhagades mesh: atopic cheilitis mesh: actinic cheilitis
mesh: angle of the mouth mesh: angle of the mouth ulceration mesh: Aged mesh: Mouth icpc-2: D83
speciality: Dental medicine speciality: Dermatology