

Для коментарів чи іншого зворотного зв'язку заповніть форму:
[форма зворотного зв'язку щодо цієї версії настанови](#)

Версія цього документу для друку: <http://guidelines.moz.gov.ua/documents/2918?id=ebm00113&format=pdf>

Настанови на засадах доказової медицини.
Створені DUODECIM Medical Publications, Ltd.

Настанова 00113. Задишка

Автор: Ulla Anttalainen

Редактори оригінального тексту: Jukka Pekka Jousimaa, Martti Teikari

Дата останнього оновлення: 2017-03-01

Основні положення

- *Негайної* діагностики потребує виявлення стороннього тіла у дихальних шляхах та анафілаксія; діагностики в *екстреному порядку* потребують спонтанний пневмоторакс, легенева емболія, набряк легень, напад астми та загострення ХОЗЛ.
- Слід виявляти астму, ХОЗЛ, серцеву недостатність та нестабільну стенокардію, що можуть бути причинами рецидивуючої чи хронічної задишки.
- Слід виявляти синдром психогенної гіпервентиляції та диференціювати його з іншими важливими діагнозами.
- Задишка (диспное) — це суб'єктивне відчуття утруднення дихання. Гостра дихальна недостатність [настанова 00117 | Дихальна недостатність] — це розлад газообміну в крові: $pO_2 < 8,0$ кПа або $pCO_2 > 6,0$ кПа в артеріальній крові.

Задишка з гострим початком

- Стороннє тіло в дихальних шляхах [настанова 00141 | Foreign body in the resp...]; маленькі діти, особи похилого віку із схильністю до аспірації
 - Можлива наявність дихання із свистом на вдиху.
- Напад астми [настанова 00120 | Лікування гострого напад...]; про хворобу зазвичай відомо
- Анафілаксія [настанова 00301 | Анафілаксія]

- Гостра задишка розпочинається після введення (парентерального) препарату, вакцинації або укусу комахи.
- Може супроводжуватися диханням із свистом під час видиху.
- Спонтанний пневмоторакс [настанова 00133] Пневмоторакс
 - Часто пацієнт відчуває біль лише на початку появи симптомів. Пацієнт швидко адаптується до задишки.
 - Дихальні шуми слабкі з боку пневмотораксу; при аускультативній звертайте увагу на різницю між легеньми.
 - Найчастіше ця патологія виникає у молодих дорослих, що курять, та у пацієнтів з ХОЗЛ.
- Легенева емболія [настанова 00085] Тромбоемболія легеневої ...
 - Пацієнт має кілька факторів ризику.
 - Часто наявні біль в грудній клітці та кашель. Симптоми зменшуються досить швидко.
 - Легенева емболія великих артерій викликає шок та низьку оксигенацію.
 - Клінічна картина дуже змішана.
 - Емболія менших гілок легеневої артерії може викликати небагато симптомів у загалом здорової особи, але може стати критичною для особи з поганим здоров'ям.
 - Знахідки при аускультативній різняться: нормальне дихання, хрипи, дихання із свистом або те і інше. Тахіпноє.
 - pO_2 знижений або нормальний, pCO_2 часто знижений, а рН підвищений (вторинна гіпервентиляція).
 - На ЕКГ можуть бути зміни ST-T у правих відділах серця, а на рентгенограмі грудної клітки можуть бути ознаки плеврального випоту, але часто може бути нормальна картина.
 - Негативна проба на D-димер зазвичай виключає гостру легенева емболію.
- Гострий набряк легень кардіального походження [настанова 00089] Гостра серцева недостатність...
 - Зазвичай можна почути застійні хрипи на вдиху.
 - Коли пацієнт кашляє, може бути видно піну.
 - Вени шиї наповнені кров'ю. Кінцівки холодні.
 - У пацієнта зазвичай серцева недостатність в анамнезі.

- Найчастіші причини — серцева ішемія [настанова 00078 | Гострий коронарний синдр...] або інфаркт.
- Головним симптомом є біль в грудній клітці; однак у багатьох пацієнтів найбільш дратівливим симптомом є задишка.
- На ЕКГ та рентгенограмі грудної клітки виявляють патологію незмінно.
- Некардіальний набряк легень
 - Гострий респіраторний дистрес-синдром (ГРДС) дорослого: дим, токсичні хімічні речовини, ряд серйозних захворювань
 - Токсичні гази [настанова 00142 | Гострі реакції дихальних...]
 - набряк легень, викликаний плаванням (НЛВП)
 - ЕКГ часто нормальна.
- Аритмія
 - Фібриляція передсердь, тріпотіння передсердь або надшлуночкова тахікардія [настанова 00059 | Суправентрикулярна тахік...] у кардіологічного пацієнта можуть призвести до гострої серцевої недостатності, яку іноді важко відрізнити від фізіологічної синусової тахікардії, викликані дихальною недостатністю.
- Отруєння монооксидом вуглецю: показники пульсоксиметрії нормальні, незважаючи на те, що у пацієнта — важка гіпоксемія.
- Синдром гіпервентиляції [настанова 00114 | Гіпервентиляція] або панічний розлад [настанова 00729 | Тривожний розлад]
 - Пацієнт — молодий дорослий зі схильністю до цього стану.
 - У пацієнта виникає відчуття нестачі повітря; однак pO_2 — високий, pCO_2 — низький та рН високий (дихальний алкалоз).
 - У пацієнта парестезія в кистях рук та запаморочення.
 - Аускультация легень — нормальна.
 - Пацієнт часто має незначну тахікардію, а на ЕКГ часто виявляється депресія ST.
 - Цей стан може бути пов'язаний з попереднім вживанням алкоголю.
 - Синдром вторинної гіпервентиляції з нормальним або лише незначно зниженим PO_2 часто пов'язаний з легеневою емболією, астмою, пневмотораксом та метаболічним ацидозом.

- Дисфункція голосових зв'язок (ДГЗ)

Задишка, що триває від декількох годин до одного дня

- Загострення астми або ХОЗЛ [настанова 00120] **Лікування гострого напад...**
 - Дихання із свистом. Пам'ятайте, що треба також провести аускультацию форсованого видиху.
 - При важкій астмі або емфіземі дихальні шуми ослаблені.
 - Часто причиною загострення є інфекція дихальних шляхів (синусит!) або вплив пилу. Симптоми погіршуються за наявності інфекції, алергену та/або фізичного навантаження.
 - Початок обструктивного захворювання легень зазвичай повільний.
 - У пацієнтів з ХОЗЛ задишка не завжди корелює з функцією зовнішнього дихання: «сині набрячки» адаптуються до затримки CO₂ небезпечно добре; «рожеві емфізематики» страждають від тяжкої задишки навіть коли pCO₂ нормальний та pO₂ знижений лише незначно.
- Погіршення хронічної серцевої недостатності
 - Навіть легкий ступінь серцевої недостатності може викликати сильну симптоматику задишки у пацієнта з важкою патологією легенів.
- Пневмонія; бактеріальна чи вірусна
 - Особливо у випадках, коли існує фонова важка легенева патологія
 - Пам'ятайте про можливість аспірації у пацієнтів похилого віку та неврологічних пацієнтів (порушення ковтання, зниження рівня свідомості).
- Алергічний альвеоліт [настанова 00137] **Алергічний альвеоліт]**
 - Легеня фермера: гарячка та задишка після роботи з сіном
 - Дрібноміхурцеві хрипи при аускультации (хрипи в нижніх відділах легень)
 - Підвищена температура та кашель
- Плевральний випіт [настанова 00130] **Плевральний випіт та тор...**
 - Не прослуховуються дихальні шуми над нижніми відділами легень, тупий перкуторний звук

- Рецидивні емболії дрібних легеневиx артерій
[настанова 00085 |Тромбоемболія легеневої ...]
 - Це також може стосуватися молодих дорослих зі схильністю до тромбозів (наприклад тих, хто вживає оральні контрацептиви).
 - Клінічний перебіг може бути повільним та нетиповим, не схожим на гостру форму хвороби.
 - Відчуття нестачі повітря, тахікардія та тахіпное
- Анемія; зазвичай викликана шлунково-кишковою кровотечею, схильність до непритомності
- Нестабільна стенокардія
- Для багатьох пацієнтів з надшлуночковою тахікардією найбільш дратівливим симптомом є задишка.
- Індуковане нітрофурантоїном ураження легень (малюнок
[зображення 00914 |Nitrofurantoin-induced l...])

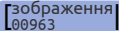
Задишка, що розвивалась протягом тижнів або місяців

- Хронічна лівобічна серцева недостатність
[настанова 00088 |Хронічна серцева недоста...]
- Обструктивні захворювання легень
 - Астма [настанова 00118 |Астма: симптоми та діагн...]
 - ХОЗЛ [настанова 00123 |Хронічне обструктивне за...]
- Захворювання, що викликають пневмофіброз
 - Ідіопатичний легеневий фіброз та інші інтерстиціальні пневмонії [настанова 00136 |Ідіопатичний легеневий ф...]
 - Саркоїдоз [настанова 00135 |Саркоїдоз]
 - Ідіопатична легенева гіпертензія
[настанова 00098 |Підвищений кров'яний тис...]
 - Ураження легень, викликане лікарськими засобами
 - Цитотоксична реакція
 - Імунологічні реакції: інтерстиційна пневмонія або альвеоліт
 - Реакція, що викликана лікарським засобом, може проявлятися дуже по-різному в різних осіб.

- Цитостатичні лікарські засоби часто є причиною цитотоксичних реакцій (головним чином це стосується метотрексату).
- Найбільш значущими імунологічними реакціями є нітрофурантоїнове ураження легень та ураження легень препаратами золота.
- Довгострокове вживання аміодарону викликає ураження легень у 5–7 %.
- Пневмоніт, викликаний променевою терапією
- Структурні розлади грудної клітки
 - Наприклад, анкілозуючий спондиліт, кіфоз; особливо якщо у пацієнта є центральне ожиріння (метаболічний синдром)
- Анемія [настанова 00314 | Оцінка анемії у дорослих]; стійка невелика крововтрата, наприклад з травного тракту або гіперменорея
- Ожиріння та нестача фізичної активності викликають найбільше проблем при диференційній діагностиці з хронічною серцевою недостатністю.
- Нервово-м'язові розлади
 - Розсіяний склероз [настанова 00801 | Розсіяний склероз (РС)], бічний аміотрофічний склероз [настанова 00799 | Бічний аміотрофічний скл...], м'язові дистрофії [настанова 00794 | Спадкові міопатії]
 - Параліч діафрагми; двостороннє ураження є рідкісним (задишка у лежачому положенні).
 - Нічна задишка: пам'ятайте про апное уві сні [настанова 00143 | Апное уві сні у дорослих] та дихальну недостатність, пов'язану з надмірною вагою.
 - У людей похилого віку та неврологічних пацієнтів задишка може бути викликана рецидивними аспіраціями (через порушення ковтання).

Найважливіші діагностичні дослідження

- У більшості випадків причину задишки можна з'ясувати на підставі анамнезу пацієнта та ретельного клінічного обстеження.
- Ось ключові питання щодо анамнезу пацієнта:
 - Чи ставили Вам діагноз астми, ХОЗЛ чи хвороби серця?
 - Чи є у Вас задишка також у спокої?

- Чи є у Вас задишка вночі?
- Чи є у Вас біль в грудній клітці або відчуття задухи в горлі?
- Чи є у Вас кашель або (криваве) мокротиння, кашель вночі або ортопноє?
- Що Ви робили перед тим, як почались симптоми?
- Які ліки Ви зараз приймаєте? Чи були якісь зміни у ліках? Чи приймаєте якісь ліки, що можуть викликати ураження легень?
 - Нітрофурантоїн — найчастіша причина. Клінічна картина нагадує пневмонію.
- Чи є у Вас симптоми інфекції?
- Чи полегшує симптоми фізична активність? Чи відчуваєте Ви запаморочення?
- Яка Ваша психосоціальна ситуація?
- Пам'ятайте, що прояви хвороби відрізняються у різних осіб.
- У клінічному обстеженні звертають увагу на наступні ознаки:
 - частота дихальних рухів (> 25 за хвилину явно перевищує норму; при тяжкій задишці частота зазвичай складає > 35 за хвилину)
 - чи мішає задишка розмовляти
 - колір шкіри та губ
 - аускультация легень: можлива різниця між правою та лівою легеньми, сухі чи вологі хрипи або дихання із свистом
 - аускультация серця: ритм, частота пульсу, шуми
 - набряки
 - знижена чи підвищена маса тіла, форма грудної клітки, дихальні рухи
 - ознаки хронічної гіпоксемії: «нігті Гіппократа» (малюнок ) (Clubbing of nails), пальці у вигляді «барабанних паличок»
- Рентгенограма грудної клітки
 - Зазвичай показана
 - Найчастіше нормальна, наприклад при астмі, легеневої емболії, ларинготрахеїті, бронхіті, гіпервентиляції, анемії
- ЕКГ

- Слід записувати ЕКГ у всіх пацієнтів середнього або похилого віку, якщо не є очевидною некардіальна причина.
- Пікова швидкість видиху (ПШВ) та спірометрія [настанова 00112 | Легеневі функціональні т...]
 - Прості та корисні дослідження у випадку підозри на обструктивну патологію; результат часто може бути незначно патологічним також при рестриктивних станах.
- Визначення дифузійної здатності легень, якщо необхідно
- Пульсоксиметрія [настанова 00346 | Пульсоксиметрія]
 - < 92 % явно виходить за межі норми; у пацієнтів з хронічною легеневою патологією значення < 90–88 % розцінюються як патологічно низькі
 - Не відображає гіповентиляцію.
 - Слід виконувати у всіх пацієнтів, що мають задишку, у всіх відділеннях екстреної допомоги.
- СРБ, базовий аналіз крові з підрахунком тромбоцитів
- Аналіз газів крові
 - Інформативний, але рідко доступний в умовах первинної допомоги. Базовий метод дослідження дихальної недостатності. Пацієнт має дихальну недостатність, коли $pO_2 < 8,0$ кПа та/або $pCO_2 > 6,0$ кПа [настанова 00117 | Дихальна недостатність].
- Концентрації N-пептиду в плазмі крові при підозрі на серцеву недостатність [настанова 00088 | Хронічна серцева недоста...]
- Негативний тест на D-димер фібрину в плазмі виключає легеневу емболію [настанова 00085 | Тромбоемболія легеневої ...] з високою ймовірністю, якщо ймовірність емболії до тесту оцінювалась як низька або щонайбільше помірною. Якщо ймовірність легеневої емболії є помірною або високою, потрібно виконати КТ-сканування або вентиляційно-перфузійне сканування легень.
- Проба з фізичним навантаженням [настанова 00985 | Проби з дозованим фізичн...]
- Ехокардіографія [настанова 00054 | Ехокардіографія як метод...]

Типові помилки

- За наявності ожиріння та поганого фізичного стану часто помилково діагностують серцеву недостатність.
- При повільному перебігу легеневої емболії спочатку проявляється мало симптоматики; пам'ятайте про схильність до тромбозів.

- Клінічні ознаки пневмотораксу виявити непросто, якщо не шукати їх цілеспрямовано, пневмоторакс може бути важко розпізнати навіть на рентгенограмі грудної клітки (особливо за низької якості монітору).
- Часто головним симптомом нестабільної стенокардії є задишка при навантаженні; пам'ятайте про фактори ризику.
- Діагноз отруєння монооксидом вуглецю часто пропускають; пульсоксиметрія не виявляє аноксію!
- При гіповентиляції не завжди наявна чітка задишка. Оксигенотерапія може погіршити гіповентиляцію: будьте уважні, не давайте надмірно багато кисню.
- Фізіологічну тахікардію внаслідок дихальної недостатності інколи важко відрізнити від первинної аритмії.
- Пацієнт може мати одночасно декілька причин задишки (пневмонія та легенева емболія, напад астми та пневмоторакс тощо).
- Спричинене нітрофурантоїном ураження легень виглядає як пневмонія.

Лікування

- Відповідно до причини
- Кисень вживають як симптоматичне лікування за наявності гіпоксемії в пацієнта.
 - Пацієнти з ХОЗЛ або ті, у котрих гіповентиляція пов'язана з ожирінням, часто мають схильність до затримки діоксиду вуглецю. У таких пацієнтів кисень слід вживати у дозах, що не перевищують 1–2 л/хв., або з концентрацією 24–48 % через маску; слід уникати підвищення SpO₂ понад 90–92 %.

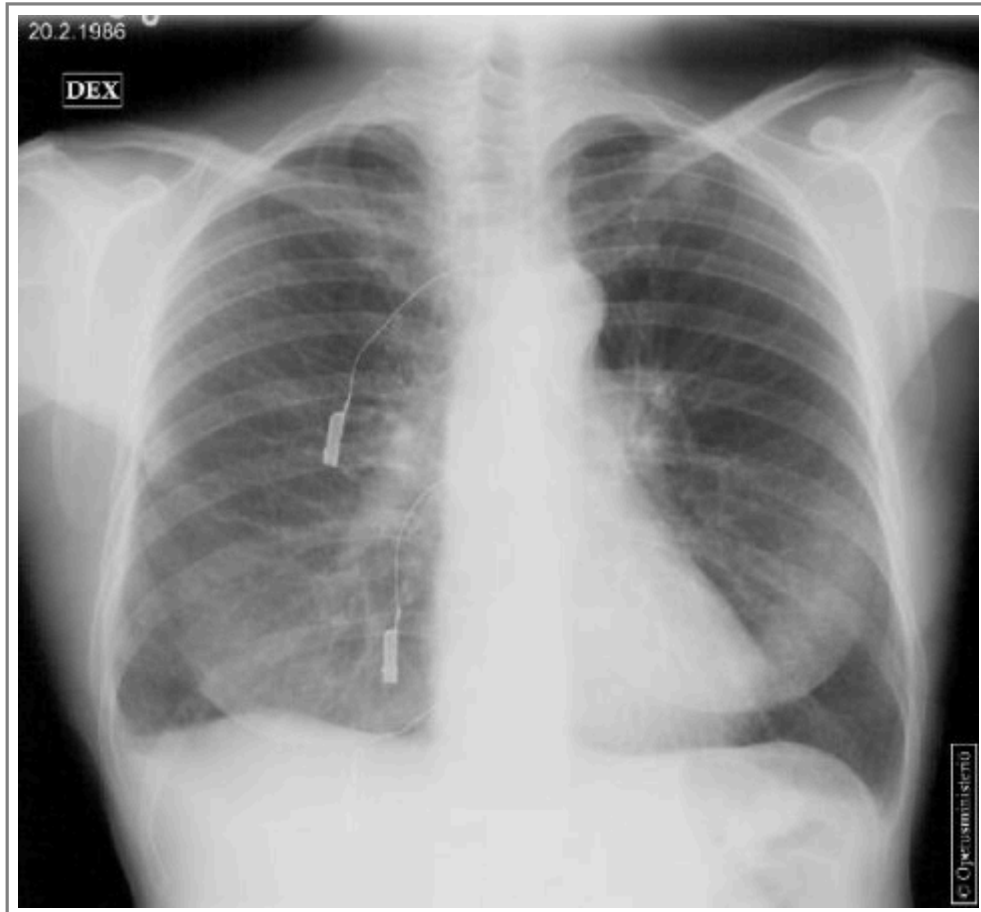
Настанови

- [Настанова 00117](#). Дихальна недостатність.
- [Настанова 00141](#). Foreign body in the respiratory passages.
- [Настанова 00120](#). Лікування гострого нападу астми.
- [Настанова 00301](#). Анафілаксія.
- [Настанова 00133](#). Пневмоторакс.
- [Настанова 00085](#). Тромбоемболія легеневої артерії.

- [Настанова 00089](#). Гостра серцева недостатність і набряк легень.
- [Настанова 00078](#). Гострий коронарний синдром та інфаркт міокарда.
- [Настанова 00142](#). Гострі реакції дихальних шляхів, викликані зовнішніми факторами.
- [Настанова 00059](#). Суправентрикулярна тахікардія (СВТ).
- [Настанова 00114](#). Гіпервентиляція.
- [Настанова 00729](#). Тривожний розлад.
- [Настанова 00137](#). Алергічний альвеоліт.
- [Настанова 00130](#). Плевральний випіт та торакоцентез.
- [Настанова 00088](#). Хронічна серцева недостатність.
- [Настанова 00118](#). Астма: симптоми та діагностика.
- [Настанова 00123](#). Хронічне обструктивне захворювання легень (ХОЗЛ).
- [Настанова 00136](#). Ідіопатичний легеневий фіброз.
- [Настанова 00135](#). Саркоїдоз.
- [Настанова 00098](#). Підвищений кров'яний тиск у легенях: легенева артеріальна гіпертензія та хронічна тромбоемболічна легенева гіпертензія.
- [Настанова 00314](#). Оцінка анемії у дорослих.
- [Настанова 00801](#). Розсіяний склероз (РС).
- [Настанова 00799](#). Бічний аміотрофічний склероз (БАС).
- [Настанова 00794](#). Спадкові міопатії.
- [Настанова 00143](#). Апноє уві сні у дорослих.
- [Настанова 00112](#). Легеневі функціональні тести.
- [Настанова 00346](#). Пульсоксиметрія.
- [Настанова 00985](#). Проби з дозованим фізичним навантаженням.
- [Настанова 00054](#). Ехокардіографія як метод діагностики амбулаторних пацієнтів.

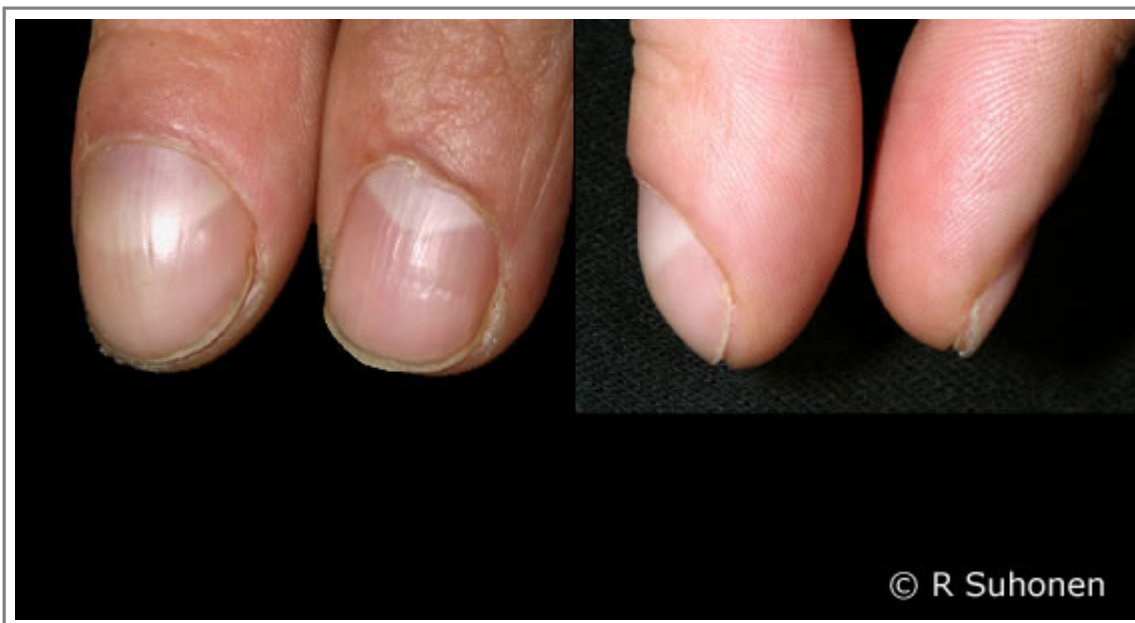Зображення

- [Зображення 00914](#). Nitrofurantoin-induced lung toxicity.



Автори та власники авторських прав: Medimage / University of Turku
Duodecim Medical Publications Ltd

- [Зображення 00963](#). Clubbing of nails.



Автори та власники авторських прав: Raimo Suhonen (picture) Suvi Cajanus (caption)

Авторські права на оригінальні тексти належать Duodecim Medical Publications, Ltd.

Авторські права на додані коментарі експертів належать МОЗ України.

Published by arrangement with Duodecim Medical Publications Ltd., an imprint of Duodecim Medical Publications Ltd., Kaivokatu 10A, 00100 Helsinki, Finland.

Ідентифікатор: ebm00113 Ключ сортування: 003.031 Тип: EBM Guidelines

Дата оновлення англomовного оригіналу: 2017-03-01

Автор(и): Ulla Anttalaіnen Автор(и) попередніх версій статті: Pirkko E.Brander Редактор(и): Jukkapekka JousimaaMartti Teikari
Tuuli Tuuponen Vuokko Kinnula Видавець: Duodecim Medical Publications Ltd
Власник авторських прав: Duodecim Medical Publications Ltd

Навігаційні категорії

EBM Guidelines General practice Pulmonary diseases Internal medicine Cardiology Psychiatry

Ключові слова індексу

ісрс-2: R02 ісрс-2: K77 ісрс-2: R95 ісрс-2: R96 mesh: acute dyspnea Dyspnoea mesh: Dyspnea
mesh: Alveolitis, Extrinsic Allergic mesh: Anaphylaxis mesh: anoxia mesh: arterial blood gas analysis mesh: Asthma
mesh: Blood Gas Analysis mesh: blood gas monitoring, transcutaneous mesh: carbon dioxide partial pressure
mesh: Carbon Monoxide Poisoning mesh: Hypercapnia mesh: Hyperventilation mesh: hyperventilation syndrome
mesh: hyperventilation, psychogenic mesh: Hypocapnia mesh: Lung Diseases, Obstructive mesh: oxygen partial pressure
mesh: Panic Disorder mesh: Pleural Effusion mesh: Pneumothorax mesh: pneumothorax, spontaneous
mesh: Pulmonary Disease, Chronic Obstructive mesh: Pulmonary Edema mesh: Pulmonary Embolism
mesh: pulmonary fibrosis speciality: Pulmonary diseases speciality: Cardiology speciality: Internal medicine
speciality: Psychiatry