

Для коментарів чи іншого зворотного зв'язку заповніть форму:  
[форма зворотного зв'язку щодо цієї версії настанови](#)

Версія цього документу для друку: <http://guidelines.moz.gov.ua/documents/2918?id=ebm00048&format=pdf>

Настанови на засадах доказової медицини.  
Створені DUODECIM Medical Publications, Ltd.

# Настанова 00048. Аналіз ЕКГ у дорослих

Автори: Pekka Raatikainen, Hannu Parikka  
Редактор оригінального тексту: Anna Kattainen  
Дата останнього оновлення: 2017-03-01

## Основні положення

- Електрокардіографія (ЕКГ) відіграє важливу роль у діагностиці та інтенсивній терапії багатьох серцевих захворювань (наприклад гострого коронарного синдрому, аритмій).
- Аналіз електрокардіограми має виконуватися системно та враховувати усі відведення. Результати завжди мають співставлятися з анамнезом пацієнта. Дані аналізу, що виконується апаратом ЕКГ, можна використовувати як допоміжні, але на них не можна сліпо покладатися.

## Швидка оцінка


- Метою має бути виконання швидкої оцінки ритму пацієнта, АВ-провідності, форми комплексу QRS та можливої наявності змін ST-T.
  - Істотна патологія виявляється часто, але наприклад подовжений інтервал QT легко пропустити.
  - У той же час потрібно впевнитися, що усі відведення були записані та правильно позначені.
  - Правильна швидкість руху паперу складає 50 мм/с, а калібрування - 1 мВ = 10 мм.

- Після первинної оцінки рекомендується виконати послідовний аналіз ЕКГ для уникнення небажаних помилок. Проте порядок дій може відрізнятись залежно від симптомів пацієнта.
  - Якщо у пацієнта біль у грудях, слід приділити увагу змінам сегменту ST та зубця T, оскільки вони відображають ішемію.
  - Якщо симптомом є аритмія, потрібна ретельна оцінка форми комплексу QRS та частоти шлуночкових скорочень.
  - Для полегшення аналізу слід розглянути можливість використання ЕКГ-лінійки та циркуля.
  - Порівняння ЕКГ з попередніми записами може спростити вирішення багатьох проблем.
- Сучасні апарати ЕКГ автоматично виконують більшість необхідних вимірювань.
  - З кількома виключеннями вимірювання, надані апаратами, є дуже надійними. Помилки у комп'ютерному аналізі ЕКГ найчастіше стосуються ідентифікації зубців P та вимірювання інтервалу QT.
  - При оцінці результатів комп'ютерного аналізу ЕКГ потрібно брати до уваги факт закладення у програми високої чутливості, що може призводити до гіпердіагностики. З іншого боку, якщо апарат видає заключення про нормальну ЕКГ, як правило на нього можна спиратися.
  - Багато апаратів дозволяють оператору вводити у пам'ять програми вік і стать пацієнта та іншу важливу інформацію. Це підвищує точність заключень.
  - Апарат не несе відповідальність за помилкові заключення; врешті-решт відповідальність завжди несе лікар!

## Частота шлуночкових скорочень

- Нормальна частота шлуночкових скорочень складає 50-100 ударів на хвилину, але значними є індивідуальні відхилення.
  - Брадикардія: <50/хв
  - Тахікардія: >100/хв
- Якщо частота серцевих скорочень є нерегулярною, наприклад при фібриляції передсердь (ФП), її слід виміряти між декількома комплексами QRS, після чого вирахувати середню. Комп'ютер вирахує середню частоту автоматично.

## Зубець Р

- Зубець Р відображає збудження шлуночків та триває в нормі  $<0,12$  с. Перша половина зубця Р відображає збудження правого передсердя, а друга - збудження лівого передсердя.
- Ширина, висота та морфологія зубця Р визначаються в першу чергу; в той же час потрібно перевірити, чи кожному комплексу QRS передують зубець Р і чи завжди за зубцем Р слідує комплекс QRS.
  - Оскільки синусовий вузол розташований високо у правому передсерді, зубці Р в нормі позитивні у нижніх відведеннях та відведеннях, що заходяться в серці зліва (I, aVL, V5, V6). При регулярному ритмі з коронарного синуса зубці Р інвертовані у нижніх відведеннях (II, III, aVF), оскільки водій ритму розташований у нижній частині правого передсердя.
  - При перевантаженні правого передсердя перша дуга зубця Р є аномально високою у нижніх відведеннях (II, III, aVF).
  - При перевантаженні лівого передсердя добуток тривалості негативної прикінцевої ділянки зубця Р (с) та її глибини ("негативності", мм) у відведенні V1, так звана Р-термінальна сила (РТС) є більшим за  $-0,03$  мм\*с. Відповідний результат РТС має достатню специфічність, але недостатню чутливість.
  - Подовжений ( $>0,12$  с) зубець Р та зубець Р з виїмкою (роздвоєний) (мал. ) також можуть бути ознакою сповільненого проведення імпульсу по передсердях або між ними. Такі зубці часто пов'язані зі схильністю до ФП.
- Комп'ютери нерідко мають проблеми з розпізнаванням невеликих зубців Р, що призводить до помилкового діагнозу аритмії (ФП).
  - Зубець Р зазвичай найкраще видно у відведенні V1 або у нижніх відведеннях (II, III, aVF).

## Інтервал PR (=інтервал PQ)

- Інтервал PR відображає час проведення від передсердь до шлуночків (АВ-проведення) і в нормі складає  $<0,20$  с.
- При АВ-блокаді першого ступеня інтервал PR подовжений ( $>0,20$  с), але після кожного зубця Р є комплекс QRS.

- Незначно подовжений інтервал PR ( $<0,24$  с) є дуже поширеним та зазвичай невинним порушенням; при ньому дозволяється призначення бета-блокаторів або дигоксину. Проте через кілька днів після початку прийому препаратів пацієнту слід повторно виконати ЕКГ.
- За наявності іншого порушення провідності (наприклад БЛНПГ, БПНПГ, блокада передньо-верхньої або задньо-нижньої гілок лівої ніжки пучка Гіса) подовжений інтервал PR є більш серйозною знахідкою та має ризик прогресування до повної АВ-блокади.
- Функціональне подовження інтервалу PR, спричинене підвищеним ваготонусом, спостерігається у спокої, наприклад, у спортсменів. Інтервал PR нормалізується при фізичному навантаженні.
- АВ-блокада другого ступеня типу Мобітц I (з періодами Венкебаха) характеризується поступовим подовженням інтервалу PR до випадіння комплексу QRS після зубця Р. Джерело порушення провідності майже завжди розташоване в АВ-вузлі, і порушення зазвичай є доброякісним та минуцим.
- При АВ-блокаді другого ступеня типу Мобітц II інтервал PR поступово не збільшується, але періодично (за регулярною схемою або випадково) після зубця Р відсутній комплекс QRS. Джерело цього порушення провідності зазвичай розташоване у пучку Гіса або дистальніше. Порушення часто є важким та має ризик переходу в повну АВ-блокаду.
- При АВ-блокаді III ступеня (повна АВ-блокада) зубці Р не проводяться до шлуночків та існує повна дисоціація передсердних та шлуночкових скорочень. Комплекси QRS можуть бути як вузькими, так і широкими.
- Зменшення тривалості інтервалу PR ( $<0,12$  с) може вказувати на синдром WPW [настанова 00059 | Суправентрикулярна тахік...].
- Для більш легкої оцінки частоти передсердних скорочень та виявлення зубців Р, прихованих у комплексах QRS або зубцях Т, у проблемних випадках можна використовувати ЕКГ-циркуль.

## Комплекс QRS

- Тривалість комплексу QRS у нормі складає  $<0,12$  с Тривалість комплексу може подовжуватися, наприклад за наявності блокади ніжок пучка Гіса або дельта-хвилі.

- БЛНПГ зазвичай вказує на патологію і може бути пов'язана, наприклад, з серцевою недостатністю [настанова 00050 | Блокади ніжок пучка Гіса...]. БЛНПГ може бути виявлена у здоровому серці [настанова 00050 | Блокади ніжок пучка Гіса...].
- Функціональна блокада ніжки пучка Гіса (так звана аберація) є доброякісним явищем [настанова 00050 | Блокади ніжок пучка Гіса...].
- Морфологія дельта-хвилі залежить від розташування додаткового провідного шляху і може бути навіть негативною. При синдромі WPW дельта-хвилі наявні у декількох послідовних відведеннях, а інтервал PR має зменшену тривалість.
- Комплекс QRS нормальної тривалості, але з порушеннями морфології, зазвичай спричиненої рубцем після інфаркту міокарда або гіпертрофією шлуночків.
  - Патологічний зубець Q є ознакою трансмурального інфаркту міокарда.
    - Широкий ( $\geq 0,04$  с) зубець Q
    - З'являється у відведенні, де раніше був відсутній.
    - Глибокий ( $\geq 0,2$  мВ), але вузький зубець Q може бути при гіпертрофічній кардіоміопатії.
  - Малий приріст зубця R може вказувати на пошкодження, спричинені інфарктом міокарду.
  - При гіпертрофії шлуночків амплітуда комплексу збільшується. Критерії гіпертрофії лівого шлуночка (ГЛШ): див. [настанова 00049 | ЕКГ-оцінка гіпертрофії ш...].
- Електричну вісь комплексу QRS у фронтальній площині можна приблизно оцінити подивившись на відведення від кінцівок I та aVF, що перпендикулярні один до одного.
  - Вісь у межах норми, якщо QRS позитивний в I й aVF відведеннях.
  - Вісь відхилена вліво, якщо QRS негативний у відведенні aVF.
  - Вісь відхилена вправо, якщо QRS негативний у I відведенні.
  - Аналіз розташування осі: див. [настанова 00049 | ЕКГ-оцінка гіпертрофії ш...] та [настанова 00050 | Блокади ніжок пучка Гіса...].
- Згідно базового правила при передсердних аритміях комплекси QRS вузькі, а при шлуночкових аритміях - широкі.

- На практиці комп'ютер позначить усі екстрасистоли з широкими комплексами як шлуночкові, оскільки він не здатний розпізнати передсердні екстрасистоли з аберантним проведнням.

## Зубець Т та зубець U

- Зубці Т відображають загальну реполяризацію різних шарів міокарда шлуночків. У нормі морфологія зубця Т в різних циклах не змінюється, зубці Т монофазні та направлені у той же бік, що й комплекс QRS.
  - Відведення V1 є виключенням, оскільки тут зубці Т можуть бути негативними навіть у здорових дорослих.
- Серед причин порушень морфології зубця Т є ішемія, порушення водно-електролітного обміну (гіпокаліємія), шлуночкова гіпертрофія (ознаки перевантаження) та вплив деяких препаратів (наприклад дигоксину).
  - Високі загострені зубці Т з'являються протягом ранньої фази ішемії міокарду, пізніше відбувається їх інверсія (тобто зубці Т стають негативними).
  - Зміна морфології зубця Т від циклу до циклу є патологічним симптомом та часто пов'язана зі схильністю до аритмій.
- Негативний зубець Т є неспецифічним симптомом, що може бути пов'язаний, окрім ішемії, з
  - численними факторами, що можуть викликати пошкодження або перевантаження серця
  - шлуночковою гіпертрофією
  - отруєнням
  - відновленням після тривалого епізоду тахікардії
  - субарахноїдальним крововиливом або підвищеним внутрішньочерепним тиском.
- Іноді після зубця Т присутній зубець U; це - ізольований ЕКГ-зубець, що є меншим за зубець Т, але направлений у той же бік. Зубець U не можна плутати з зубцем Т та враховувати при оцінці інтервалу QT.
  - Порівняно рідкісне явище; може бути викликане, наприклад, гіпокаліємією, ішемією, гіпертрофією та порушенням електролітного обміну
  - Зубець U може бути пов'язаний з ризиком розвитку аритмій, але у молодих осіб може виникати без супутнього захворювання серця.

## Сегмент ST

- У нормі сегмент ST знаходиться на ізоелектричній лінії.
  - Зміни сегменту ST потрібно візуально оцінювати у всіх відведеннях, виконуючи вимірювання з точністю до півміліметра.
  - Для уникнення хибнопозитивних результатів вимірювання через ранню реполяризацію елевація ST вимірюється від точки J.
  - Під час клінічного навантажувального тесту депресія ST вимірюється протягом 60-80 мс (3-4 мм) після точки J.
- Елевація ST асоційована з гострою ішемією та є найважливішим симптомом неминучого пошкодження міокарда.
  - Область пошкодження можна визначити за відведеннями, в яких виявлені зміни, оскільки при інфаркті, що розвивається, елевація ST спостерігається лише у відведеннях, що відповідають області кровопостачання ураженої коронарної артерії.
  - Реципрокна депресія сегменту ST зазвичай спостерігається у відведеннях, що показують область, протилежну ураженій.
  - Після успішної реперфузії (ургентне ПКВ, тромболізис) елевація ST швидко зникає. Персистуюча елевація ST є ознакою несприятливого прогнозу.
  - Незначна елевація ST може спостерігатися у нормі в передніх грудних відведеннях (рання реполяризація), особливо при "спортивному серці". Косовисхідна елевація ST вказує на доброякісність елевації, оскільки вона є зубцем T з піком, що вочевидь вищий за початкову частину сегменту ST.
- Крім ішемії, можливими причинами елевації ST є рання реполяризація, міокардит, тромбоемболія легеневої артерії, гіперкаліємія, гіпертрофічна кардіоміопатія та синдром Бругада.
  - При міоперикардиті елевація ST не відповідає анатомії коронарних артерій і спостерігається майже у всіх відведеннях за відсутності реципрокної депресії ST. Крім того, при міоперикардиті часто наявна депресія сегмента PR.
- Депресія ST як правило спричинена ішемічною хворобою серця, але також вона може бути результатом дії деяких препаратів (наприклад дигоксину), гіпертрофії лівого шлуночка та кардіоміопатії.

- Класична депресія ST, спричинена дигоксином, є увігнутою (“коритоподібною”), що особливо виражено на кінцевій ділянці сегмента.
  - При ГЛШ спостерігаються типові ознаки перевантаження у сегменті ST [Настанова 00049 | ЕКГ-оцінка гіпертрофії ш...].
  - Симпатикотонія, особливо у жінок, може викликати подібні до ішемічних зміни ST-T. Для диференційного діагнозу можна виконати пробу з бета-блокаторами, оскільки симпатикотонічні зміни на ЕКГ зникають при зниженні ЧСС до 50-60/хв.
- З огляду на питання безпеки комп'ютери програмуються особливо чутливими до виявлення змін ST, що спричинені ішемією. Часом це призводить до гіпердіагностики. Якщо у комп'ютерному звіті вказується “неспецифічна елевація ST”, відповідальність за її інтерпретацію в заключенні несе лікар.

## Інтервал QT

- Для вимірювання інтервалу QT, що відображає фазу реполяризації серця, завжди потрібно використовувати ЕКГ-лінійку, а не покладатися на дані ЕКГ-апарату. Вимірювання проводиться від початку комплексу QRS до кінця зубця T.
  - Якщо важко визначити, де закінчується зубець T, інтервал вимірюється до перетину ізоелектричної лінії та дотичної до низхідної частини зубця T.
  - Окремий зубець U виключається з вимірювання, але якщо зубці T та U формують єдиний зубець, інтервал QT вимірюється до кінця комплексу.
- Інтервал QT скорочується на фоні підвищення ЧСС та подовжується на фоні зниження ЧСС. Отриманий результат вимірювання інтервалу QT коригується за ЧСС, для чого його потрібно розділити на квадратний корінь попереднього інтервалу R-R в секундах ( $QT_c = QT / (R-R)^{1/2}$ ).
  - Корекція за ЧСС завжди робить вимірювання менш надійним; таким чином найбільш надійними є значення, отримані на ЕКГ з ЧСС близькою до базового рівня (60/хв).
  - На практиці  $QT_c > 470$  мс у жінок та  $> 450$  мс у чоловіків за відсутності стану або супутнього захворювання, якими можна пояснити це явище, вважається патологічним і потребує консультації фахівця.



- ЕКГ-лінійка показує верхню межу скоригованого за ЧСС інтервалу QT. Відхилення більш ніж на 10% є патологічним, у такому разі потрібно шукати його причину.
- Винятково короткий інтервал QT (QTc <340 мс) може бути пов'язаний зі схильністю до шлуночкових аритмій (синдром короткого інтервалу QT).
- Причиною подовженого інтервалу QT зазвичай є вроджена аномалія іонних каналів або вплив ліків. Серед препаратів, що можуть подовжувати інтервал QT, є деякі антиаритмічні засоби, протимікробні засоби, антигістамінні та антипсихотичні препарати [настанова 000945 | Синдром подовженого інте...].
- Довгий інтервал QT підвищує ризик розвитку шлуночкової тахікардії типу "пірует" ("torsade de pointes"). Серед інших факторів підвищення ризику - гіпокаліємія, гіпомагніємія, гіпокальціємія та взаємодії лікарських засобів.
  - Тимчасова втрата свідомості може бути симптомом, що передує епізоду шлуночкової тахікардії типу "пірует".

## Аритмії

- У таблиці наведений стислий виклад симптомів, важливих для діагностики аритмій [табл. T1].
- Див. статті [настанова 00059 | Суправентрикулярна тахік...]  
 [настанова 00065 | Шлуночкова тахікардія] [настанова 00066 | Диференційна діагностика...]  
 [настанова 00062 | Брадикардія]

Таблиця T1. Суттєві підказки можна побачити на ЕКГ у стані спокою або на ЕКГ, знятій під час нападу аритмії коли встановлюється даний діагноз.

ЕКГ-симптом	Можливий діагноз
Патологічна форма зубця Р	Ектопічний передсердний ритм
Широкі зазубрені (роздвоєні) зубці Р	Фібриляція передсердь
Патологічний зубець Q	Мономорфна ШТ, пов'язана з рубцевою стадією інфаркту міокарда
Елевація ST	Поліморфна ШТ, пов'язана з гострою ішемією
Дельта-хвиля	Синдром WPW (атріовентрикулярна реципрокна тахікардія, АВРТ)
Подовжений інтервал QT	Набутий чи вроджений синдром подовженого QT (ШТ "torsade de pointes")
Часткова БПНПГ та елевація ST у відведеннях V1–V3	Синдром Бругада (ШТ/ФШ)

ЕКГ-симптом	Можливий діагноз
Негативні зубець Т та епсилон-хвиля у правих грудних відведеннях	Аритмогенна дисплазія правого шлуночка (ШТ/ФШ)
Симптоматична брадикардія або синусова пауза	Дисфункція синусового вузла
Подовжений інтервал PR	АВ-блокада першого ступеня
Не після кожного зубця Р слідує комплекс QRS	АВ-блокада другого або третього ступеня
Блокада ніжок пучка Гіса	Тимчасова повна АВ-блокада, ШТ
Двопучкова блокада (БЛНПГ або БПНПГ+ блокада передньо-верхньої або задньо-нижньої гілки пучка Гіса)	Тимчасова повна АВ-блокада
Нерегулярний шлуночковий ритм, відсутні зубці Р	Фібриляція передсердь
Негативні пилкоподібні хвилі F у нижніх відведеннях	Типове тріпотіння передсердь
Регулярна тахікардія з вузькими комплексами без або з патологічними зубцями Р	Суправентрикулярна тахікардія (СВТ)
Мономорфна тахікардія з широкими комплексами	ШТ, СВТ з аберантним проведенням, антидромна тахікардія
Поліморфна тахікардія з широкими комплексами	Поліморфна ШТ, "пірует", ФП з аберантним проведенням або преекзитацією.

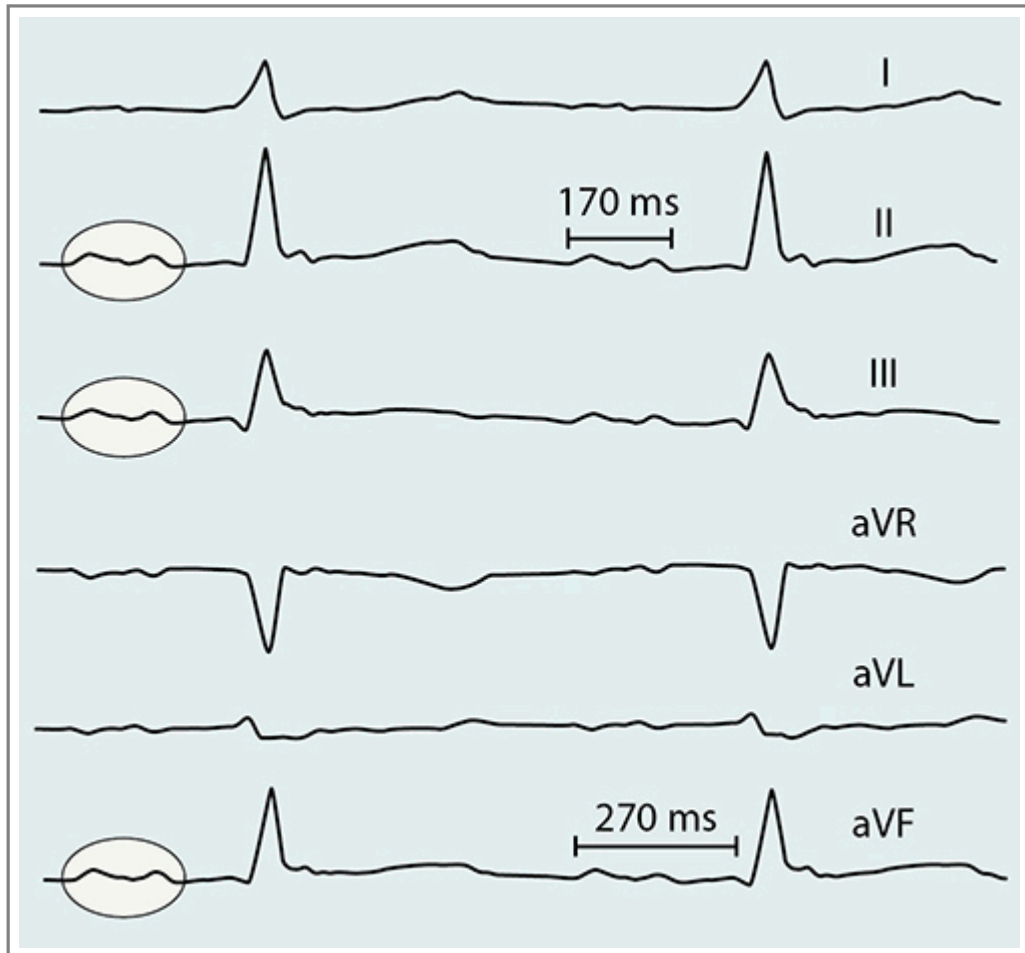
## Пов'язані ресурси

### Настанови

- [Настанова 00059](#). Суправентрикулярна тахікардія (СВТ).
- [Настанова 00050](#). Блокади ніжок пучка Гіса на ЕКГ.
- [Настанова 00049](#). ЕКГ-оцінка гіпертрофії шлуночків.
- [Настанова 00945](#). Синдром подовженого інтервалу QT (LQTS).
- [Настанова 00065](#). Шлуночкова тахікардія.
- [Настанова 00066](#). Диференційна діагностика тахікардій із широкими комплексами QRS.
- [Настанова 00062](#). Брадикардія.

## Зображення

- [Зображення 01500](#). Biphasic P wave and prolonged PQ interval.



Автори та власники авторських прав: Hannu Parikka Pekka Raatikainen Duodecim Medical Publications Ltd

Авторські права на оригінальні тексти належать Duodecim Medical Publications, Ltd.  
Авторські права на додані коментарі експертів належать МОЗ України.  
Published by arrangement with Duodecim Medical Publications Ltd., an imprint of Duodecim Medical Publications Ltd., Kaivokatu 10A, 00100 Helsinki, Finland.

Ідентифікатор: ebm00048    Ключ сортування: 004.001    Тип: EBM Guidelines

Дата оновлення англomовного оригіналу: 2017-03-01

Автор(и): Pekka RaatikainenHannu Parikka    Автор(и) попередніх версій статті: Markku EllonenJuhani Heikkilä  
Редактор(и): Anna Kattainen    Видавець: Duodecim Medical Publications Ltd  
Власник авторських прав: Duodecim Medical Publications Ltd

Навігаційні категорії  
EBM Guidelines    Internal medicine    Cardiology    Clinical physiology

Ключові слова індексу

---

icpc-2: A91 icpc-2: K42 icpc-2: A42 icpc-2: K73 icpc-2: K78 icpc-2: K80 icpc-2: K84 icpc-2: R42  
mesh: complete atrioventricular block mesh: Electrocardiography mesh: first degree atrioventricular block mesh: Heart Block  
mesh: Long QT Syndrome mesh: Mobitz I mesh: Mobitz II mesh: P wave mesh: PTF mesh: QRS axis  
mesh: QRS complex mesh: QT time mesh: QTc mesh: second degree atrioventricular block mesh: ST-segment  
mesh: ST-segment depression mesh: ST-segment elevation mesh: T wave mesh: Atrial Fibrillation  
mesh: Bundle-Branch Block mesh: Cisapride mesh: complete atrioventricular block mesh: digitalis effect  
mesh: Disopyramide mesh: early repolarization mesh: electrical axis mesh: Endocarditis mesh: Erythromycin  
mesh: Itraconazole mesh: Ketoconazole mesh: left anterior fascicular block mesh: left posterior fascicular block  
mesh: prolonged PQ interval mesh: Q wave mesh: QT dispersion mesh: Quinidine mesh: RBBB  
mesh: Romano-Ward Syndrome mesh: short QT interval mesh: Sinoatrial Block mesh: Sotalol mesh: ST-segment  
mesh: ST-segment elevation mesh: sympathicotonia mesh: T inversion mesh: Terfenadine mesh: Torsades de Pointes  
mesh: U-wave mesh: Wolff-Parkinson-White Syndrome speciality: Cardiology speciality: Clinical physiology  
speciality: Internal medicine